

А.Н. Стрижаков, В.А. Лебедев

**КЕСАРЕВО СЕЧЕНИЕ  
В СОВРЕМЕННОМ АКУШЕРСТВЕ**





**КНИГИ ПО МЕДИЦИНЕ**

allmed.pro

**ALLMED.PRO/BOOKS**

УДК 618.5-089.888.63  
ББК 57.16  
С85

Рецензент — член-корреспондент РАМН, заместитель директора по научной работе Научного центра акушерства, гинекологии и перинатологии РАМН профессор В.Н. СЕРОВ.

**Стрижаков А.Н., Лебедев В.А.**  
С85 Кесарево сечение в современном акушерстве. — М.: Медицина, 1998. — 304 с.: ил. ISBN 5-225-02757-1

В монографии освещены различные аспекты применения абдоминального родоразрешения в широкой клинической практике. С современных позиций рассмотрены показания к выполнению кесарева сечения в зависимости от состояния плода. Представлены данные об исходе родов для матери и плода при использовании новой малотравматичной модификации абдоминального родоразрешения. Дана детальная оценка различных методов диагностики состояния рубца на матке после кесарева сечения в сопоставлении с морфологическими особенностями заживления рассеченной стенки матки. Рассмотрены принципы и тактика родоразрешения женщин с рубцом на матке после абдоминального родоразрешения.

Для акушеров-гинекологов, перинатологов, неонатологов.

**Strizhakov A.N., Lebedev V.A.**  
Cesarean Section in Modern Obstetrics.

The monograph deals with different aspects of wide use of abdominal delivery in clinical practice. Based on the current views, it considers indications for cesarean section by the fetal status. The monograph presents data on labor sequelae for the mother and her child when a new modified low-traumatic abdominal delivery is applied. It gives a detailed evaluation of various diagnostic techniques of the cesarean section-induced uterine scar as compared to the healing morphological features of the dissected uterine wall. The book also outlines delivery principles and policy in females having a uterine scar after abdominal delivery.

It is intended for obstetricians, gynecologists, perinatologists, neonatologists.

ББК 57.16

ISBN 5-225-02757-1

© Издательство «Медицина»,  
Москва, 1998

*Все права авторов защищены. Ни одна часть этого издания не может быть занесена в память компьютера либо воспроизведена любым способом без предварительного письменного разрешения издателя.*

 КНИГИ ПО МЕДИЦИНЕ  
allmed.pro

ALLMED.PRO/BOOKS

## ПРЕДИСЛОВИЕ

В настоящее время в нашей стране и ближнем зарубежье продолжается рост частоты выполнения кесарева сечения. Это обусловлено расширением показаний к абдоминальному родоразрешению, прежде всего в интересах плода, с целью снижения перинатальных потерь. Широкому распространению кесарева сечения также способствовали высокие технологии в хирургии, успешное развитие общей и акушерской анестезиологии, перинатологии, микробиологии, фармакологии, эндокринологии. Увеличивается число женщин, перенесших абдоминальное родоразрешение, основным фактором в выборе тактики родоразрешения которых является состояние рубца, поэтому продолжается поиск способов обеспечения полноценного заживления рассеченной стенки матки. Одним из направлений поиска является использование малотравматичной модификации кесарева сечения, предложенной М. Stark, применение которой обуславливает значительное снижение частоты развития гнойно-септических осложнений. А одним из эффективных методов профилактики инфекции после кесарева сечения является применение пролонгированной лапароскопической санации.

Кесарево сечение в современном акушерстве

3



В монографии обобщен многолетний опыт сотрудников кафедры акушерства и гинекологии 2-го лечебного факультета Московской медицинской академии им. И.М. Сеченова по разработке перинатальных показаний к абдоминальному родоразрешению, внедрению малотравматичной модификации кесарева сечения, использованию современных высокоинформативных методов оценки состояния рубца на матке (трансабдоминальная и трансвагинальная эхография) на основе сопоставления полученных данных с результатами детального морфологического исследования ткани нижнего сегмента матки. В монографии широко представлены данные мировой литературы. В работе над монографией приняли участие заслуженный деятель науки РФ профессор Б.И. Железнов и доцент О.Р. Баев.

Авторы надеются, что монография поможет врачам в их повседневной практической деятельности.

## Глава 1

### ПРИОРИТЕТНОСТЬ КЕСАРЕВА СЕЧЕНИЯ В СОВРЕМЕННОМ АКУШЕРСТВЕ

#### 1.1. Значимость абдоминального родоразрешения

В настоящее время главной задачей акушерства является снижение материнской и перинатальной заболеваемости и смертности, что способствует улучшению здоровья будущих поколений. Решение этой проблемы в первую очередь связано с разработкой рациональной тактики ведения беременных с различной акушерской и перинатальной патологией и оптимизацией ведения родов.

Абдоминальное родоразрешение имеет глубокую историю. В конце VII в. до н.э. римский император Numa Pompilius издал закон, согласно которому запрещалось погребение беременных женщин без предварительного извлечения ребенка путем чревосечения. Впоследствии кесарево сечение стали производить и живым женщинам.

В XVI в. Абураз Паре начал активно пропагандировать абдоминальное родоразрешение, но при этом он, его ученики и другие акушеры, в частности F. Rosset, не восстанавливали стенку матки, надеясь на ее сильную сократительную способность, что неизбежно приводило к летальным исходам после операции. Этот постулат существовал долгое время. Начало эры антисептиков существенным образом не отразилось на исходах опера-

ции, так как матку по-прежнему не ушивали. Несмотря на отдельные удачные случаи, летальность после операции оставалась очень высокой: в Германии — 62 %, в Англии — 73 %, в Дании и Норвегии — 95 %, в Париже и Вене — 100 % [Гентер Г.Г., 1938].

Значительное улучшение исходов операции для матери началось после изменения техники операции, разработанной Г.Е. Рейном и Е. Порро, которые предложили после извлечения плода удалять тело матки, а культю ее вшивать в рану передней брюшной стенки. В результате этого материнская летальность снизилась до 24,8 % [Гентер Г.Г., 1938].

Принципиально новый этап развития абдоминального родоразрешения начался после того, как стали ушивать рассеченную стенку матки. В 1881 г. F. Kehrer восстановил разрез на матке трехэтажными швами: мышечно-мышечными, мышечно-серозными и серо-серозными. Летальность после кесарева сечения значительно снизилась (до 7 % и менее), и оно получает значительно большее распространение.

Современный этап развития абдоминального родоразрешения начался с середины 50-х годов, когда стали широко использовать антибактериальные препараты, были усовершенствованы хирургическая техника операции и методы обезболивания, появилась служба крови. Значительное снижение материнской смертности после операции способствовало расширению показаний к ее выполнению и в интересах плода. Все это привело к значительному увеличению частоты абдоминального родоразрешения.

В последние годы среди всех родоразрешающих операций (наложение акушерских щипцов, вакуум-экстракция плода, комбинированный акушерский поворот плода на ножку, экстракция плода за тазовый конец) кесарево сечение занимает ведущее место. Столь широ-

кое распространение этой операции стало возможным благодаря совершенствованию хирургической техники, стремительному развитию общей и акушерской анестезиологии, перинатологии, трансфузиологии, микробиологии, фармакологии, широкому внедрению новых видов шовного материала.

Абдоминальному родоразрешению и связанным с ним проблемам уделяют особое внимание как в нашей стране, так и за рубежом. Об этом свидетельствуют материалы объединенного пленума правлений Всесоюзного и Всероссийского научных обществ акушеров-гинекологов (1979 и 1988), I съезда ассоциации акушеров-гинекологов России (1995), Европейского конгресса акушеров-гинекологов (1991), XVII Всемирного конгресса акушеров-гинекологов (1997). Вопросы, связанные с операцией кесарева сечения, а также тактикой ведения беременности и родов у женщин с рубцом на матке, постоянно обсуждаются на страницах периодической отечественной и зарубежной печати [Савельева Г.М. и др., 1989; Стрижаков А.Н. и др., 1991; Кулаков В.И. и др., 1994, 1998; Peter J. et al., 1987; Shiono P.H. et al., 1987; Flam B.L. et al., 1994; Gifford D.S. et al., 1995].

Приоритетность абдоминального родоразрешения обусловлена значительно более благоприятными последствиями ее для плода по сравнению с другими методами родоразрешения оперативного характера. При наложении акушерских щипцов в легких случаях возникают ссадины и раны мягких тканей головки плода, в тяжелых — подкожные гематомы и кефалогематомы, переломы ключиц и костей черепа, конъюнктивальные кровоизлияния, травмы черепных нервов и шейного отдела позвоночника [Голота В.Я. и др., 1985; Carmody F. et al., 1986; Wows W.A. et al., 1994]. Операция наложения акушерских щипцов сопровождается асфиксией средней степени тяжести у 8,8 % новорожденных, тяжелой — у 4,1 %, нару-

шениями мозгового кровообращения I стадии — у 16,4 %, II стадии — у 3,3 %, кровоизлияниями в мозг — у 0,8 %. При выполнении вакуум-экстракции плода асфиксия средней степени тяжести отмечается у 5,9 % новорожденных, тяжелой степени — у 5,2 %, нарушения мозгового кровообращения I стадии — у 14,8 %, II стадии — у 5,2 %, кровоизлияния в мозг — у 0,9 % [Голота В.Я. и др., 1985]. Кроме того, в отдаленном периоде ряд авторов отмечают у детей, при рождении которых применяли акушерские щипцы и вакуум-экстрактор, такие тяжелые осложнения, как олигофрения с судорожными припадками, микроцефалия, эпилепсия, церебральный паралич [Бакшеев Н.С., Медведев И.Н., 1973; Bird G.C., 1982; Bowes W.A. et al., 1994].

Выраженное отрицательное воздействие акушерских щипцов на плод обусловлено сильным, а в ряде случаев чрезмерным сжатием головки плода ложками щипцов (при его относительно большой массе) и слишком энергичными тракциями. Следует также отметить, что иногда ложки щипцов накладывают на головку плода не по большому косому размеру, а на лицевую часть ее. Особенно травматичны для плода полостные и тем более высокие щипцы, поэтому последние в акушерской практике в настоящее время не применяют. R.S. Galbraith (1994) приводит данные об увеличении частоты повреждения VII пары черепных нервов до 2,4 % при наложении акушерских щипцов, до 3,2 % при вакуум-экстракции плода и об отсутствии данного вида травмы при кесаревом сечении. Данные А.Ю. Ратнера (1990) свидетельствуют, что у детей, при рождении которых применяли акушерские щипцы и вакуум-экстрактор, значительно чаще возникают и поздние осложнения родовых повреждений нервной системы: синдром периферической цервикальной недостаточности, миотонический синдром, острые нарушения кровообращения в

спинном и головном мозге, а также ранний шейный хондроз. Как акушерскую ошибку следует рассматривать последовательное применение вакуум-экстракции плода (для низведения прижатой ко входу в малый таз головки в полость таза) и наложения акушерских щипцов. В этих случаях вместо влагалищных родоразрешающих операций показано абдоминальное родоразрешение.

Еще более тяжелые последствия отмечаются у детей, родившихся в тазовом предлежании при использовании ручных пособий и операций. Перинатальные потери в этих случаях составляют 0,5—14,3 % [Чернуха Е.А. и др., 1980; Barlov K., Larsson G., 1986]. D.S. Gifford и соавт. (1995) на основании статистического анализа результатов многоцентрового исследования большого количества родов в тазовом предлежании установили, что риск травмы плода при самопроизвольных родах через естественные родовые пути составляет 1 %, а при elective кесаревом сечении — всего 0,09 %. Аналогичного мнения придерживаются J.R. Lieberman и соавт. (1995), которые сообщают о значительно большей частоте соматических и неврологических повреждений после самопроизвольных родов в тазовом предлежании по сравнению с таковой после абдоминального родоразрешения. Именно поэтому абдоминальное родоразрешение стало одним из резервов снижения перинатальной заболеваемости и смертности.

## 1.2. Показания, противопоказания к кесареву сечению и условия его выполнения

Традиционно выделяют абсолютные и относительные показания к операции кесарева сечения. Однако по мере эволюции методики абдоминального родоразреше-

ния и улучшения его исходов классическое представление об абсолютных показаниях как клинических ситуациях, обусловленных невозможностью рождения или извлечения плода через естественные родовые пути, существенно изменилось. В настоящее время **абсолютные показания** включают группу заболеваний и состояний, представляющих смертельную опасность для жизни матери и ребенка:

- сужение таза III—IV степени;
- опухоли и рубцовые изменения, препятствующие рождению плода;
- полное предлежание плаценты или кровотечение при неполном ее предлежании;
- преждевременная отслойка нормально расположенной плаценты (в отсутствие условий для быстрого родоразрешения через естественные родовые пути);
- эклампсия во время беременности или первом периоде родов; отсутствие возможности быстрого родоразрешения беременной с тяжелым гестозом, не поддающимся терапии, появление почечно-печеночной недостаточности;
- угроза разрыва матки;
- неправильные положения плода;
- клинически узкий таз.

В большинстве наблюдений данные показания определяют необходимость экстренного или срочного родоразрешения.

К **относительным показаниям** относят ситуации, когда не исключена возможность родоразрешения естественным путем, однако опасность развития осложнений у матери и плода превышает риск осложнений абдоминального родоразрешения. В настоящее время представить конкретную классификацию относительных показаний к абдоминальному родоразрешению не

представляется возможным [Серов В.Н. и др., 1997]. Данное положение объясняется многообразием состояний, сочетание которых определяет выбор оперативного метода родоразрешения. Из них наиболее часто встречаются:

- рубец на матке после предшествующих операций;
- тазовое предлежание плода;
- экстрагенитальные заболевания, при которых родоразрешение через естественные родовые пути представляет повышенную опасность для здоровья женщины (миопия с дистрофическими изменениями глазного дна, эпилепсия, посттравматическая энцефалопатия и др.);
- преждевременный разрыв плодных оболочек;
- аномалии родовой деятельности;
- отягощенный акушерский анамнез (бесплодие, привычное невынашивание беременности), особенно в сочетании с экстракорпоральным оплодотворением и переносом эмбриона, искусственной инсеминацией;
- возраст первородящей более 30 лет;
- перенашивание беременности;
- крупный плод;
- гипоксия плода и т.д.

При наличии относительных показаний кесарево сечение обычно выполняют в плановом порядке, реже возникает необходимость в срочной операции (обычно при возникновении показаний в родах).

**Современные подходы к определению показаний, обусловленных состоянием плода.** С середины нашего столетия среди показаний к абдоминальному родоразрешению стали выделять факторы, обусловленные состоянием плода. К настоящему времени они заняли одно из первых мест в структуре показаний к оперативному ро-



доразрешению. Статистические данные свидетельствуют, что в настоящее время кесарево сечение в интересах плода производят в 30—60 % родов. Расширение показаний к абдоминальному родоразрешению с учетом состояния плода является одним из наиболее важных факторов, определивших рост частоты абдоминального родоразрешения в современном акушерстве. В связи с этим рассмотрение данной группы показаний представляет особый интерес.

Новыми среди наиболее распространенных показаний к абдоминальному родоразрешению в интересах плода являются фетоплацентарная недостаточность и внутриутробная задержка развития плода. Ведущими патогенетическими механизмами в развитии и прогрессировании фетоплацентарной недостаточности считают гемодинамические нарушения с расстройством микроциркуляции [Стрижаков А.Н. и др., 1988]. По течению различают острую и хроническую плацентарную недостаточность.

Острая плацентарная недостаточность возникает в результате внезапного, быстро нарастающего и выраженного нарушения кровообращения в фетоплацентарной системе. Основными причинами такого нарушения являются преждевременная отслойка плаценты, сдавление сосудов пуповины при ее выпадении или обвитии, изменения тонуса матки вследствие аномалий ее сократительной деятельности в родах. В большинстве наблюдений острая фетоплацентарная недостаточность проявляется прогрессирующей гипоксией плода, которая развивается одновременно с основным процессом и составляет часть его симптомокомплекса. Нередко наблюдается развитие признаков острой плацентарной недостаточности на фоне хронической. Общий для всех форм острой плацентарной недостаточности симптом — ухудшение состояния плода, проявляющееся измене-

ниями его сердечной деятельности и двигательной активности.

Хроническая плацентарная недостаточность наблюдается чаще, чем острая. Она развивается почти у каждой третьей беременной из группы высокого риска и сопровождается высокой перинатальной смертностью [Серов В.Н. и др., 1997]. Циркуляторные, инволютивно-дистрофические изменения в системе мать—плацента—плод при хронической недостаточности возникают рано и могут сохраняться длительно, приводя к нарушению созревания плаценты и задержке развития плода. Морфологические изменения в фетоплацентарной системе становятся необратимыми и в отсутствие их адекватной коррекции или воздействия дополнительных стрессорных факторов (ухудшение состояния матери, роды, присоединение акушерских осложнений) наблюдается прогрессирование недостаточности, наступает декомпенсация основных жизненно важных функций плода и его гибель. В связи с этим важное значение имеет определение показаний к абдоминальному родоразрешению при данной патологии и сроков его выполнения.

Основные клинические проявления хронической плацентарной недостаточности — внутриутробная задержка роста плода, внутриутробная гипоксия и их сочетание. Различают:

- симметричную гипотрофию плода, при которой наблюдается пропорциональный дефицит массы тела и длины плода;
- асимметричную гипотрофию, когда наблюдается отставание в увеличении массы тела при нормальной длине плода. При этом возможно неравномерное развитие отдельных органов и систем плода. Отмечается отставание в развитии живота и грудной клетки при нормальных размерах головы плода, за-

медление роста которой происходит позднее. Это обусловлено гемодинамическими адаптационными реакциями в организме плода, предупреждающими замедление роста головного мозга. Однако при асимметричной гипотрофии, так же как и при симметричной форме, высок риск рождения ребенка с неполноценным развитием ЦНС, неспособного адекватно адаптироваться к условиям внеутробного существования.

На начальных этапах развития хроническая плацентарная недостаточность не имеет специфичных клинических симптомов. Большинство беременных не предъявляют жалоб, местные проявления у них отсутствуют. В связи с этим для ранней диагностики хронической фетоплацентарной недостаточности необходимо использовать высокоинформативные дополнительные методы исследования. Наиболее эффективен комплекс ультразвуковых диагностических методик, включающий эхографию, кардиотокографию плода и доплерометрическое исследование кровотока в фетоплацентарной системе.

В диагностике хронической фетоплацентарной недостаточности с помощью **ультразвукового сканирования** основное значение имеет определение размеров плода и локализации плаценты, ее размеров и структуры, а также оценка объема околоплодных вод.

Ультразвуковая биометрия плода является наиболее точным методом определения размеров и массы плода. Диагностика внутриутробной задержки развития плода основывается на сравнении фетометрических показателей, установленных при исследовании, с нормативными показателями для данного срока беременности. Наиболее удобно определять бипариетальный размер головки, средние диаметры грудной клетки и живота, окружность и площадь их поперечного сечения, а также длину бед-

ренной кости. С целью контроля за развитием плода используют перцентильный подход, который позволяет объективно определить степень отклонения полученных при измерении размеров плода значений от их нормативных величин. Размеры плода ниже 10 перцентилей свидетельствуют о задержке его внутриутробного развития.

Ультразвуковое исследование позволяет не только диагностировать внутриутробную задержку развития плода, но и определить ее форму — симметричная и асимметричная, так как они характеризуются разными соотношениями показателей фетометрии. При симметричном отставании размеров плода отношение длины бедра к окружности живота не превышает 0,24, при асимметричной гипотрофии данное соотношение увеличивается.

На основании результатов фетометрии определяют степень задержки развития плода. При I степени отмечается отставание показателей фетометрии от нормативных для данного срока беременности на 2 нед, при II — на 3—4 нед, при III — более чем на 4 нед. Степень тяжести внутриутробной задержки роста коррелирует со степенью тяжести плацентарной недостаточности и частотой неблагоприятных перинатальных исходов.

В настоящее время с целью оценки состояния плаценты при ультразвуковом исследовании определяют ее толщину и степень зрелости. Для нормального развития плаценты характерна типичная кривая увеличения ее толщины, достигающей к 36—37 нед беременности 3,5—3,6 см. Затем рост плаценты прекращается, в дальнейшем при физиологическом течении беременности ее толщина или незначительно уменьшается, или остается на том же уровне. В зависимости от патологии беременности недостаточность функции плаценты может проявляться уменьшением или увеличением ее толщины. Для плацентарной недостаточности при гестозе, угрозе

прерывания беременности, гипотрофии плода наиболее характерно уменьшение толщины плаценты до 2 см в III триместре беременности.

При ультразвуковой оценке структуры плаценты выделяют 0, I, II и III степени ее зрелости по классификации Р. Станнун (1979). Стадия зрелости 0 характерна для II триместра беременности. При физиологическом течении гестационного процесса I степень зрелости выявляется в III триместре беременности. С 32—34 нед диагностируют II степень, а после 38—39 нед — III. Зрелость плаценты III степени до этого срока свидетельствует о преждевременном ее старении и наблюдается более чем у половины женщин, у которых выявляют внутриутробную задержку развития плода. Кроме признаков преждевременного созревания плаценты, о высокой вероятности развития плацентарной недостаточности свидетельствует обнаружение в ее структуре кистозных изменений. Большие кисты приводят к атрофии плацентарной ткани, вследствие чего нарушается ее функция и ухудшается питание плода.

Дополнительным ультразвуковым критерием плацентарной недостаточности и задержки развития плода является уменьшение объема околоплодных вод. Развитие маловодия при хронической фетоплацентарной недостаточности обусловлено уменьшением их продукции амниотической оболочкой и ухудшением функции почек плода. Маловодие наблюдается в половине всех случаев внутриутробной задержки развития плода.

Наиболее информативным объективным методом оценки функционального состояния фетоплацентарной системы, позволяющим проводить динамический контроль за ее компенсаторными возможностями, является доплерометрическое определение кривых скоростей кровотока в маточно-плацентарных и плодово-плацентарных сосудах — **доплерометрия**. Данное исследова-

ние включает в себя оценку кровотока в маточных и спиральных артериях беременной, артерии пуповины плода и ее внутриплацентарных ветвях, аорте плода, внутренней сонной, средней мозговой и почечных артериях плода, а также доплерэхокардиографическую оценку внутрисердечной гемодинамики плода. Наиболее ценную информацию о маточно- и плодово-плацентарном кровотоке позволяет получить качественный анализ кривых скоростей кровотока. Практическими преимуществами качественного доплерометрического анализа являются меньшие, чем при количественной оценке, индивидуальные колебания параметров и независимость их от угла инсонации.

Определяемый при этом исследовании спектр кровотока в артериальных сосудах имеет типичную форму двухфазной кривой. При качественной характеристике доплерометрических данных учитывают форму кривых, максимальную скорость систолического кровотока (МССК) и конечную скорость диастолического кровотока (КСДК). Скорость систолического кровотока в основном зависит от эффективности сердечного сокращения, а конечная диастолическая скорость — от сосудистого сопротивления. На основе величин МССК и КСДК вычисляют систолодиастолическое отношение (СДО), а также другие индексы (пульсационный индекс, индекс резистентности), отражающие сосудистое сопротивление периферической части сосудистого русла.

Во второй половине физиологически протекающей беременности в системе мозговых и пупочной артерии плода наблюдается непрерывный поступательный кровоток на протяжении всего сердечного цикла без отрицательных и нулевых значений в фазу диастолы. При этом диастолический компонент в артерии пуповины всегда высокий, а во внутренней сонной артерии низкий. С увеличением срока беременности наблюдается



снижение СДО в артерии пуповины с  $3,19 \pm 0,08$  в 26—28 нед до  $2,19 \pm 0,03$  к концу беременности [Стрижаков А.Н. и др., 1988]. Начиная с 32 нед беременности верхней границей нормальных значений СДО в артерии пуповины является 3,0.

Для кровотока в аорте плода характерен высокочастотный пик в фазу акцелерации и разделение фазы децелерации на быстрый и медленный компоненты, которые разделены выемкой, соответствующей моменту закрытия полулунных клапанов аорты. СДО в аорте плода в 26—28 нед составляет  $5,69 \pm 0,25$  и постепенно снижается к 38—41-й неделе до  $4,91 \pm 0,18$ .

Кривые скоростей кровотока в маточных артериях у небеременной женщины характеризуются низким диастолическим компонентом и наличием диастолической (дикротической) выемки, что свидетельствует об относительно высокой степени периферического сосудистого сопротивления. В процессе развития гестационных изменений в сосудах маточно-плацентарной площадки, обусловленных эндоваскулярной инвазией цитотрофобласта, происходит лизис эластического каркаса спиральных артерий с многократным расширением их просвета и потерей способности к сокращению. В результате с 18—20-й недели беременности сосудистое сопротивление в системе маточных артерий снижается, что сопровождается возрастанием диастолического компонента кровотока и исчезновением дикротической выемки. Нормальные значения СДО в маточной артерий после 18—20 нед беременности не превышают 2,4.

Ведущую роль в патогенезе фетоплацентарной недостаточности играют нарушения маточно-плацентарного, а затем и плодово-плацентарного кровообращения. При этом патологический процесс характеризуется повышением периферического сосудистого сопротивления, которое обусловлено спазмом сосудов, склероти-

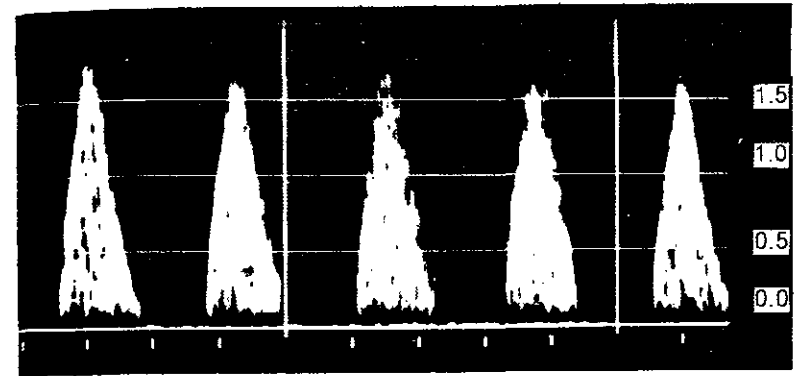


Рис. 1. Допплерограмма. Отсутствие диастолического компонента кровотока в артерии пуповины в 38 нед беременности.

ческими изменениями их стенки, уменьшением объема сосудистой сети и ухудшением текучести крови. В результате повышения сосудистого сопротивления в артерии пуповины, а затем и в аорте плода снижается диастолический компонент кровотока, что приводит к увеличению СДО. Дальнейшее прогрессирование патологического процесса приводит к полному исчезновению диастолического компонента доплерометрической кривой (нулевой кровотока в диастолу) или его обратной направленности (ретроградный, или отрицательный, кровотока) (рис. 1).

При развитии фетоплацентарной недостаточности одновременно с повышением периферического сосудистого сопротивления в аорте и пуповине плода наблюдается увеличение скорости диастолического кровотока в мозговых сосудах, приводящее к уменьшению значений индексов резистентности — «brain-sparing-phenomen». Данный феномен является следствием централизации кровообращения и рассматривается как компенсаторная

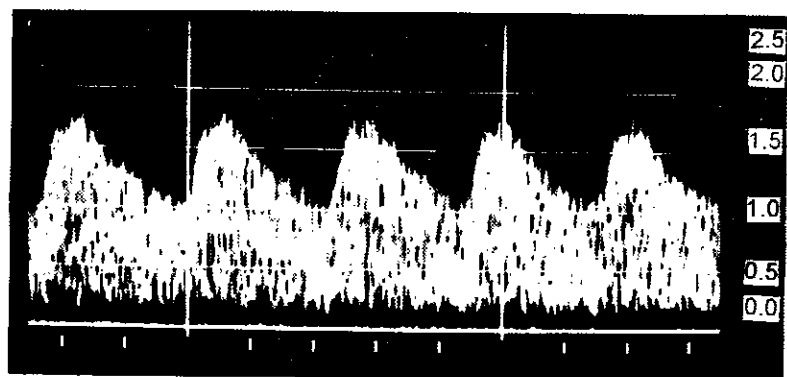


Рис. 2. Допплерограмма. Увеличение скорости диастолического кровотока во внутренней сонной артерии плода в 37 нед беременности.

реакция, обеспечивающая питание мозга плода в условиях сниженной плацентарной перфузии (рис. 2).

Повышение сопротивления в маточно-плацентарном отделе системы мать—плацента—плод проявляется снижением диастолического кровотока, повышением значений СДО и появлением дикротической выемки в фазу ранней диастолы. Следует подчеркнуть, что наиболее неблагоприятным прогностическим признаком является двустороннее нарушение кровотока в маточных артериях (рис. 3).

С учетом нарушений кровотока, выявляемых в процессе доплерометрического исследования при фетоплацентарной недостаточности, разработана классификация гемодинамических нарушений в система мать—плацента—плод [Стрижаков А.Н. и др., 1989]. При I степени нарушений отмечаются патологические изменения только маточного (IA) или только плодового (IB) кровотока. Нарушения II степени характеризуются изменениями как маточного, так и плодового кровотока, не до-

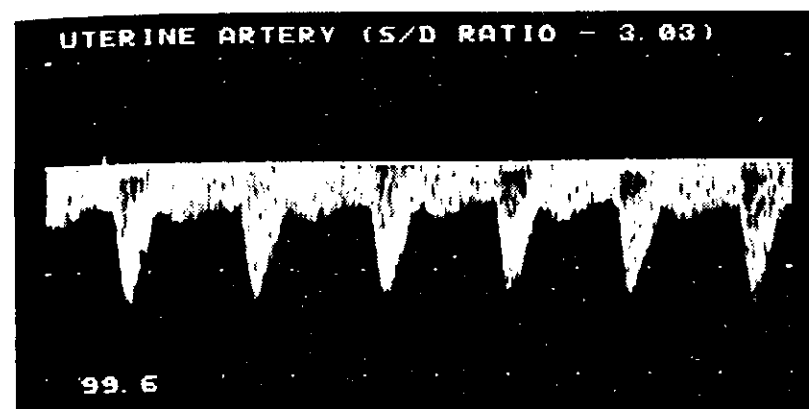


Рис. 3. Допплерограмма. Повышение систолодиастолического отношения и появление дикротической выемки в маточной артерии в 36 нед беременности.

стигающих критических значений. При III степени нарушения кровотока в артерии пуповины достигают критических значений, выражающихся наличием нулевого или отрицательных значений диастолического компонента кровотока.

Диагностику гипоксии плода как одного из основных проявлений фетоплацентарной недостаточности проводят с помощью кардиотокографии (КТГ). Наиболее объективными кардиотокографическими критериями являются средняя частота и вариабельность базального ритма (частота и амплитуда мгновенных осцилляций), частота, амплитуда и продолжительность акцелераций и децелераций [Стрижаков А.Н. и др., 1988].

При кардиомониторном наблюдении в родах достоверными признаками острой гипоксии плода являются брадикардия (110—90 уд/мин), аритмия, поздние децелерации вне схватки. Умеренная брадикардия (в пределах 120—100 уд/мин) в отсутствие других патологичес-

ких показателей кардиотокографии не является свидетельством гипоксии плода. В тяжелых случаях острой гипоксии плода с развитием метаболического ацидоза частота его сердечных сокращений на высоте схватки или через 30—60 с после ее начала снижается до 80—60 уд/мин. Умеренную тахикардию (160—180 уд/мин) без нарушения variability сердечного ритма обычно считают физиологической, однако иногда она может являться признаком начальной компенсаторной реакции на гипоксию, переходя в дальнейшем в брадикардию.

Особенно важное значение КТГ имеет для диагностики хронической гипоксии плода. При этом проводят функциональные пробы, чаще всего нестрессовый и окситоциновый тесты. Нестрессовый тест характеризует реактивность сердечно-сосудистой системы плода в ответ на сокращения матки или его шевеления в естественных условиях. Запись нестрессового теста должна продолжаться не менее 30—40 мин, что позволит избежать ошибочной интерпретации физиологической фазы покоя плода как отсутствия его движений на фоне выраженной гипоксии. В норме движения плода сопровождаются кратковременным ускорением базального ритма в среднем на 10 уд/мин и более. В этом случае тест считается реактивным (рис. 4). Если акцелерации возникают менее чем в 80 % движений плода, то тест является сомнительным и может свидетельствовать о начальных проявлениях гипоксии плода. В таком случае необходимо провести повторную КТГ, возможно, с использованием стрессовых тестов и/или уточнение диагноза другими методами.

В отсутствие реакции сердечной деятельности на движения плода или спонтанные сокращения матки (монотонный, или «немой», тип кривой) тест считается отрицательным (ареактивным), что свидетельствует о значительном напряжении компенсаторных реакций, связанном с состоянием хронической гипоксии (рис. 5).

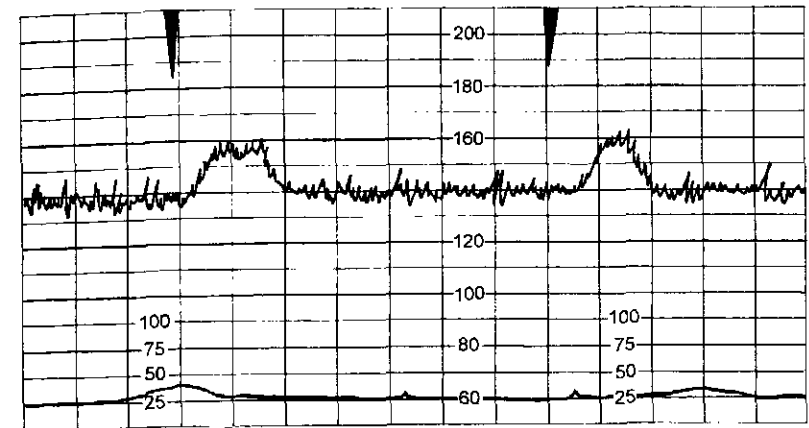


Рис. 4. Кардиотокограмма. Реактивный нестрессовый тест.

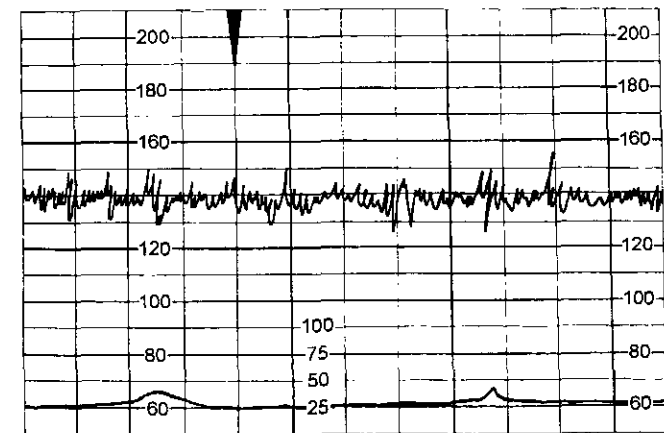


Рис. 5. Кардиотокограмма. Ареактивный нестрессовый тест.

Одновременно снижается или исчезает двигательная активность плода. Крайне неблагоприятный признак выраженной хронической гипоксии плода — появление

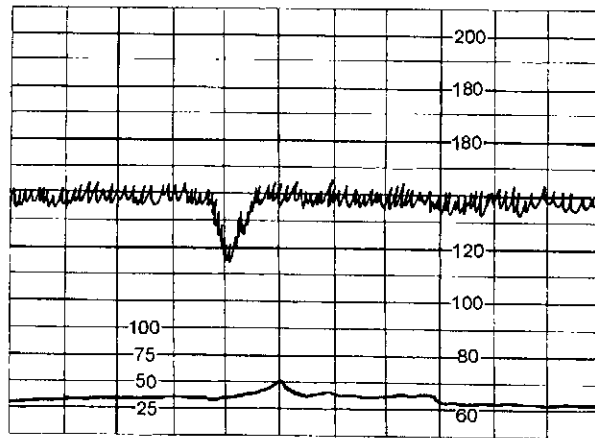


Рис. 6. Кардиотокограмма. Спонтанная децелерация.

спонтанных децелераций на кардиотокографической кривой в условиях нестрессового теста (рис. 6).

Окситоциновый тест позволяет оценить возможности фетоплацентарной системы, в первую очередь сердечно-сосудистой системы плода, при стрессовом воздействии, каковым является индуцированное сокращение матки. Его проведение показано при сомнительных результатах нестрессового теста. В том случае, если результаты нестрессового теста свидетельствуют о гипоксии плода, то применение окситоцинового теста не рекомендуется, так как может привести к резкому ухудшению состояния и антенатальной гибели плода.

Окситоциновый тест выполняют путем медленного (1 мл/мин) внутривенного введения раствора, содержащего 0,01 ЕД окситоцина в 1 мл изотонического раствора хлорида натрия. Результаты теста оценивают, если в течение 10 мин возникает не менее 3 сокращений

матки. Появление в ответ на сокращение матки нерезко выраженной кратковременной акцелерации или короткой невыраженной ранней децелерации свидетельствует об удовлетворительном состоянии компенсаторных механизмов системы мать—плацента—плод. Отсутствие реакции или возникновение поздних децелераций подтверждает наличие умеренной или выраженной гипоксии плода.

Использование высокоинформативных методов оценки состояния фетоплацентарного комплекса позволило уточнить показания к кесаревому сечению в связи с состоянием плода в современных условиях. В настоящее время показанием к экстренному родоразрешению при наличии фетоплацентарной недостаточности, а также синдрома задержки развития плода при беременности сроком более 32 нед считают:

- обнаружение признаков выраженной гипоксии плода по данным КТГ (антенатальные спонтанные децелерации, появление поздних децелераций при окситоциновом тесте);
- критическое состояние плодово-плацентарного кровотока по данным доплерометрии (отсутствие диастолического или ретроградный кровоток в артерии пуповины);
- появление и прогрессирование клинических (нарушение ритма или частоты сердечных сокращений с развитием брадикардии, глухость тонов) и/или кардиотокографических (поздние децелерации) признаков гипоксии плода в родах (в отсутствие условий для быстрого родоразрешения через естественные родовые пути);
- выпадение петли пуповины при головном предлежании;
- поперечное положение второго плода из двойни.

**Досрочное родоразрешение путем кесарева сечения показано при:**

- преждевременном разрыве плодных оболочек или преждевременном развитии родовой деятельности и внутриутробной задержке развития плода II—III степени;
- умеренно выраженной гипоксии плода по результатам КТГ (ареактивный нестрессовый тест);
- гемодинамических нарушениях II степени в системе мать—плацента—плод с двусторонним нарушением кровотока в маточных артериях и наличием дикротической выемки на спектрограмме.

**Родоразрешению путем кесарева сечения в плановом порядке подлежат беременные в следующих клинических ситуациях:**

- задержка развития плода или появление доплерометрических признаков централизации его кровообращения при перенашивании беременности (СДО в аорте плода более 8,0, в средней мозговой артерии менее 2,8);
- тазовое предлежание или поперечное положение плода;
- сочетание гемодинамических нарушений I—II степени в системе мать—плацента—плод, начальных признаков гипоксии плода с другой акушерской патологией (крупный плод, возраст первородящей более 30 лет, отягощенный акушерский анамнез и пр.);
- прогрессирование начальных признаков фетоплацентарной недостаточности (ухудшение показателей КТГ, нарастание СДО или появление признаков централизации кровообращения при доплерометрическом исследовании), несмотря на проводимое лечение.

Завершая обсуждение современных показаний к абдоминальному родоразрешению в интересах плода, следует обратить внимание, что данная группа факторов связана с состоянием организма матери. В некоторых ситуациях эта зависимость очевидна и проявляется развитием нарушений одновременно у матери и плода (при кровотечении на фоне преждевременной отслойки плаценты, приступе эклампсии). В других ухудшение состояния плода обнаруживают в отсутствие видимых клинических нарушений у матери (перенашивание беременности). Однако и в том, и в другом случае в основе развития фетоплацентарной недостаточности лежит неполноценность единой функциональной системы мать—плацента—плод, поэтому разумное расширение показаний к абдоминальному родоразрешению в интересах плода способствует улучшению исходов беременности для матери.

Вместе с тем более частое выполнение кесарева сечения приводит к увеличению числа женщин, имеющих рубец на матке, и повышению риска развития осложнений в послеоперационном периоде. В связи с этим важное значение имеет учет условий для выполнения кесарева сечения и противопоказаний к операции.

**Условиями** для выполнения кесарева сечения являются отсутствие инфекционного процесса, жизнеспособный плод, соответствующая квалификация хирурга, согласие женщины на операцию.

**Противопоказаниями** к абдоминальному родоразрешению служат внутриутробная гибель плода или состояние, несовместимое с внеутробным существованием (глубокая недоношенность, крайне выраженная гипоксия или гипотрофия плода, пороки развития плода, несовместимые с жизнью), инфекционно-воспалительные заболевания любой локализации. Вместе с тем в ситуациях, когда отказ от операции влечет за собой смерть



женщины, кесарево сечение выполняют, несмотря на состояние плода, а для профилактики инфекционных осложнений проводят соответствующие мероприятия.

### 1.3. Причины увеличения частоты абдоминального родоразрешения в современных условиях

Применение кесарева сечения способствовало улучшению перинатальных исходов при внутриутробной задержке развития плода, его острой и хронической гипоксии, тазовом предлежании плода, узком тазе, выпадении петель пуповины, крупном плоде, его недоношенности, аномалиях родовой деятельности [Савельева Г.М., 1987, 1989; Бергман А.С., 1988; Кулаков В.И., 1989; Стрижаков А.Н., 1991]. Использование этой операции также позволило существенно снизить показатели материнской смертности при тяжелых формах гестозов, преждевременной отслойке нормально расположенной плаценты и ее предлежании, ряде экстрагенитальных заболеваний: пороках сердца, тяжелых заболеваниях легких, артериальной гипертензии [Сидорова И.С., 1989; Серов В.Н., 1991; Кулаков В.И., Прошина И.В., 1996].

В связи с этим частота кесарева сечения как в нашей стране, так и за рубежом в последние десятилетия значительно возросла. В России и ближнем зарубежье абдоминальное родоразрешение производят в 1–16 % всех родов [Савельева Г.М. и др., 1979; Абрамченко В.В., Ланцев Е.А., 1985], а в крупных перинатальных центрах — в 20 % [Кулаков В.И. и др., 1989, 1998; Стрижаков А.Н. и др., 1992]. Еще чаще кесарево сечение выполняют в зарубежных странах: в 18,7–21,2 % и даже 30 % родов [Anderson G.M., Lomas J., 1984; Renwick M.Y., 1992; Francone P. et al., 1994; Rao K., 1994; Sperling L.S. et al., 1994]. Осо-

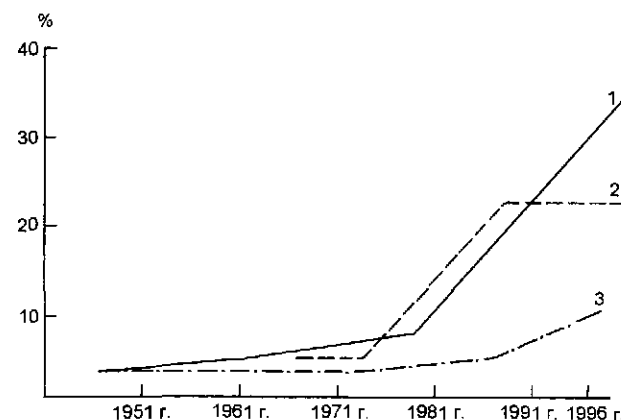


Рис. 7. Частота кесарева сечения [Чернуха Е.А., 1997].

1 — Научный центр акушерства, гинекологии и перинатологии; 2 — США; 3 — Российская Федерация.

бенно интенсивный рост частоты выполнения данной операции отмечен в 70-х годах с последующим некоторым снижением в конце 80-х (табл. 1; рис. 7).

По мнению большинства авторов [Кулаков В.И. и др., 1989, 1998; Савельева Г.М. и др., 1989; Gibbs R.S., 1987; Shiono P.H. et al., 1987; Adashek J.A. et al., 1993; Paul R.H., Miller D.A., 1995], основными причинами увеличения количества абдоминального родоразрешения являются возраст первородящих более 30 лет в сочетании с отягощенным акушерско-гинекологическим анамнезом; перинатальный аспект (кесарево сечение, производимое в интересах плода); тазовое предлежание плода; рубец на матке.

В настоящее время значительно увеличилось число первородящих женщин старше 30 лет. Такие пациентки весьма часто имеют отягощенный гинекологический анамнез: хронический сальпингит и эндометрит, различ-

Т а б л и ц а 1. Динамика изменения частоты выполнения кесарева сечения в зарубежных странах [Notson F.C. et al., 1994]

| Страна    | Годы      | Частота кесарева сечения, в % от общего числа родов |
|-----------|-----------|---|
| Норвегия  | 1979—1981 | 8,4   |
|           | 1984—1986 | 11,6  |
|           | 1989—1990 | 12,8  |
| Шотландия | 1980—1981 | 11,7  |
|           | 1985—1986 | 13,0  |
|           | 1989—1990 | 14,2  |
| Швеция    | 1979—1981 | 11,0  |
|           | 1984—1986 | 11,5  |
|           | 1989      | 10,7  |
| США       | 1979—1981 | 16,9  |
|           | 1984—1986 | 22,7  |
|           | 1989—1990 | 23,6  |

ные нейроэндокринные расстройства (проявляющиеся ановуляцией и неполноценной овуляцией), эндокринное или трубное бесплодие (в связи с чем им производят стимуляцию овуляции), экстракорпоральное оплодотворение или же реконструктивные операции на маточных трубах, миому матки, наружный и внутренний эндометриоз. Как следствие этих гинекологических заболеваний у них часто наблюдаются самопроизвольные выкидыши и привычное невынашивание беременности. У этих женщин, кроме гинекологических, нередко имеются экстрагенитальные заболевания: гипертоническая болезнь, пиело- и гломерулонефрит, сахарный диабет, пороки сердца, гипер- или гипотиреоз, ожирение. Беременность у них часто протекает с различными осложнениями: угроза ее прерывания в различные сроки, хроническая гипоксия и внутриутробная задержка развития

плода, аномалии прикрепления плаценты, гестозы, обострение имеющихся экстрагенитальных заболеваний. В родах у таких женщин нередко наблюдается дородовой разрыв плодных оболочек, аномалии родовой деятельности, дистоция шейки матки, а у некоторых из них — ухудшение состояния плода.

Л.А. Adashek и соавт. (1994) приводят данные о возрастании частоты кесарева сечения у первородящих женщин старше 35 лет до 21,6 % по сравнению с первородящими моложе 29 лет (10,2 %). В группе пациенток старше 35 лет и при массе новорожденных свыше 3600 г абдоминальное родоразрешение проводилось в 36,7 % родов, а у женщин до 29 лет и при такой же массе новорожденных — в 12,2 %. С учетом же различной акушерской и экстрагенитальной патологии с целью улучшения исходов беременности, в первую очередь в интересах плода, кесарево сечение осуществляют у 65—72 % первородящих старше 30 лет [Perolo F.L., 1986; Peter J. et al., 1987].

Другой причиной повышения частоты кесарева сечения является перинатальный аспект. В последние годы значительно улучшилась диагностика состояния плода благодаря использованию таких современных методов, как ультразвуковая фетометрия и плацентография, изучение кровотока в системе мать—плацента—плод с использованием доплерометрии, ЭКГ, ФКГ, амниоцентез, кордоцентез, длительный кардиомониторный контроль за состоянием плода в родах, определение рН крови в коже предлежащей головки плода [Савельева Г.М. и др., 1989; Стрижаков А.Н. и др., 1993; Trudinger V.J. et al., 1987; Kurjak A. et al., 1993]. При этом установлена прямая зависимость увеличения частоты абдоминального родоразрешения с внедрением в акушерскую практику новых диагностических методов оценки состояния плода. Выявляемое при использовании данных методов



ухудшение состояния плода (острая и хроническая гипоксия, нарушение кровотока в системе мать—плацента—плод II—III степени, особенно при внутриутробной задержке роста плода) является показанием к абдоминальному родоразрешению в 15—30 % родов [Кулаков В.И. и др., 1989; Стрижаков А.Н. и др., 1989; Naverkamp A. et al., 1976; Ingemarsson J., 1981]. Кесарево сечение должно быть применено у первородящих старше 30 лет при тазовом предлежании плода (особенно при его недоношенности), головном предлежании при родах маловесными детьми и преждевременных родах [Абрамченко В.В., Ланцев Е.А., 1985; Чернуха Е.А., Комиссарова Л.М., 1985; Nielsen T.F., 1986].

Еще одна причина увеличения количества операций кесарева сечения — значительно более частый выбор абдоминального родоразрешения при тазовом предлежании плода. При стабильной частоте тазового предлежания (3—3,5 %) частота абдоминального родоразрешения возросла с 1,5 до 60 %, а по данным отдельных авторов, — даже до 75—80 % [Чернуха Е.А. и др., 1980; Слепых А.С., 1986; Sweeny W.J. et al., 1983; De Punzio C. et al., 1985]. P.Acién (1994) приводит данные из 74 медицинских центров Испании, Португалии и стран Латинской Америки, основанные на анализе 8764 родов в тазовом предлежании. Частота тазового предлежания составила 3,05 % всех родов и 11,3 % преждевременных. До 50 % всех операций кесарева сечения были связаны с тазовым предлежанием плода. Автором также отмечена четкая тенденция к более частому выбору кесарева сечения как метода родоразрешения у первородящих.

Проведенный анализ показал, что данная тактика ведения родов при тазовом предлежании способствовала снижению перинатальной смертности. В США в 1986 г. J.A. Adashek сообщил, что частота кесарева сечения при

тазовом предлежании составила 80 %, в 1994 г. — почти 100 % [Kefalo R., 1994]. Согласно данным G.Takeda (1994), кесарево сечение было произведено у 53,4 % женщин при тазовом предлежании плода. Клинический опыт и данные литературы свидетельствуют, что роды в тазовом предлежании следует относить к патологическим, так как при этом высок риск травмирования ребенка в ходе родов через естественные родовые пути. Эта опасность особенно велика при наличии таких отягощающих моментов, как хроническая гипоксия плода, выпадение петли пуповины, относительно крупный плод (масса 3700 г и более), аномалии родовой деятельности. Родоразрешение путем кесарева сечения позволило снизить перинатальные потери в 2,5—4 раза [Gibbs C.E., 1983; Levono K.G. et al., 1985; Acien P., 1994]. В связи с этим большинство авторов рекомендуют абдоминальное родоразрешение при наличии тазового предлежания в следующих ситуациях: анатомически узкий таз, крупный плод и плод с массой тела менее 2000 г, отягощенный акушерско-гинекологический анамнез, возраст первородящих более 30 лет, предлежание пуповины, предлежание и отслойка плаценты, рубец на матке, хроническая гипоксия и гипотрофия плода, тяжелые формы гестоза и экстрагенитальные заболевания, аномалии родовой деятельности, не поддающиеся медикаментозной терапии, выпадение петли пуповины, острая гипоксия плода [Чернуха Е.А., 1991; Barlov K., Larsson J., 1986; Songane F.F. et al., 1987; Gifford D.S. et al., 1995; Liebermann J.R. et al., 1995].

Еще одной важной причиной повышения частоты кесарева сечения является рубец на матке (после предыдущего абдоминального родоразрешения, консервативной миомэктомии и ушивания стенки матки после ее перфорации во время искусственного аборта). В последние годы именно рубец на матке вышел на первое



место в структуре показаний к выполнению планового кесарева сечения [Кулаков В.И. и др., 1989; Стрижова Н.В. и др., 1989; Plotz E.J., 1986]. По данным L.R.Trouler и V.M.Parisi (1992), до 50 % всех случаев увеличения частоты кесарева сечения обусловлены повторным абдоминальным родоразрешением. K.D.Gregory и соавт. (1992) сообщают, что частота кесарева сечения составила 28,7 %, а повторное абдоминальное родоразрешение проведено более чем в  $\frac{1}{3}$  (34 %) всех оперативных родов. Самым грозным осложнением у беременных данной группы является разрыв матки, наблюдающийся у 0,5 % женщин после поперечного разреза в нижнем маточном сегменте [Finley B.E., Gibbs C.E., 1986; Phelan J.P. et al., 1987] и у 3 — 11 % после корпорального [Dewhurst C.J., 1957]. Раньше, когда у большинства женщин производили корпоральное кесарево сечение, справедливо считали, что и последующие роды у них должны быть только оперативными [McGarry J., 1969; Horowitz B. et al., 1981]. В настоящее время благодаря тому, что в подавляющем большинстве наблюдений абдоминальное родоразрешение выполняют поперечным разрезом в нижнем маточном сегменте, многие отечественные и зарубежные специалисты рекомендуют пересмотреть тактику ведения родов у женщин с рубцом на матке [Краснопольский В.И., 1987; Стрижаков А.Н. и др., 1991; Мареева Л.С. и др., 1993; Flamm B.L. et al., 1987; Von J. Lembke, 1988; Kainz C. et al., 1993; Miller D.A. et al., 1994]. Они считают, что у строго отобранной группы этих женщин возможны самопроизвольные роды через естественные родовые пути под тщательным динамическим наблюдением за характером развития родовой деятельности, состоянием рубца на матке и внутриутробного плода. Такое консервативное родоразрешение женщин с рубцом на матке может и должно стать одним из резервов снижения частоты кесарева сечения.

Весьма дискуссионным остается вопрос о целесообразности более частого выполнения кесарева сечения с целью снижения перинатальной заболеваемости и смертности. Большинство авторов, основываясь на собственном клиническом опыте, считают, что уменьшение перинатальных потерь благодаря только увеличению частоты абдоминального родоразрешения возможно лишь до определенного предела [Сольский Я.П. и др., 1986; Кулаков В.И. и др., 1989, 1998; Савельева Г.М. и др., 1989; Nielsen T.F. et al., 1986]. В связи с этим ряд авторов высказывают мнение, что оптимальной частотой кесарева сечения, позволяющей существенно уменьшить перинатальные потери, является 10—15 % [Савельева Г.М. и др., 1989; Серов В.Н. и др., 1989; Краснопольский В.И., Радзинский В.Е., 1993; Чернуха Е.А., 1997; Nielsen T.F., 1986; Peter J. et al., 1987]. R.S. Gibbs (1985), N.Cirani-Vigneron и соавт. (1985) также считают, что при частоте кесарева сечения более 15 % перинатальные потери не уменьшаются. В частности, в Москве в 1986 г. кесарево сечение произведено в 5,6 % всех родов, а перинатальные потери составили 20,3 %, в 1991 г. частота абдоминального родоразрешения возросла до 10 %, а перинатальные потери снизились до 14 % [Савельева Г.М. и др., 1992]. По данным НЦАГиП РАМН, кесарево сечение произведено в 40,3 % родов, а перинатальные потери составили 8 % [Бурдули Г.М., Фролова О.Г., 1997]. Как свидетельствуют данные статистики, дальнейшее увеличение количества кесаревых сечений не влияет на исход беременности и родов для новорожденных и не обеспечивает улучшения перинатальных показателей. Согласно статистическим данным, частота абдоминального родоразрешения в Российской Федерации за последние 10 лет увеличилась в 3 раза, составив в 1995 г. 11 % [Чернуха Е.А., 1997]. Однако при этом снижения перинатальных потерь не отмечается,

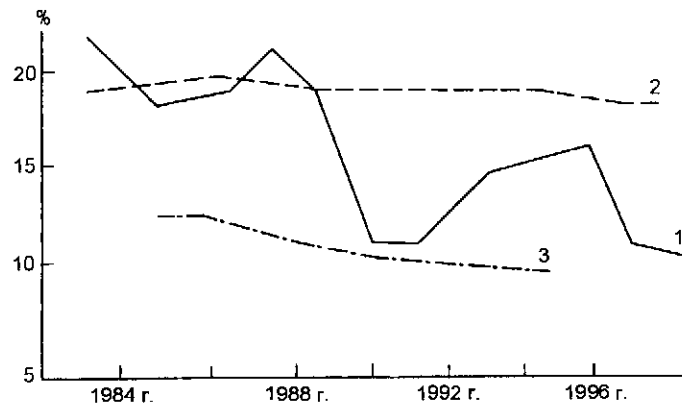


Рис. 8. Перинатальные потери [Чернуха Е.А., 1997].

1 — Научный центр акушерства, гинекологии и перинатологии; 2 — Российская Федерация; 3 — США.

уровень которых колеблется в пределах 18 ‰ (см. рис. 7; рис. 8). Кроме того, в ряде наблюдений имеет место гипердиагностика ухудшения состояния внутриутробного плода, что приводит к неоправданному абдоминальному родоразрешению [Кулаков В.И. и др., 1989; Sperling L.S. et al., 1991; Francone C., Savage W., 1993; Sakala S., 1993]. Для снижения перинатальных потерь, кроме возрастания частоты кесарева сечения, здесь должны быть использованы и другие весьма важные факторы: дородовое генетическое обследование, улучшение ante- и интранатальной диагностики состояния плода, оптимизация ведения родов, повышения уровня качества неонатологической службы и выхаживания недоношенных детей [Абрамченко В.В., Ланцев Е.А., 1985; Савельева Г.М. и др., 1989; Серов В.Н. и др., 1997; Dreher E., 1984; Rudigos R.C., 1986; Iffy L. et al., 1994]. Нельзя рассчитывать на выполнение только операции кесарева се-

чения, если медико-генетическая служба не будет поставлена на должный уровень и не будут налажены перинатальный прогноз и ультразвуковое выявление врожденных пороков развития плода. Поэтому вопрос о роли кесарева сечения в снижении перинатальной заболеваемости и смертности не может рассматриваться изолированно и должен являться частью совершенствования акушерства и перинатологии в целом.

Однако увеличение частоты абдоминального родоразрешения, позволившее существенно улучшить исход беременности и родов для плода, повлекло за собой новые вопросы и проблемы. Несмотря на достигнутые успехи в антибиотикопрофилактике, анестезиологии и трансфузиологии, риск для здоровья и жизни женщины при использовании данного метода родоразрешения увеличивается в несколько раз по сравнению с таковым при самопроизвольных родах. Риск материнской смертности при самопроизвольных родах составляет 1:10 000, при кесаревом сечении — 1:2500, а по данным некоторых авторов — даже 1:1000 [Савельева Г.М., 1988; Чернуха Е.А., 1991; Gleicher N., 1984; Nielsen T.F., 1986; Shearer E.L., 1993]. Наиболее часто причинами смерти женщин после кесарева сечения являются кровотечения, тромбоэмболия, эмболия околоплодными водами, перитонит, сепсис, инфекционно-токсический (септический) шок. Кроме того, более частое использование данного метода родоразрешения повлекло за собой увеличение частоты развития послеродовых гнойно-септических заболеваний и продолжительности пребывания родильниц в акушерском стационаре. Наиболее распространенной формой послеродовой инфекции является эндометрит, который развивается у 4–20 % женщин после самопроизвольных родов и у 45 % — после кесарева сечения [Краснопольский В.И., 1987; Серов В.Н., Жаров Е.В., 1987; Watts D.H. et al., 1989; Shearer E.L., 1993].

Таким образом, значение кесарева сечения в современном акушерстве продолжает возрастать, и оно по праву занимает всдушее место среди всех родоразрешающих операций из-за обеспечения благоприятных исходов для матери и плода при ряде тяжелых акушерских осложнений и экстрагенитальных заболеваний. Однако в связи с отрицательными последствиями для женщины (увеличение частоты послеродовых воспалительных заболеваний и риска смертельного исхода) данный метод родоразрешения нужно применять строго по показаниям, своевременно, с обязательным учетом всех противопоказаний и соблюдением условий, необходимых для его выполнения. Необходимо дальнейшее изучение вопросов, связанных с применением кесарева сечения; совершенствование хирургической техники, использование новых видов синтетического шовного материала, рациональная антибиотикопрофилактика, адекватный выбор метода родоразрешения женщин с рубцом на матке и оптимизация тактики ведения самопроизвольных родов у них.

## Глава 2 МЕТОДЫ КЕСАРЕВА СЕЧЕНИЯ

### 2.1. Хирургическая анатомия передней брюшной стенки и топографическая анатомия матки во время беременности. Морфологические изменения миометрия

Передняя брюшная стенка ограничена сверху реберными дугами и мечевидным отростком, снизу верхним краем симфиза, паховыми складками и гребнями подвздошных костей, снаружи средней подмышечной линией. У женщин на передней брюшной стенке отчетливо выражена надлобковая складка, имеющая дугообразную форму и отделяющая лонный бугорок от несколько нависающего живота. Кожа живота тонкая, подвижная, растяжимая. Линии натяжения кожи (линии Лангера) в области передней стенки живота идут сверху и снаружи, книзу и к середине. Эти линии определяются направлением соединительнотканых пучков и эластических волокон и примерно соответствуют ходу сосудов и нервов брюшной стенки. Линии Лангера необходимо учитывать при проведении операционных разрезов, которые желательно производить параллельно им; именно в этом случае формируется хорошо скрытый линейный («косметический») послеоперационный рубец, например кожный рубец после чревосечения по Пфанненштилю и Joel-Cohen.

Подкожная жировая клетчатка рыхлая, содержит различное количество жира. В области пупка жировая ткань отсутствует, в области белой линии ее мало.



Поверхностная (подкожная) фасция живота ниже пупка состоит из хорошо выраженных пластинок: поверхностной и глубокой (томсонова пластинка). Проходящие здесь сосуды (поверхностные подчревные артерии и вены) имеют небольшой калибр. Собственная фасция живота образована тонкой фиброзной пластинкой, которую рассматривают как *peremysium externum* наружной косой мышцы [Золотарева Т.В., 1972].

Мышцы передней брюшной стенки различаются по направлению мышечных волокон и выполняемым функциям (рис. 9). Сбоку находятся наружная косая, внутренняя косая и поперечная мышцы живота. В переднем отделе, вдоль белой линии живота, расположены две прямые мышцы, подкрепленные внизу двумя небольшими пирамидальными мышцами. Волокна наружной косой мышцы живота идут сверху вниз и снаружи кнутри. Большая часть верхних волокон в середине мышцы переходит в апоневроз, принимающий участие в образовании передней стенки влагалища прямой мышцы живота. Линия перехода мышечных волокон в сухожильные в средних отделах живота проходит параллельно краю прямой мышцы и отстоит от него на 1,5—2 см. У женщин апоневротический участок наружной косой мышцы живота шире, чем у мужчин. У отдельных женщин граница перехода мышцы в апоневроз идет не отвесно вниз, а образует пологую дугу, обращенную выпуклостью внутрь [Бобыкин С.С., 1957]. Именно в этих случаях хирург, выполняющий чревосечение, должен рассекать не только апоневротическую часть наружной косой мышцы живота, но и часть самой мышцы.

Внутренняя косая мышца живота лежит глубже наружной и является наиболее мощной из всех широких мышц живота. Мышечные волокна ее идут снизу сбоку кверху и медиально. Ближе к середине белой линии живота мышечные пучки переходят в апоневроз, который

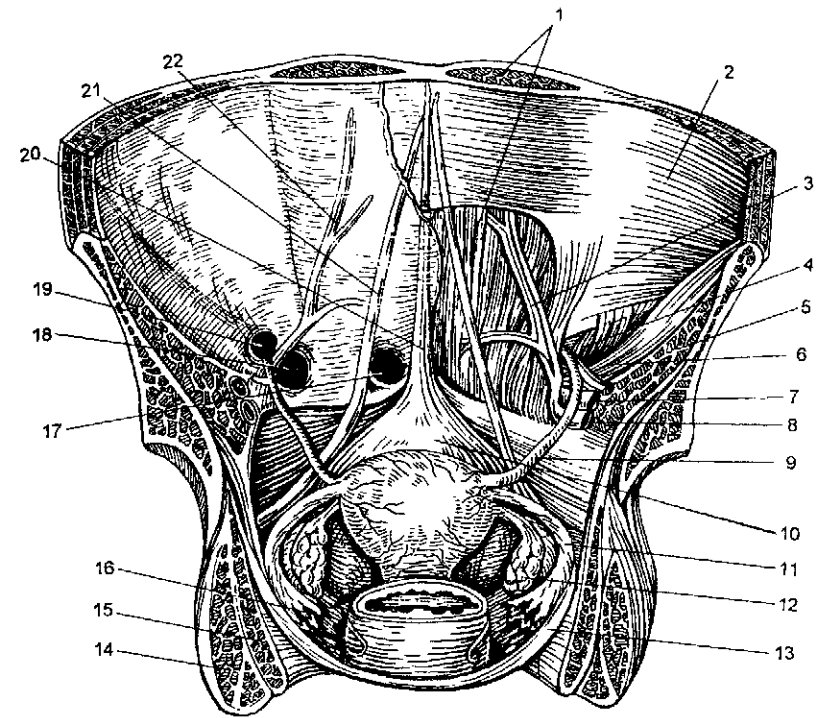


Рис. 9. Задняя поверхность передней стенки живота и таза (по Р.Д. Синельникову, 1990).

1 — прямая мышца живота; 2 — поперечная мышца живота; 3 — нижние надчревные артерия и вена; 4 — глубокое паховое кольцо; 5 — подвздошно-поясничная мышца; 6 — подвздошная фасция; 7 — наружная подвздошная артерия; 8 — наружная подвздошная вена; 9 — круглая связка матки; 10 — мочевой пузырь; 11 — маточная труба; 12 — яичник; 13 — мышца, поднимающая задний проход; 14 — наружная запирающая мышца; 15 — внутренняя запирающая мышца; 16 — прямая кишка; 17 — надпузырная ямка; 18 — медиальная паховая ямка; 19 — латеральная паховая ямка; 20 — срединная пупочная складка брюшины; 21 — медиальная (средняя) пупочная складка брюшины; 22 — латеральная (боковая) пупочная складка брюшины.

в нижней трети передней брюшной стенки участвует в формировании передней стенки влагалища прямой мышцы живота. Поперечная мышца живота — наиболее глубокий мышечный слой передней брюшной стенки. Мышечные волокна имеют поперечное направление, спереди переходят в апоневроз по линии, имеющей S-образную форму (полулунная линия, или линия Спигелия). Ниже пупка апоневроз переходит на переднюю поверхность прямой мышцы живота, участвуя в образовании передней стенки влагалища прямой мышцы. В нижнем отделе передняя стенка влагалища прямых мышц живота сформирована апоневрозами наружной и внутренней косых мышц и поперечной мышцы. Задней стенкой влагалища прямых мышц является тонкая поперечная фасция живота, представляющая собой тонкую плотную соединительнотканную пластинку. Предбрюшинная клетчатка отделяет поперечную фасцию от брюшины и представлена рыхлой жировой тканью, количество которой с возрастом изменяется, достигая максимума у женщин 40—60 лет и уменьшаясь в старости.

Париетальная брюшина выстилает изнутри переднюю брюшную стенку и внизу не доходит на 1—1,5 см до паховой связки; между последней и брюшиной образуется клетчаточное пространство, в котором расположены наружные подвздошные сосуды, нервы и лимфатические узлы [Давыдов С.Н. и др., 1982].

Артерии передней брюшной стенки подразделяются на поверхностные и глубокие. Первые из них проходят в подкожной жировой клетчатке между двумя листками поверхностной фасции и отдают свои конечные ветви к коже, причем направление кожных сосудов соответствует ходу линий Лангера [Валькер Ф.И., 1959]. Эти артерии являются ветвями верхней и нижней надчревной, бедренной, межреберных и поясничной артерий. Наиболее

крупные из них — поверхностная надчревная, поверхностная артерия, окружающая подвздошную кость, и ветви наружной половой.

Поверхностная надчревная артерия отходит от бедренной под паховой складкой и в подкожной жировой клетчатке направляется к области пупка, где анастомозирует с поверхностными ветвями верхней надчревной артерии. На одном уровне с ней также латерально отходит поверхностная артерия, окружающая подвздошную кость, а медиально — наружная половая артерия. Первая из них направляется вдоль паховой связки к ости подвздошной кости и в конце этой области анастомозирует с глубокой аналогичной артерией. Ветви наружной половой артерии идут к коже паховой и лобковой областей. Наибольшее клиническое значение имеют поверхностная надчревная и наружная половая артерии, ветви которых локализуются в латеральных отделах по линии разреза подкожной жировой клетчатки при чревосечении по Пфанненштилю. При пересечении их в ходе операции требуется адекватный хирургический гемостаз, в отсутствие которого может возникнуть значительное кровотечение, а в дальнейшем — образоваться гематомы [Козаченко В.П., 1979].

Ход этих артерий (поверхностной надчревной и наружной половой) таков, что выше к пупку они идут более латерально, поэтому при чревосечении по Пфанненштилю, особенно при большом кожном разрезе (более 10 см), эти сосуды часто травмируются. Данного осложнения позволяет избежать методика чревосечения по Joel-Cohen, при которой кожный разрез производят выше стандартного поперечного, на 2,5 см ниже линии, соединяющей верхние передние ости подвздошной кости [Stark M. et al., 1991].

Основными источниками кровоснабжения передней брюшной стенки являются глубокие артерии: верхняя

надчревная, нижняя надчревная и глубокая артерия, окружающая подвздошную кость. Они расположены между слоями мышц и апоневрозов передней брюшной стенки. Наибольшее клиническое значение имеет нижняя надчревная артерия, которая отходит от наружной подвздошной, идет медиально и вверх, в сторону пупка, кнутри от прямой мышцы, приподнимая брюшину в виде парной латеральной пупочной складки [Островерхов Г.Е. и др., 1972]. При грубом раздвигании прямых мышц живота нижняя надчревная артерия может быть травмирована и возникает внутрибрюшное кровотечение, что требует проведения тщательного хирургического гемостаза.

В поздние сроки беременности вследствие увеличения матки передняя брюшная стенка значительно растягивается. Растяжение кожи выражается в сглаживании пупка и появлении полос беременности, что имеет лишь косметическое значение. Наибольшим изменениям подвергается мышечно-апоневротическая часть передней брюшной стенки: апоневроз между прямыми мышцами значительно растягивается и истончается. В результате этого прямые мышцы, непосредственно у лонного сочленения прилегающие друг к другу, в области пупка значительно расходятся. Это следует учитывать при выполнении чревосечения.

**Топографоанатомическое положение матки при беременности.** В поздние сроки беременности матка имеет форму овоида, расположенного в брюшной полости кпереди и несколько справа от петель тонкой кишки; верхний полюс овоида достигает нижней поверхности печени [Малиновский М.С., 1955; Персианинов Л.С., 1973; Козаченко В.П., 1979]. Дно матки расположено несколько вправо и прикрыто спереди сальником и поперечной ободочной кишкой (рис. 10).

Правое ребро матки обращено к правой боковой брюшной стенке и несколько кзади, а левое ребро —

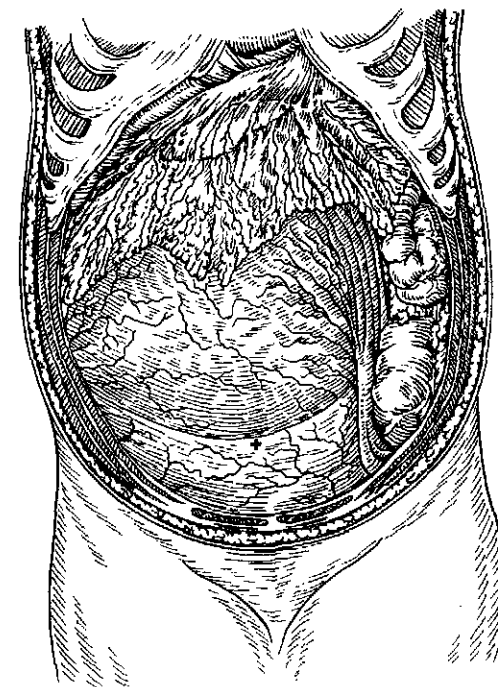


Рис. 10. Топографическая анатомия матки в поздние сроки беременности (по М.С. Малиновскому, 1955).

влево и кпереди. По вскрытии брюшной полости видно, что обычно матка наклонена вправо и несколько повернута вокруг своей оси слева направо. Вследствие этого правые придатки не видны, правая круглая связка прослеживается не на всем протяжении, левая круглая связка расположена кпереди, левые придатки полностью доступны осмотру [Малиновский М.С., 1955]. В связи с такой физиологической ротацией матки при кесаревом сечении следует тщательно выбирать место острого (скальпелем) вскрытия нижнего сегмента матки, которое должно располагаться строго посередине между круглыми связками матки. При несоблюдении этого правила разрез матки может перейти в разрыв, доходя-



ший до левого сосудистого пучка, в связи с чем требуется дополнительный хирургический гемостаз, а в исключительных случаях — и удаление матки.

В поздние сроки беременности нижний сегмент располагается в малом тазе, между его передней стенкой и передней брюшной стенкой изнутри несколько влево расположен мочевой пузырь. После опорожнения мочевой пузырь локализуется в малом тазе, а при наполнении выходит в брюшную полость, располагаясь впереди и слева от нижнего сегмента матки. В ходе родового акта в связи с опусканием предлежащей части плода в малый таз мочевой пузырь выходит за пределы малого таза в брюшную полость, причем дно его может подниматься на 5—6 см выше лонного сочленения. Это следует учитывать в ходе чревосечения: вскрытие париетальной брюшины необходимо производить выше, чем у небеременных женщин.

Верхние отделы матки покрыты брюшиной, плотно прилегающей к подлежащему миометрию. В нижних отделах под брюшиной расположен слой жировой клетчатки, что позволяет легко отслаивать брюшину от мышечного слоя матки. Верхний край легко отделяющейся брюшины считается верхним краем нижнего сегмента матки. Именно при вскрытии матки в нижнем сегменте создаются условия для полноценной перитонизации ушитого разреза. Высота нижнего сегмента составляет 6—8 см, а при клиническом несоответствии размеров головки плода и таза матери он может растягиваться до 10 см и более (высокое стояние контракционного кольца).

В поздние сроки беременности нижний сегмент расположен в малом тазе. В ходе родового акта при опускании предлежащей части в полость малого таза нижний сегмент полностью выходит за его пределы. Таким образом, нижний сегмент более выражен и доступен именно

в процессе родов. Толщина его при беременности составляет 0,5—1 см, в родах — 0,5 см и меньше; крайне тонким (1—2 мм) нижний сегмент бывает при формировании клинически узкого таза и угрожающем разрыве матки.

**Морфологические изменения миометрия в поздние сроки беременности.** В миометрии принято выделять три слоя: субсерозный, состоящий из продольных мышечных пучков; средний, или сосудистый, с циркулярно расположенными мышечными пучками; подслизистый, с продольными мышечными пучками [Лебедев Н.П., 1952]. Кровеносные сосуды (артерии и вены) в тонком субсерозном слое немногочисленны, идут почти параллельно серозному покрову матки. Гораздо больше сосудов в среднем слое [Железнов Б.И., 1975]. Направление артерий во внутренних отделах миометрия ( $\frac{2}{3}$  его толщины) радиальное [Lundgren et al., 1957]. Топография вен в этих отделах в основном соответствует направлению мышечных пучков. Б.И. Железнов (1975) на основании функционально-морфологических признаков выделяет из наружного слоя миометрия еще два: поверхностный субсерозный (самый тонкий, компактный) и более глубокий надсосудистый. Такое подразделение основывается на выявлении минимального количества РНК, основного белка и сульфгидрильных групп в поверхностном субсерозном слое и на увеличении концентрации этих веществ в более глубоком надсосудистом.

Клиническая значимость радиального направления хода артерий в нижнем сегменте матки проявляется при выполнении поперечного разреза в данном отделе. Поскольку разрез производят параллельно направлению большинства артериальных стволов, они меньше травмируются, что приводит к уменьшению интраоперационной кровопотери по сравнению с таковой при классическом (корпоральном) разрезе тела матки.

## 2.2. Современные методики кесарева сечения

В настоящее время методом выбора чревосечения при абдоминальном родоразрешении принято считать поперечный надлобковый разрез передней брюшной стенки по Пфанненштилю [Козаченко В.П., 1979; Чернуха Е.А., 1991]. При этом кожный разрез производят на 3—4 см выше лонного сочленения по надлобковой складке, соответствующей границе волосистой части. Этот разрез должен обеспечивать достаточный оперативный доступ, составляя не менее 13—14 см; он имеет форму дуги, выпуклостью обращенной к лону.

Кожу и подкожную жировую клетчатку на всем протяжении рассекают скальпелем. Необходимо помнить, что в латеральных отделах в подкожной жировой клетчатке располагаются восходящие ветви поверхностных надчревных и наружных половых артерий. Как правило, их пересекают и для остановки кровотечения из этих артерий требуется надежный хирургический гемостаз [Козаченко В.П., 1979] в виде лигирования их или даже прошивания подкожной жировой клетчатки в этих местах. Недостаточно тщательно проведенный гемостаз может стать причиной образования гематом, в связи с чем потребуются разведение краев раны и ее ревизия. Подкожную жировую клетчатку отсепааровывают тупым и острым путем вверх и на 3—4 см выше края кожного разреза в центре скальпелем вскрывают апоневроз. Затем разрез его удлиняют ножницами латерально в стороны и вверх до величины кожной раны и даже несколько больше по дугообразной линии с выпуклостью к лону для увеличения оперативного доступа. Над прямыми мышцами апоневроз представляет собой переднюю стенку влагалища этих мышц и образован сухожилиями наружной и внутренней косых и поперечной мышц живота. Верхний и нижний лоскуты апоневроза, фикси-

ровав зажимами Кохера, отделяют от подлежащих мышц: по белой линии — острым путем, в латеральных отделах — тупым. Прямые мышцы живота (а в нижних отделах — и пирамидальные) разделяют тупым и острым путем. Париетальную брюшину вскрывают острым путем (скальпелем или ножницами) в верхнем углу раны, разрез брюшины продолжают ножницами в продольном направлении до верхней границы мочевого пузыря. В определенных ситуациях (клинически узкий таз, повторное кесарево сечение) следует стремиться вскрывать париетальную брюшину как можно выше во избежание ранения переполненного мочевого пузыря или же подтянутого вверх вследствие спаечного процесса. Следует добавить, что на всех этапах чревосечения при необходимости проводят адекватный хирургический гемостаз.

Закрытие раны передней брюшной стенки при чревосечении по Пфанненштилю производят, как обычно: ушивание париетальной брюшины и мышц непрерывным швом, восстановление краев рассеченного апоневроза непрерывным швом, отдельные швы на подкожную жировую клетчатку и отдельные шелковые швы или внутрикожный (викриловый, из лески) шов для сопоставления краев кожной раны.

Нижнесрединный доступ используют значительно реже, только в экстренных ситуациях: профузное кровотечение, совершившийся приступ эклампсии, начавшийся или совершившийся разрыв матки, прогрессирующая внутриутробная гипоксия плода. Применение данной методики чревосечения в этих случаях обусловлено быстрым входением в брюшную полость — в течение 2—3 мин, в то время как при поперечном чревосечении это время составляет 5—6 мин. Неоспоримыми преимуществами последней методики перед нижнесрединной являются: определенные слои передней брюш-

ной стенки (апоневроз и брюшина) рассекают во взаимно перпендикулярных направлениях; после операции наблюдается менее выраженная реакция брюшины; больные раньше встают, что способствует предупреждению ряда послеоперационных осложнений [Козаченко В.П., 1979; Чернуха Е.А., 1991; Новак Ф., 1989]. Кроме того, рубец на передней брюшной стенке более прочный, редко осложняется послеоперационными грыжами, более косметичен. В обзоре по хирургической технике кесарева сечения Ch.S. Field (1988) приводит данные о том, что расхождение послеоперационной раны при нижнесрединном чревосечении наблюдается в 8 раз чаще (2,94 %), чем при поперечном (0,37 %).

Отдельные авторы предлагают в редких случаях использовать поперечный интериликальный разрез по Черни [Давыдов С.Н. и др., 1982] или по Maylard [Ayers J.W.T., Mogley G.W., 1987]. При этом разрез кожи производят на 3—6 см выше лона, а в процессе чревосечения дополнительно пересекают прямые мышцы живота, обеспечивая более широкий доступ к органам малого таза, чем при традиционной поперечной лапаротомии. J.W.T. Ayers и G.W. Mogley (1987) рекомендуют использовать разрез по Maylard при наличии крупного плода, многоплодной беременности и неправильных положениях плода.

В последние годы для улучшения оперативной техники с целью реализации принципа уменьшения травматичности на всех этапах абдоминального родоразрешения применяют чревосечение в модификации Joel-Cohen [Stark M., Joel-Cohen J., Ciobotaru A., 1991; Stark M., Finkel A., 1994]. Данный метод лапаротомии впервые в России начали использовать в нашей клинике [Стрижаков А.Н. и др., 1996; Стрижаков А.Н. и др., 1997]. При этом производят поверхностный поперечный разрез кожи (рассекают только эпидермис и дерму) передней

брюшной стенки на 2,5 см ниже линии, соединяющей передневерхние ости подвздошных костей. Скальпелем делают углубление в подкожной жировой клетчатке до обнажения апоневроза. Последний под клетчаткой рассекают слегка раскрытыми браншами прямых ножниц латерально в стороны по горизонтальной линии. Оператор и ассистент одновременно разводят подкожную жировую клетчатку и прямые мышцы живота посредством плавной билатеральной тракции. Брюшину вскрывают тупым путем указательными пальцами в поперечном направлении во избежание травмы мочевого пузыря.

Таким образом, разрез по Joel-Cohen отличается от общепринятого поперечного тем, что его производят выше и по прямой линии, подкожную жировую клетчатку и мышцы разводят тупым путем, не требуется отслоения апоневроза от подлежащих мышц, брюшину вскрывают в поперечном направлении. Выбор локализации кожного разреза объясняется ходом веточек поверхностной надчревной и наружной половой артерий, которые на интраспинальном уровне располагаются латеральнее и не попадают в зону разреза. Длина подобного разреза достаточна для осуществления всех манипуляций, в связи с чем нет необходимости в дугообразном вскрытии кожи и выполнении такого травматичного этапа лапаротомии, как отслоение апоневроза. Одновременное тупое разведение подкожной жировой клетчатки и мышц позволяет сохранить целостность сосудисто-нервных пучков (ветви поверхностной надчревной и наружной половой артерий). Тупое вскрытие брюшины в поперечном направлении позволяет избежать случайных травм мочевого пузыря и кишечника. В целом данный доступ выполняется быстро, практически не сопровождается кровотечением и в то же время создаст адекватные условия для выполнения кесарева сечения [Стрижаков А.Н. и др., 1996].

В современном акушерстве методом выбора разреза матки в ходе операции кесарева сечения является поперечный разрез в нижнем сегменте [Кулаков В.И. и др., 1990; Чернуха Е.А., 1991; Серов В.Н. и др., 1997]. Преимуществами данного разреза по сравнению с корпоральным являются:

1) меньшая травматичность и кровоточивость раны матки, так как нижний сегмент является относительно малососудистой зоной по сравнению с телом матки; мышечные пучки здесь идут в основном параллельно линии разреза, поэтому их только раздвигают, а не рассекают;

2) возможность выполнения герметичной перитонизации, обусловленной легким смещением пузырно-маточной складки, что приводит к развитию менее выраженного спаечного процесса в брюшной полости;

3) меньшая вероятность инфицирования брюшной полости;

4) более физиологичное заживление раны матки, способствующее формированию полноценного в морфофункциональном плане рубца на матке (а точнее, полной регенерации миометрия). Вследствие этого частота разрыва матки по рубцу в 6—20 раз меньше, чем при корпоральном разрезе [Dewhurst C.J., 1957; Finley V.E., Gibbs C.E., 1986];

5) при последующих беременностях плацента реже прикрепляется к рубцу, т.е. отсутствует инвазия трофобласта в область рубца, которая может привести к его несостоятельности и разрыву. В связи с этим при последующих беременностях возможно родоразрешение через естественные родовые пути;

6) после разреза матки в нижнем сегменте женщины раньше встают (к концу 1-х суток), что предотвращает развитие тромбоэмболии и пневмонии.

Все эти положительные моменты оказывают благоприятное влияние на здоровье женщины, менструальную, репродуктивную функции и трудоспособность в отдаленном периоде [Голота В.Я., 1989].

Противопоказаниями к выполнению поперечного разреза матки в нижнем сегменте являются [Серов В.Н. и др., 1989; Кулаков В.И. и др., 1990; Стрижаков А.Н. и др., 1996]:

1) недоступность нижнего сегмента матки из-за выраженного спаечного процесса, варикозного расширения вен нижнего сегмента, аномалий развития матки;

2) корпоральный рубец на матке, тем более несостоятельный;

3) необходимость последующего удаления матки в связи с множественной миомой или шеечным расположением миоматозного узла, опухолью яичника или раком шейки матки.

В этих клинических ситуациях производят корпоральное кесарево сечение.

Локализация разреза нижнего сегмента матки должна соответствовать уровню наибольшего диаметра головки плода, что определяют пальпаторно. Стенку матки в центре нижнего сегмента вскрывают скальпелем на протяжении 1—2 см. Следует помнить о физиологической ротации матки слева направо и смещении центра нижнего сегмента в том же направлении. Разрез матки чаще увеличивают тупым путем (при помощи указательных пальцев).

Разрез на матке должен быть не менее 10—12 см, для того чтобы можно было извлечь плод, не травмируя его. При этом необходимо произвести полулунный разрез, выпуклостью обращенный книзу, вследствие этого края раны в латеральных отделах идут параллельно сосудистым пучкам, при этом они не травмируются [Уткин В.М.,



1983; Краснопольский В.И., 1987]. В случае рубцового изменения тканей нижнего сегмента матки (после повторного кесарева сечения или консервативной миомэктомии) для увеличения раны матки целесообразно использовать метод Дерфлера [Козаченко В.П., 1979; Краснопольский В.И., 1987; Чернуха Е.А., 1991]. После вскрытия матки скальпелем в центре нижнего сегмента разрез удлиняют ножницами вправо и влево дугообразно вверх до необходимых размеров. Наш клинический опыт также позволяет считать, что данный прием действителен в качестве меры профилактики травматического повреждения сосудистых пучков. После извлечения плода роженице внутривенно вводят 1 мл 0,02 % раствора метилэргометрина, а при сниженной сократимости матки — дополнительно 5 ЕД окситоцина внутривенно капельно.

Некоторые авторы считают, что для расширения разреза на матке следует использовать только ножницы [Jovanovic R., 1985; Field Ch.S., 1988; Depp R., 1991; Abuhamad A., O'Sullivan M.J., 1992]. По их мнению, в этом случае легче осуществлять контроль за направлением и длиной разреза матки, что позволяет избежать ее излишней травматизации. Другие авторы [Zuspan F.D., 1988; Dunn L.J., 1990] утверждают, что увеличение разреза матки тупым путем обеспечивает лучшую защиту магистральных сосудов матки и меньшую кровопотерю. Однако количественных доказательств этого в современной литературе не приведено.

С целью определения эффективности этих двух методов увеличения разреза матки (тупым путем при помощи пальцев или острым путем ножницами) A.I. Rodriguez и соавт. (1994) провели проспективный анализ результатов кесарева сечения у 286 женщин. У 139 из них разрез матки расширяли тупым путем, у 147 — острым. У всех обследованных установлены идентичные

демографические и акушерские показатели. Результаты проведенных исследований свидетельствуют об отсутствии различий в частоте травматизации матки (отклонение от основной линии разреза в сторону более 2 см): в 11,7 % наблюдений при увеличении разреза матки тупым путем и в 13,7 % — острым. Аналогичными были также частота развития эндометритов (22,3 и 23 % соответственно), уровень гемоглобина в послеродовом периоде ( $102,7 \pm 1,3$  и  $99,2 \pm 1,7$  г/л), показатели КОС крови сосудов пуповины новорожденных ( $7,26 \pm 0,01$  и  $7,27 \pm 0,01$  соответственно). Время от выполнения разреза кожи до извлечения плода также не различалось:  $11,5 \pm 0,4$  мин при расширении раны матки тупым путем и  $11,7 \pm 0,4$  мин — острым. Полученные результаты позволили авторам сделать вывод о том, что расширение разреза матки с одинаковым успехом может быть проведено как тупым (при помощи пальцев), так и острым (ножницами) путем.

Модификацию вскрытия матки при кесаревом сечении предложил Н.С. Hillemans (1988), который рекомендует выполнять его с сохранением целого плодного пузыря. После рассечения стенки матки по общепринятой методике автор производил осторожное вскрытие децидуальной оболочки и отделял ее от амниона, после чего выводил нижний полюс амниона вместе с предлагающей частью плода в рану матки, выполнял пинцетом амниотомию и бережно извлекал плод. Для выполнения операции в такой модификации должны быть соответствующие условия: целый плодный пузырь и нормальное расположение плаценты. По мнению автора, данная модификация создает оптимальные условия для извлечения плода и может быть применена при глубокой недоношенности и незрелости плода, его выраженной гипотрофии, разгибательных предлежаниях и неправильных положениях плода.

В современном акушерстве нерешенной остается проблема восстановления рассеченной стенки матки. Для ее полноценного решения требуются совершенствование оперативной техники (улучшение качества сопоставления краев раны матки), разработка новых видов шовного материала, мероприятий по усилению репаративных процессов в зоне рассечения стенки матки, повышению эффективности профилактики и улучшению ранней диагностики послеоперационных воспалительных заболеваний [Кирюшенков А.П., 1987; Краснопольский В.И. и др., 1989; Мареева Л.С. и др., 1992; Кулаков В.И. и др., 1998]. Это тем более важно, что полноценная регенерация рассеченной стенки матки по-прежнему занимает одно из центральных мест в профилактике ближайших и отдаленных осложнений кесарева сечения, а несостоятельность шва на матке приводит к возникновению перитонита, сепсиса, септического шока, позднего послеродового кровотечения. Кроме того, полноценное заживление раны на матке имеет важнейшее значение при ведении беременности и родов у женщин, перенесших операцию на матке.

До недавнего времени наиболее распространенной методикой зашивания рассеченной стенки матки было наложение отдельных двухрядных кетгутовых швов без прокола эндометрия [Малиновский М.С., 1955; Персианинов Л.С., 1976; Слепых А.С., 1986]. В.И.Ельцов-Стрелков (1975, 1980) предложил восстанавливать нижний сегмент матки путем наложения двухрядных кетгутовых швов с захватом эндометрия и погружением узлов 1-го ряда внутрь полости матки. По мнению автора, прошивание эндометрия оказывает благоприятное влияние на заживление раны матки, так как при этом в шов захватывается прочный базальный слой слизистой оболочки тела матки и обеспечиваются хорошие условия для сопоставления краев матки с внутренней стороны.

Проведенные автором экспериментальные исследования (1975) подтвердили отсутствие дефектов в стенке матки со стороны ее слизистой оболочки и отсутствие эндометриоидных гегеротопий.

Данная техника усовершенствована М.Д. Сейрадовым и соавт. (1983), которые предложили 1-й ряд швов накладывать путем строго последовательного прокола миометрия и только затем — эндометрия. В методике же, разработанной В.И. Ельцовым-Стрелковым, последовательность наложения швов на матку была такова: сначала прокол эндометрия и миометрия нижнего края рассеченной стенки матки, а затем — мышечной и слизистой оболочек верхнего края. По мнению авторов, благодаря их усовершенствованию предотвращаются проникновение клеток эндометрия в мышцу матки и, следовательно, возникновение внутреннего эндометриоза тела матки. Послеоперационные инфекционные осложнения (эндометрит, расхождение кожного шва) установлены авторами у 10,5 % обследованных женщин.

С методикой ушивания раны матки отдельными мышечно-слизистыми швами с проколом эндометрия не согласен А.С. Слепых (1986). Он считает, что швы, наложенные на эндометрий, не рассасываются, а выгнаиваются, отпадают и выходят вместе с лохиями, что не может способствовать формированию более полноценного рубца, чем при ушивании нижнего сегмента без захвата слизистой оболочки. Он рекомендует применение традиционной методики: двухрядные отдельные мышечно-мышечные швы без прокола эндометрия с обязательной перитонизацией. В появившихся в последние годы в литературе сообщениях отдельных авторов также отмечаются недостатки восстановления нижнего сегмента матки по методике Ельцова-Стрелкова. Так, А.П. Никонов и соавт. (1989) при гистероскопии, проведенной у родильниц с эндометритом, развившимся

после кесарева сечения, обнаружили, что узлы 1-го ряда отдельных кетгутовых швов, обращенные в полость матки, инфицированы, с большим количеством гнойных наложений и препятствуют оттоку лохий из послеродовой матки. В нашей клинике при эндоскопическом исследовании мы также нередко наблюдали отторгнувшиеся нити 1-го ряда слизисто-мышечных швов с выраженными гнойными наложениями [Стрижаков А.Н. и др., 1991].

До середины 70-х годов как в нашей стране, так и за рубежом для ушивания разреза матки в основном применяли отдельные двухрядные швы [Малиновский М.С., 1955; Персианинов Л.С., 1976; Kerr J.M.M., 1926; Eastman N.J., Hellman L.M., 1961; Gelpke W., 1969]. В 15-м издании «Williams obstetrics» J.A.Pritchard и P.C.MacDonald (1976) впервые отметили, что для восстановления разреза матки могут быть традиционно использованы двухрядные, а также однорядные швы. При наличии тонкого нижнего маточного сегмента они рекомендовали применять один ряд швов (узловых или непрерывных). В том случае, если с помощью однорядного шва не удастся добиться тщательного сопоставления краев раны матки, следует дополнительно наложить второй ряд швов. Результаты исследований, проведенных в последние годы, подтвердили возможность и целесообразность восстановления рассеченной стенки матки с использованием данных способов [Winkler M. et al., 1986; Stark M. et al., 1991; Hauth J.C. et al., 1992].

Принципиально это положение поддерживают ряд авторов, которые считают, что достаточно герметичным, обеспечивающим быстрый гемостаз с высокой степенью надежности является непрерывный слизисто-мышечный шов с захватом эндометрия и выколом по середине миометрия [Краснопольский В.И., 1978; Кулаков В.И. и др., 1980, 1989; Ayers J.W.T. et al., 1987;

Field Ch.S., 1988]. Кроме того, наложение такого шва не вызывает затруднений и способствует уменьшению продолжительности операционного вмешательства. Второй ряд швов рекомендуют накладывать в виде непрерывного матрачного или отдельных мышечно-мышечных швов, а затем производить перитонизацию. А.П. Никонов и соавт. (1989) наблюдали при гистероскопии, что непрерывный кетгутовый шов через 4—5 дней после наложения его на матку покрывается тонким слоем фибрина, который препятствует его инфицированию. На основании своих наблюдений авторы пришли к выводу, что непрерывный шов более физиологичен по сравнению с методикой ушивания матки по Ельцову-Стрелкову.

Ряд зарубежных [Klug P.W., 1986; Tischendorf D., 1987; Hillemans H.G., 1988; Heidenreich W., Bruggenjürgen K., 1995] и отечественных [Мареева Л.С. и др., 1992; Кулаков В.И., Каримов З.Д., 1994] исследователей для восстановления рассеченной стенки матки предлагают накладывать только один ряд, состоящий из 6—8 викриловых мышечно-мышечных швов без захвата эндометрия с интервалом между ними 1,5—2 см, а затем производить перитонизацию. Сторонники данной методики считают, что несколько рядов лигатур и сильно стянутые швы приводят к нарушению кровоснабжения в области послеоперационной раны, а при сокращении матки — к большому скоплению кетгутовых лигатур на ограниченном участке мышцы матки. В результате этого развиваются недостаточная васкуляризация, неадекватная перфузия раневой зоны нижнего сегмента матки и создается область критической тканевой гипоксии с нарушением механизмов полноценной регенерации миометрия. По мнению авторов, все это приводит к созданию условий для активации инфекции (в первую очередь анаэробной) и чрезмерному разрастанию грубой



волокнистой соединительной ткани. Клиническим проявлением данных патологических процессов в ближайшем послеоперационном периоде может быть несостоятельность шва на матке с развитием перитонита, а в отдаленном — формирование несостоятельного рубца на матке. Как полагают эти исследователи, однорядные узловые мышечно-мышечные швы позволяют обеспечить достаточное сопоставление краев раны матки и создать барьер из нормально регенерирующего миометрия, тормозящего распространение инфекции.

D. Tischendorf (1987) установил, что наложение однорядных мышечно-мышечных швов с использованием викрила приводит к уменьшению частоты послеоперационных инфекционных осложнений (эндометрит, нагноение и расхождение кожной раны) до 18,7 %, в то время как при ушивании матки двухрядными швами инфекционные осложнения в послеоперационном периоде были отмечены у 36,8 % обследованных. Приводимые Н.Р. Kleibl и соавт. (1975), М. Winkler и соавт. (1986) данные о частоте разрывов матки при последующих беременностях также убедительно доказывают более полноценное заживление рассеченной стенки матки при использовании однорядных мышечно-мышечных швов. Так, разрыв матки по рубцу отмечен ими соответственно у 3 из 104 и у 1 из 536 беременных при ушивании матки однорядными швами, у 12 из 120 и у 5 из 256 при использовании двухрядных швов. При этом протяженность (величина) разрыва матки при ушивании ее одним рядом швов составила 2—4 см, а при использовании двухрядных швов — 12—14 см. Данные, полученные В. Bhattacharya и соавт. (1993), также подтверждают это положение. Авторами были обследованы 443 женщины после кесарева сечения, из них у 82 разрез на матке был ушит одним рядом отдельных швов, у 361 — двумя рядами швов. Успешные самопроизволь-

ные роды через естественные родовые пути произошли у 60 и 40 % женщин соответственно. Истончение стенки матки (uterine windows) после ее ушивания одним рядом швов установлено у 3 женщин, разрыв — у одной. В группе пациенток, у которых разрез матки был ушит двумя рядами швов, истончение стенки матки выявлено у 2, разрывов матки не установлено.

Отсутствие увеличения частоты послеоперационных инфекционных осложнений у женщин при ушивании разреза матки одним рядом мышечно-мышечных швов отмечают также М. Sivasugija и соавт. (1988).

Клиническая оценка эффективности применения однорядных отдельных мышечно-мышечных швов, проведенная отечественными авторами [Мареева Л.С. и др., 1992], позволила выявить отсутствие патологических эхосигналов при ультразвуковом исследовании нижнего сегмента матки в ближайшем послеоперационном периоде и нормальную эндоскопическую картину при гистероскопии послеродовой матки, а также установить значительное снижение частоты послеоперационных осложнений.

Оригинальную методику восстановления рассеченной стенки матки предложили В.И. Кулаков и З.Д. Каримов (1994). С этой целью использовали отдельные мышечно-мышечные узловые швы. Основная идея авторов состояла в том, что при наложении небольшого количества швов (4—6) не происходит нарушения кровообращения в миометрии, обеспечивается адекватная перфузия раневой зоны нижнего сегмента матки и отсутствует область критической тканевой гипоксии; эти условия, по мнению авторов, обеспечивают полноценную регенерацию (реституцию) миометрия рассеченной стенки матки. При использовании этого способа лигатуры накладывают через всю стенку матки параллельно плоскости среза миометрия с захватом слизистой обо-

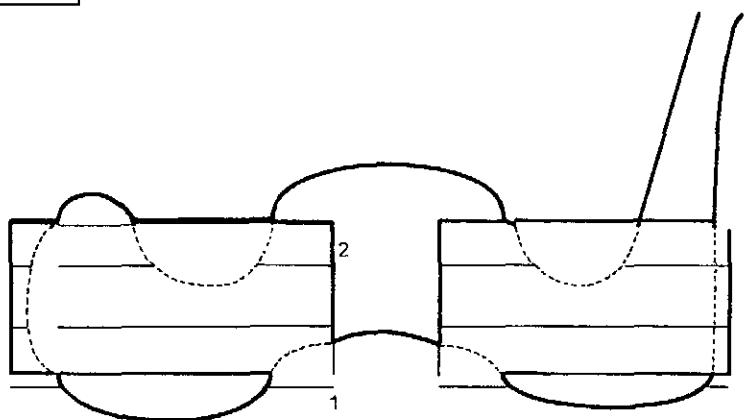


Рис. 11. Восстановление нижнего сегмента матки в один ряд по способу Кулакова — Каримова (схема).

1 — эндометрий; 2 — миометрий.

лочки и верхних слоев мышцы матки. Следовательно, формируются нижний и верхний компоненты кооптации (рис. 11). Авторы полагают, что такая методика обеспечивает достаточное соприкосновение краев раны матки и надежный гемостаз.

При клиническом сравнении данного способа восстановления нижнего сегмента матки с другими (по Ельцову-Стрелкову, непрерывный шов) выявлены его преимущества. Так, после ушивания матки с использованием оригинального способа эндометрит отмечен у 9,3 % родильниц, в то время как после восстановления нижнего сегмента другими методами — у 27 %; у последних были отмечены также другие тяжелые осложнения: параметрит и перитонит, которые отсутствовали при использовании однорядного шва. При ультразвуковом исследовании области шва на матке в ближайшем послеоперационном периоде у родильниц первой груп-

пы (у которых разрез матки ушивали по оригинальной методике) не выявлено патологических акустических сигналов, в то время как во второй группе (матка была ушита по традиционной методике) они были установлены у 82,4 % женщин. При наступлении повторной беременности ультразвуковые признаки несостоятельности рубца на матке в первой группе не выявлены ни у одной женщины, а во второй установлены у 36,2 %. Успешные самопроизвольные роды через естественные родовые пути произошли у 52,5 % женщин первой группы и только у 12,1 % — второй. Авторы сделали вывод о преимуществе восстановления рассеченного нижнего сегмента матки с помощью однорядного шва, обеспечивающего достаточную биологическую герметичность и условия для полноценной регенерации миометрия. Для подтверждения выводов авторов необходимо дальнейшее накопление фактических данных, особенно относительно возможности родоразрешения этих женщин через естественные родовые пути с тщательной оценкой состояния нижнего маточного сегмента, в том числе путем контрольного ручного исследования послеродовой матки.

Как отмечалось выше, ряд исследователей считают, что полноценного заживления рассеченной стенки матки можно добиться, используя однорядный непрерывный шов [Стрижаков А.Н., 1996, 1997; Hershey D.W., Quilligan E.R., 1978; Tucker J.M. et al., 1992; Stark M., Finkel A.R., 1995]. Для подтверждения этого положения J.C.Nauth и соавт. (1992) провели сравнительный анализ интра- и послеоперационных данных, полученных при выполнении кесарева сечения у 906 женщин. У 457 из них матка была ушита однорядным непрерывным швом, у 449 — двумя рядами непрерывных швов. В качестве шовного материала использовали хромированный кетгут. Сравнивали следующие показатели: продол-

жительность операции, достижение гемостаза (т.е. требовалось ли наложение дополнительных гемостатических швов), кровопотерю и частоту развития инфекционных послеоперационных осложнений. Возраст обследованных, количество беременностей и родов, гестационный срок в обеих группах не различались. Аналогичными были также показания к выполнению кесарева сечения: дистресс плода, слабость родовой деятельности, неправильные положения плода, рубец на матке.

Сравнительный анализ показал, что по большинству изучаемых параметров пациентки обеих групп не различались. Необходимость в наложении дополнительных гемостатических швов возникла в 39 % наблюдений при ушивании матки однорядным непрерывным швом и в 42 % — двухрядными швами. Продолжительность операции при наложении однорядного шва — 39,2 мин была статистически достоверно меньше, чем при наложении двухрядного — 44,8 мин. Частота развития эндометритов (22 и 18 % соответственно) и величина кровопотери (определяемая по снижению Ht после операции) были одинаковыми.

Полученные результаты позволили авторам сделать вывод о возможности и целесообразности ушивания разреза матки однорядным непрерывным швом.

Вслед за ушиванием матки по общепринятой методике производят перитонизацию пузырно-маточной складкой брюшины и этапное ушивание всех слоев передней брюшной стенки. Однако данные, приводимые в ряде работ, свидетельствуют, что возможно быстрое самостоятельное восстановление целостности париетальной брюшины без ее ушивания [Robbins G.F. et al., 1949; Hubbard T.B. et al., 1967; Parka J.M. et al., 1969; Ellis H., Heddle R., 1977]. В условиях эксперимента J.M. Porter и соавт. (1969), A.T. Raftery (1981) наблюдали, что через 48—72 ч все рассеченные края брюшины подвергаются

эпителизации за счет мезотелиоцитов спонтанно, без наложения шовного материала. По мнению W.B. Copley и F.O. Stephens (1968), восстановленная с помощью швов париетальная брюшина может быть причиной спайкообразования и способствовать вследствие этого развитию кишечной непроходимости. Выраженность спаечного процесса при этом коррелирует с наличием и количеством шовного материала. Ушивание брюшины сопровождается отложением на ней фибрина, что может стать причиной образования спаек между органами брюшной полости в течение 3 ч после операции [Luciano A.A. et al., 1983].

Для подтверждения правильности положения, согласно которому отсутствие ушивания париетальной брюшины не осложняет течение послеоперационного периода, M. Pietrantoni и соавт. (1991) провели проспективный анализ результатов кесарева сечения у 248 женщин. У 121 из них париетальная брюшина была ушита (контрольная группа), а у 127 — ее не ушивали (основная группа). Возраст женщин, количество беременностей, гестационный срок и показатели красной крови у всех обследованных были идентичными. Аналогичными были также показания к абдоминальному родоразрешению: повторное elective кесарево сечение из-за рубца на матке (45,5 % в контрольной группе и 48 % в основной), слабость родовой деятельности (35,5 и 35,4 % соответственно) и гипоксия плода (19,0 и 16,5 %). В целом частота абдоминального родоразрешения составила 15,2 %. Продолжительность родов в контрольной группе была  $15,9 \pm 1,3$  ч, в основной —  $12,1 \pm 1$  ч. Длительность безводного промежутка составила  $13 \pm 2$  ч и  $10,8 \pm 2$  ч соответственно. Профилактическая антибактериальная терапия проведена также приблизительно одинаковому числу женщин (73 и 69 %). Хориоамнионит в процессе родового акта выявлен у 22 женщин контрольной груп-

пы и у 18 — основной. Гематомы послеоперационного шва на передней брюшной стенке, расхождения и грыжи его, а также повреждения кишечника отсутствовали у всех обследованных. Установлено четкое, статистически достоверное различие продолжительности операции:  $53,2 \pm 1,4$  мин в контрольной группе и  $48,1 \pm 1,2$  мин — в основной. Частота развития послеоперационных инфекционных осложнений была практически одинаковой в обеих группах (табл. 2).

Т а б л и ц а 2. Частоты развития послеоперационных осложнений у обследованных женщин при наличии или в отсутствие хориоамнионита [Pietrangoni M. et al., 1991]

| Осложнение       | Отсутствие хориоамнионита   |                           | Наличие хориоамнионита      |                          |
|------------------|-----------------------------|---------------------------|-----------------------------|--------------------------|
|                  | контрольная группа (n = 99) | основная группа (n = 109) | контрольная группа (n = 22) | основная группа (n = 18) |
| Эндометриит      | 16 (16,2)                   | 18 (16,5)                 | 9 (40,9)                    | 5 (27,7)                 |
| Раневая инфекция | 1 (1)                       | 1 (0,9)                   | 1 (4,5)                     | 1 (5,5)                  |
| Бактериемия      | 2 (2)                       | 3 (2,8)                   | 3 (13,6)                    | —                        |
| Цистит           | 1 (1)                       | 2 (1,8)                   | —                           | 1 (5,5)                  |
| Парез кишечника  | 4 (4)                       | 3 (2,8)                   | —                           | —                        |

П р и м е ч а н и я. 1. В скобках указаны показатели в процентах. 2. Различия для всех показателей статистически недостоверны ( $p > 0,05$ ).

Авторы также определили экономическую целесообразность применяемой методики. Париетальную брюшину они ушивали непрерывной полиглактиновой нитью длиной 36 дюймов, стоимость которой 14,3 ам. долл. При частоте кесарева сечения 15,2 % в год эконо-

мическая выгода от уменьшения количества использованного шовного материала, продолжительности операции и анестезии составит более 100 тыс. долл. в год. Полученные данные позволили авторам сделать вывод об отсутствии медицинской и экономической целесообразности ушивания париетальной брюшины в ходе кесарева сечения.

Экспериментальные данные показывают, что дефекты неушитой брюшины эпителизируются за счет мезотелиоцитов через 2 сут, а полностью процесс заживления заканчивается к 5-м суткам [Ellis H., 1962; Buckman R.F. et al., 1976; Elkins T.E. et al., 1987]. Сопоставление краев брюшины с помощью различного шовного материала, даже вызывающего минимальную перифокальную воспалительную реакцию, может привести к повышению тканевой ишемии, местным некротическим изменениям и развитию реакции ткани на инородное тело. Все это может послужить причиной образования спаек [Williams D.C., 1953; McFadden P.M., Reacock E.E., 1983]. В исследованиях, выполненных в последние годы при проведении лапароскопии в послеоперационном периоде, было установлено отсутствие увеличения количества спаек при неушитой париетальной брюшине [Стрижаков А.Н. и др., 1996; Tulandi T. et al., 1988].

D. Hull и W. Varner (1991) убедительно показали отсутствие осложнений абдоминального родоразрешения, обусловленных неушиванием всех листков брюшины — висцеральной и париетальной. Авторами проведен анализ течения послеоперационного периода у 113 женщин, которым было произведено кесарево сечение. При этом у 59 женщин оба листка брюшины были ушиты (контрольная группа), а у 54 висцеральную и париетальную брюшину не ушивали (основная группа). Пациентки обеих групп имели идентичные исходные характе-



ристики: возраст, количество беременностей и родов, гестационный срок, одинаковое обезболивание (общее или эпидуральная анестезия) во время операции.

Авторами не установлено статистически достоверных различий в частоте развития послеоперационных инфекционных осложнений у пациенток контрольной и основной групп (табл. 3), а также в дозах парентерально вводимых обезболивающих препаратов. Однако пациенткам контрольной группы требовалось значительно больше анальгетиков, принимаемых внутрь ( $11,1 \pm 6,3$  и  $8,6 \pm 4,9$  г соответственно,  $p = 0,014$ ). Парез кишечника выявляли с одинаковой частотой (у 5,1 и 3,7 % соответственно), однако установлено значительное различие в необходимости применения стимуляции кишечника (у 28,8 и 14,8 %).

Т а б л и ц а 3. Частота развития послеоперационных инфекционных осложнений и терапевтического применения антибиотиков [Hull D., Varner W., 1991]

| Осложнение                              | Контрольная группа (n = 59) | Основная группа (n = 54) |
|---|-----------------------------|--------------------------|
| Лихорадочное состояние                  | 8 (13,5)                    | 9 (16,6)                 |
| Эндометрит                              | 3 (5,1)                     | 6 (11,1)                 |
| Раневая инфекция                        | 5 (8,5)                     | 3 (5,6)                  |
| Терапевтическое применение антибиотиков | 6 (10,2)                    | 9 (16,6)                 |

Примечания, как в табл. 2.

Средняя продолжительность операции была статистически достоверно меньше в основной группе ( $50,0 \pm 1,35$  и  $57,9 \pm 13,9$  мин соответственно).

Продолжительность койко-дня была несколько больше (но статистически незначимо) в контрольной группе

( $4,25 \pm 0,98$  и  $4,02 \pm 0,79$  соответственно). Однако на 4-й день была выписана значительно большая часть пациенток основной группы (46 из 54, или 85,2 %, и 43 из 59, или 72,8 %, соответственно,  $p = 0,05$ ).

Полученные результаты позволили авторам сделать вывод, что отсутствие ушивания висцеральной и париетальной брюшины:

- не приводит к увеличению частоты развития послеоперационных осложнений;
- способствует снижению потребности в обезболивающих средствах в послеоперационном периоде;
- вызывает менее выраженные нарушения функции кишечника;
- упрощает хирургическую технику и обуславливает уменьшение продолжительности оперативного вмешательства.

Аналогичного мнения придерживаются М. Stark и соавт. (1991). При выполнении повторного кесарева сечения они установили, что спайки значительно чаще образовывались при ушивании брюшины — у 20,6 % женщин по сравнению с 7,1 % в отсутствие ее ушивания.

С 1988 г. М. Stark и соавт. постепенно внедряют усовершенствованную методику кесарева сечения: чревосечение по методике Joel-Cohen, ушивание матки одним рядом швов без перитонизации (пузырно-маточной складкой), париетальную брюшину также не ушивали. Авторы [Stark M. et al., 1995] установили, что при использовании данной методики частота лихорадочных состояний в послеоперационном периоде уменьшилась с 19,8 % (традиционное кесарево сечение) до 7,8 %; при повторной операции спайки обнаружены у 6,3 % обследованных, в то время как при использовании общепринятой методики у 28,8 %.

### 2.3. Новая модификация кесарева сечения

С целью совершенствования хирургической техники и научного обоснования целесообразности применения новой методики кесарева сечения (в модификации М. Stark) впервые в России на кафедрах акушерства и гинекологии 2-го лечебного факультета Московской медицинской академии им. И.М.Сеченова и неонатологии Российской медицинской академии последипломого образования (на базе городской клинической больницы № 7 Москвы) в период с 1994 по 1997 г. были обследованы 195 женщин, родоразрешение которых осуществлено путем кесарева сечения, у 76 из них проведено обследование новорожденных детей. Все обследованные были разделены на две группы:

1-я группа (контрольная) — 92 женщины, у которых абдоминальное родоразрешение производили с использованием традиционной техники: чревосечение по Пфанненштилю, кесарево сечение поперечным разрезом в нижнем сегменте матки, перитонизация шва на матке пузырьно-маточной складкой, ушивание всех слоев передней брюшной стенки;

2-я группа (основная) — 103 женщины, родоразрешение которых осуществляли путем кесарева сечения в модификации М. Stark (1993): чревосечение по Joel-Cohen, кесарево сечение поперечным разрезом в нижнем сегменте матки, ушивание только апоневроза и кожи. При абдоминальном родоразрешении в данной модификации лапаротомию осуществляют путем выполнения поверхностного прямолинейного разреза кожи на 2,5 см ниже линии, соединяющей передневерхние ости подвздошных костей. Скальпелем производят углубление разреза в подкожной жировой клетчатке по

средней линии, одновременно надсекают апоневроз, который затем осторожно рассекают в стороны концами прямых ножниц. Хирург и ассистент одновременно разводят подкожную жировую клетчатку и прямые мышцы живота путем бережной билатеральной тракции по линии разреза кожи. Брюшину вскрывают указательным пальцем в поперечном направлении, чтобы не травмировать мочевой пузырь. Затем рассекают пузырьно-маточную складку. Разрез нижнего сегмента производят в поперечном направлении. После извлечения плода и последа матку выводят в рану и ее стенку восстанавливают однорядным непрерывным викриловым швом с захлестом по Ревердену. Перитонизацию шва на матке не производят. После осмотра придатков матки ее возвращают в брюшную полость и осуществляют туалет пузырьно-маточного, позадматочного углублений и латеральных каналов живота. Брюшину и мышцы передней брюшной стенки не зашивают, на апоневроз накладывают непрерывный викриловый шов по Ревердену. Кожу зашивают отдельными шелковыми швами через большие интервалы (3—4 шва на разрез), используя методику сопоставления краев раны по Данати.

Пациентки обеих групп не различались по возрасту ( $26,67 \pm 1,02$  и  $27,81 \pm 3,12$  года), количеству беременностей и родов, общему и акушерско-гинекологическому анамнезу, а также основным показаниям к оперативному родоразрешению (табл. 4).

В плановом порядке по традиционной методике операция выполнена у 41 (44,57 %) женщины, в экстренном — у 51 (55,43 %). В группе пациенток, оперированных по методике Stark, плановая операция произведена у 50 (48,54 %) женщин, экстренная — у 53 (51,46 %). Длительность безводного промежутка составила  $5,76 \pm 0,28$  и  $5,67 \pm 0,3$  ч.

Т а б л и ц а 4. Основные показания к оперативному родоразрешению

| Показания к операции   | Методика кесарева сечения |                              |
|--|---------------------------|------------------------------|
|  | традиционная (n=92)       | модификация М. Stark (n=103) |
| Отягощенный акушерский анамнез в сочетании с тазовым предлежанием плода, возрастом первородящей более 30 лет, крупным плодом и пр. | 53 (57,61)                | 69 (58,25)                   |
| Аномалии родовой деятельности  | 14 (15,22)                | 15 (14,56)                   |
| Декомпенсированная ФПН   | 11 (12,96)                | 14 (13,59)                   |
| Тяжелый гестоз   | 6 (6,52)                  | 6 (5,83)                     |
| Анатомически и клинически узкий таз  | 4 (4,35)                  | 6 (6,52)                     |
| Прочие (близорукость высокой степени, преждевременная отслойка плаценты)   | 4 (4,35)                  | 2 (1,94)                     |

Примечание. В скобках — показатели в процентах.

У 82 (89 %) женщин из первой группы операция произведена под эндотрахеальным наркозом, у остальных 10 (11 %) — под эпидуральной анестезией. При выполнении кесарева сечения по Stark эндотрахеальный наркоз применен у 67 (65,05 %) женщин, эпидуральная анестезия — у 36 (34,95 %).

После кесарева сечения с использованием традиционной методики 87 (94,57 %) женщинам проводили антибиотикопрофилактику, с целью которой 29 (33,33 %) из них препарат вводили однократно после пережатия пуповины, 34 (39,08 %) дополнительно получали антибиотик на протяжении 1-х суток, остальным 24 (27,59 %) женщинам антибиотик продолжали вводить до 3-х суток послеоперационного периода. Аналогичная схема антибактериальной профилактической терапии

была применена у родильниц после кесарева сечения по Stark.

Всем женщинам в обеих группах в процессе операции и в первые 2—3 дня после нее проводили инфузионную терапию. В конце 1-х — начале 2-х суток осуществляли профилактическую стимуляцию перистальтики кишечника (прозерин, очистительная клизма). Через 12—18 ч после традиционной операции и через 6—8 ч после операции в модификации М. Stark пациентам разрешали вставать.

Проведенные хронометрические исследования показали, что продолжительность традиционной операции в среднем в 2 раза, а время от разреза кожи до извлечения плода в 2,5 раза больше, чем при операции по М. Stark (табл. 5).

Т а б л и ц а 5. Данные хронометрических исследований при использовании традиционной методики кесарева сечения и модификации М. Stark

| Показатель                      | Методика кесарева сечения |                      |
|---------------------------------|---------------------------|----------------------|
|                                 | традиционная              | модификация М. Stark |
| Продолжительность операции, мин | 45,22±5,67 (39—66)        | 21,18±3,55 (15—25)   |
| Время до извлечения плода, мин  | 5,25±0,18 (3,5—12)        | 1,99±0,16 (1—2)      |

Примечание. В скобках указаны минимальное и максимальное значения показателей.

Определение величины операционной кровопотери гравиметрическим методом показало, что при применении традиционной техники абдоминального родоразрешения эта величина колеблется от 640 до 1050 мл, в среднем составляя 778,20±29,51 мл. Кровопотеря во

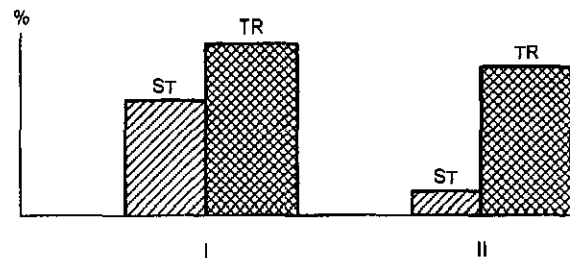


Рис. 12. Частота гемотранфузии (I) и постгеморрагической анемии (II) у рожениц после традиционной операции (TR) и операции в модификации М. Stark (ST).

время выполнения операции в модификации М. Stark колебалась от 490 до 760 мл и в среднем равнялась  $577,45 \pm 14,16$  мл ( $p < 0,05$ ).

Показатели красной крови на 5—7-й день послеоперационного периода у пациенток обследованных групп достоверно не различались, за исключением общего количества лейкоцитов. Процентное соотношение палочкоядерных, сегментоядерных нейтрофилов, количество эозинофилов, базофилов, лимфо- и моноцитов не различалось и соответствовало норме послеоперационного периода.

В то же время при анализе результатов лабораторных исследований обнаружено, что у 40,22 % женщин 1-й группы в динамике послеоперационного периода отмечалось снижение уровня гемоглобина периферической крови — менее 110 г/л. Во 2-й группе анемия зафиксирована только у 28,16 % обследованных. Вследствие этого частота гемотранфузии во 2-й группе была значительно ниже — 7,77 %, чем в первой — 32,6 % (рис. 12).

Лихорадочные состояния и эндометрит у рожениц после традиционного кесарева сечения отмечались более чем в 2 раза чаще по сравнению с роженицами после операции в модификации М. Stark. Осложнения при за-

Таблица 6. Гнойно-септические осложнения в послеоперационном периоде

| Показатель                          | Методика кесарева сечения |                      |
|-------------------------------------|---------------------------|----------------------|
|                                     | традиционная              | модификация М. Stark |
| Повышение температуры тела до 38 °С | 12 (13,04)                | 6 (5,83)             |
| Нагноение и расхождение шва         | 4 (4,35)                  | 1 (0,97)             |
| Эндометрит                          | 4 (4,35)                  | 2 (1,94)             |

Примечание. В скобках — показатели в процентах.

живлении раны передней брюшной стенки у пациенток, при родоразрешении которых была использована новая техника чревосечения, значительно реже (в 3 раза), чем после традиционной (табл. 6).

Уменьшение кровопотери в ходе операции и снижение частоты послеродовых гнойно-септических заболеваний позволило выписать 82,85 % рожениц после выполнения кесарева сечения модификации по М. Stark на 8—9-е сутки, в то время как 88 % пациенток после абдоминального родоразрешения по традиционной методике были выписаны на 10—11-е сутки.

Для выявления особенностей состояния послеоперационных швов на матке и передней брюшной стенке была произведена динамическая (контрольная) лапароскопия в 1-е сутки после операции — спустя 6—8 ч от начала оперативного вмешательства (у части рожениц). Лапароскопическое исследование осуществляли с использованием санационной канюли, установленной в процессе оперативного родоразрешения перед ушиванием брюшной стенки. При этом оценивали состояние шва на матке; состояние висцеральной брюшины, выстилающей углубления малого таза и париетальной






Рис. 13. Ранняя контрольная лапароскопия. Полная эпителизация шва на матке.

брюшины в области разреза на передней брюшной стенке; характер и количество выпота в брюшной полости.

Результаты контрольной лапароскопии показали, что у всех обследованных имела место ранняя репарация брюшины: края раны матки были гладкими, углы разреза эпителизированы белесоватой непрозрачной брюшиной, в центре шва серозный покров был представлен тонким прозрачным слоем (рис. 13).

Брюшина, выстилающая углубления малого таза, имела однородный бледно-розовый оттенок; участков гиперемии и признаков формирования спасчного процесса не обнаружено. В проекции разреза передней брюшной стенки эпителиальный покров был представлен полупрозрачной пленкой, полностью перекрывавшей рану, сквозь которую просвечивали предбрюшинная клетчатка и окружающие ее сосуды (рис. 14). У 2 рожениц от-




Рис. 14. Ранняя контрольная лапароскопия. Полная эпителизация шва на передней брюшной стенке.

мечено неполное восстановление брюшины, однако дефект не превышал 1,5 см. У одной роженицы из прямокишечно-маточного углубления эвакуировано 60 мл прозрачной серозной жидкости.

У части пациенток произведена биопсия брюшины в области эпителизации раны на передней брюшной стенке и у 3 — биопсия эпителия, покрывавшего шов на матке. При гистологическом исследовании биоптатов обнаружен мезотелий различной степени зрелости и васкуляризации.

Проведенные эхографические исследования позволили выявить у 7 (21,88 %) женщин 1-й группы гематомы и кровоизлияния по ходу лапаротомного разреза средним диаметром 1,5—2,5 см, а у одной — размером 7,5×1,8×1,4 см.

Наиболее частая локализация их — в подкожной жировой клетчатке в латеральных углах раны (60 %) и под апоневрозом на уровне белой линии живота (40 %). В связи с отсутствием инфицирования и небольшим размером гематом у большинства пациенток они клинически не диагностировались. Однако их наличие свидетельствует о травматичности традиционной лапаротомии и высоком риске развития гнойно-воспалительного процесса.

После лапаротомии по Joel-Cohen эхографически гематомы установлены только у 3 (4,91 %) женщин, т.е. они наблюдались в 4,5 раза реже, чем при разрезе по Пфанненштилю.

Результаты ультразвуковой биометрии матки, проведенной на 3-и и 9-е сутки после операции, свидетельствуют, что общие темпы инволюции матки к 9-м суткам после кесарева сечения с применением традиционной методики и модификации M. Stark существенно не различались (табл. 7). В то же время значительная длина матки при небольшом переднезаднем размере на 3-и сутки после родоразрешения по традиционной методике указывали на низкую сократительную способность матки в этот период. В группе женщин, оперированных по Stark, средние значения этих размеров приближались к нормативным для послеродового периода [Стрижаков А.Н. и др., 1997; Рыбин М.В., 1997], что свидетельствует о меньшей степени нарушения сократительной активности миометрия.

Восстановление рассеченной стенки матки в модификации M. Stark однорядным непрерывным швом обусловило более физиологическую инволюцию матки (по данным ультразвукового исследования с использованием трансвагинального датчика): толщина передней стенки матки в области шва была меньше, а переднезадний размер полости матки на уровне шва больше по сравнению с аналогичными показателями после традиционного кесарева сечения (табл. 8).

Т а б л и ц а 7. Биометрические параметры матки после кесарева сечения (трансабдоминальное ультразвуковое сканирование)

| Показатель               | Сутки после операции | Методика кесарева сечения |                      |
|--------------------------|----------------------|---------------------------|----------------------|
|                          |                      | традиционная              | модификация M. Stark |
| Длина, см                | 3-и                  | 14,70±0,17                | 14,15±0,15*          |
|                          | 9-е                  | 12,32±0,23                | 11,47±0,23*          |
| Ширина, см               | 3-и                  | 12,80±0,20                | 13,13±0,17           |
|                          | 9-е                  | 10,51±0,23                | 10,32±0,20           |
| Переднезадний размер, см | 3-и                  | 8,08±0,19                 | 8,77±0,16*           |
|                          | 9-е                  | 7,25±0,15                 | 7,04±0,11            |
| Объем, см <sup>3</sup>   | 3-и                  | 708,65±34,84              | 663,80±19,84         |
|                          | 9-е                  | 414,01±23,04              | 381,94±13,36         |

\*Различия показателей статистически достоверны (p<0,05).

Т а б л и ц а 8. Биометрические показатели матки после кесарева сечения (трансвагинальное ультразвуковое сканирование)

| Показатель биометрии, см                                     | Сутки после операции | Методика кесарева сечения |                      |
|--|----------------------|---------------------------|----------------------|
|  |                      | традиционная              | модификация M. Stark |
| Толщина передней стенки:<br>уровень шва<br>уровень тела      | 3-и                  | 3,10±0,12                 | 2,85±0,08            |
|  | 9-е                  | 2,72±0,09                 | 2,53±0,07*           |
|  | 3-и                  | 3,55±0,09                 | 3,56±0,07            |
|  | 9-е                  | 3,13±0,08                 | 3,18±0,07            |
| Толщина задней стенки:<br>уровень шва<br>уровень тела        | 3-и                  | 2,62±0,10                 | 2,81±0,09            |
|  | 9-е                  | 2,36±0,08                 | 2,39±0,07            |
|  | 3-и                  | 3,30±0,09                 | 3,40±0,09            |
|  | 9-е                  | 2,99±0,09                 | 3,07±0,07            |
| Переднезадний размер полости:<br>уровень шва<br>уровень тела | 3-и                  | 0,73±0,09                 | 1,30±0,06*           |
|  | 9-е                  | 0,70±0,08                 | 1,14±0,07*           |
|  | 3-и                  | 1,08±0,08                 | 1,09±0,05            |
|  | 9-е                  | 1,08±0,08                 | 0,78±0,05*           |

\*Различия показателей статистически достоверны (p<0,05).

При этом наиболее значимыми эхографическими критериями являются быстрая нормализация толщины передней стенки матки на уровне шва, характерная для физиологического послеродового периода; динамика частоты обнаружения ультразвуковых структур в полости матки и динамика изменения ее размеров [Баев О.Р., Хатагбе М.Н., 1994]. Отсутствие «вворачивания» передней стенки матки, которое нередко наблюдается при ультразвуковом исследовании после традиционного двухрядного ушивания передней стенки матки, способствует уменьшению толщины передней стенки и увеличению переднезаднего размера полости матки на уровне шва, что обуславливает улучшение дренажной функции матки [Стрижаков А.Н. и др., 1991].

Полученные нами сведения о полноценном заживлении рассеченной стенки матки, ушитой с помощью одного ряда непрерывного шва, подтверждают аналогичные данные, проводимые другими исследователями [Hershey L.W., Quilligan E.J., 1978; Hauth J.C. et al., 1992; Tucker J.M. et al., 1992].

Отсутствие перитонизации восстановленной стенки матки не приводило к увеличению частоты образования мелких гематом под пузырно-маточной складкой, что нами установлено при трансвагинальной эхографии: в 28,13 % наблюдений при использовании традиционной методики и в 24,59 % — модификации М. Stark.

**Оценка течения постнатальной адаптации новорожденных, извлеченных при традиционном кесаревом сечении и операции в модификации М. Stark<sup>1</sup>.** Состояние детей, извлеченных в процессе выполнения традиционного кесарева сечения и операции в модификации Stark,

<sup>1</sup> Исследования проведены совместно с доцентом О.Б. Милениным.

Т а б л и ц а 9. Оценка по шкале Апгар (в баллах) новорожденных после традиционного кесарева сечения и операции в модификации М. Stark

| Группы детей                | Оценка на 1-й минуте | Оценка на 5-й минуте |
|-----------------------------|----------------------|----------------------|
| Традиционная техника (n=34) | 7,85±0,10            | 8,36±0,09            |
| Модификация М. Stark (n=42) | 8,04±0,18            | 9,11±0,16*           |

\* Достоверность различий  $p < 0,05$ .

оценивали по шкале Апгар сразу после рождения — в конце 1-й и 5-й минуты жизни (табл. 9).

Как видно из табл. 9, обе оценки по шкале Апгар у новорожденных от матерей, оперированных по новой методике, были выше, чем в группе с традиционной техникой, однако достоверной эта разница была только в конце 5-й минуты. При этом важно подчеркнуть, что ни у одного из 42 новорожденных, извлеченных путем кесарева сечения в модификации М. Stark, не было отмечено признаков медикаментозной депрессии, в то время как у 3 новорожденных из группы традиционной операции наблюдали угнетение дыхания, потребовавшее проведение кратковременной масочной ИВЛ, а также мышечную гипотонию и снижение рефлекторной раздражимости, обусловленной наркозной депрессией.

Достоверно более высокие значения оценки по шкале Апгар к 5-й минуте свидетельствовали о более быстрой и устойчивой адаптации в первые минуты жизни новорожденных, родившихся в процессе кесарева сечения по М. Stark. Состояние всех детей этой группы при первом осмотре расценено как удовлетворительное. Крик был громким, эмоциональным. Становление дыхания и сердечной деятельности проходило без ос-

ложнсий. У всех новорожденных наблюдался сосательный рефлекс. Все это позволило при удовлетворительном состоянии родильницы уже в возрасте 2 ч приложить детей к груди.

Ранний неонатальный период у новорожденных, извлеченных при кесаревом сечении по М. Stark, протекал без осложнений. В период обследования они находились в удовлетворительном состоянии, активно сосали, им, как и всем, находившимся под наблюдением детям, на 2-е сутки жизни производили хирургическое удаление культи пуповины. Клинических признаков инфекционных заболеваний или патологических отклонений в общих анализах крови не было отмечено ни у одного ребенка. В то же время у 3 новорожденных, родившихся в процессе традиционного кесарева сечения, на 4—5-е сутки жизни отмечено развитие гнойного конъюнктивита, у 1 — панариция в сочетании с лейкоцитозом и палочкоядерным сдвигом белой формулы, выявленными при общем анализе крови, в связи с чем ребенок был переведен в отделение патологии новорожденных.

Физиологическая потеря массы тела у детей, извлеченных при кесаревом сечении по М. Stark, колебалась от 50 до 200 г, что не превышало 6 % от массы тела при рождении. При этом масса тела новорожденных начинала увеличиваться уже с 3—4-го дня жизни и к моменту выписки из родильного дома (на 8—9-е сутки) полностью восстанавливалась до первоначальной. Физиологическая потеря массы тела у детей, родившихся в процессе традиционного кесарева сечения, колебалась в пределах 5—8 %, увеличение массы тела начиналось с 5-го дня жизни, и к моменту выписки она восстанавливалась до первоначальной у 86 % новорожденных.

Девять детей от матерей, оперированных по новой методике, не нуждались в докорме молочными смесями, а 17 новорожденных получали докорм только в первые

4 дня жизни. Таким образом, 26 (62 %) детей к моменту выписки из родильного дома находились полностью на грудном вскармливании. В группе, в которой была использована традиционная методика оперативного родоразрешения, этот показатель составил лишь 46 %.

Физиологическая желтуха отмечалась у 24 детей, родившихся в результате кесарева сечения по М. Stark, протекала без критических цифр билирубина и осложнений и купировалась к 5—7-м суткам жизни. Существенных отличий от группы, в которой применяли традиционное кесарево сечение, где конъюгационную гипербилирубинемию наблюдали у 20 детей, отмечено не было.

Гематокрит в первые сутки жизни у детей из группы операции в новой модификации составлял в среднем  $61,2 \pm 2,3$  % и достоверно не отличался от такового у детей из группы, в которой использовали традиционное кесарево сечение, —  $60,7 \pm 2,2$  %. Не установлено также различий в уровне гемоглобина и его изменений в сравниваемых группах детей.

Среди обследованных новорожденных обеих групп не выявлено ни одного случая симптоматической гипогликемии. Уровень сахара крови, по результатам лабораторных исследований, колебался в пределах от 2,4 до 4,8 ммоль/л после выполнения кесарева сечения по М. Stark и в пределах от 2,3 до 5,0 ммоль/л — после осуществления традиционной операции.

В целом средние значения основных показателей гемодинамики (ЧСС и АД) у всех обследованных новорожденных соответствовали норме и не наблюдалось отличий в их динамике на протяжении первых дней жизни (табл. 10). Однако с помощью ультразвуковых методов исследования удалось выявить некоторые отличия в становлении кровообращения в постнатальном периоде у новорожденных сравниваемых групп.



Таблица 10. Основные показатели системной гемодинамики, газового состава крови и мозгового кровотока у новорожденных в рвнем неонатальном периоде

| Показатель                   | Группа | Продолжительность жизни |           |           |
|------------------------------|--------|-------------------------|-----------|-----------|
|                              |        | 30 мин                  | 2 ч       | 1 сут     |
| ЧСС, уд/мин                  | TR     | 146±6,34                | 143±5,05  | 139±4,96  |
|                              | ST     | 143±5,68                | 138±4,45  | 134±4,78  |
| АД <sub>ср</sub> , мм рт.ст. | TR     | 51,4±2,6                | 49,1±4,3  | 53,5±3,9  |
|                              | ST     | 52,7±1,1                | 48,5±3,5  | 52,0±2,2  |
| SaO <sub>2</sub> , %         | TR     | 98,3±1,9                | 95,4±2,3  | 95,3±1,5  |
|                              | ST     | 97,8±2,1                | 96,6±1,8  | 96,7±2,0  |
| PO <sub>2</sub> , кПа        | TR     | 57,6±4,1                | 61,7±3,2  | 69,8±3,1  |
|                              | ST     | 55,1±3,4                | 64,2±2,3  | 73,7±2,0  |
| PCO <sub>2</sub> , кПа       | TR     | 37,6±3,1                | 39,2±2,9  | 37,6±4,0  |
|                              | ST     | 36,7±2,4                | 36,6±3,0  | 34,3±3,5  |
| ИР                           | TR     | 0,73±0,01               | 0,79±0,02 | 0,67±0,03 |
|                              | ST     | 0,70±0,01               | 0,75±0,01 | 0,63±0,01 |

Примечание. TR — кесарево сечение выполнено по традиционной методике; ST — в модификации М. Stark; ИР — индекс резистентности.

При проведении доплерэхокардиографии врожденных пороков сердца не выявлено ни у одного из обследованных новорожденных. У 3 детей из «группы операции М. Stark» и у 2 из «группы традиционного кесарева сечения» в полости левого желудочка обнаружена «фальш-хорда», являющаяся результатом аномалии развития хордального аппарата митрального клапана и не вызывающая нарушений внутрисердечной гемодинамики.

Размеры камер сердца и сократимость левого желудочка у новорожденных, родившихся в результате кесарева сечения в новой модификации, соответствовали возрастной норме во все сроки исследования, что сви-

детельствовало об адекватной преднагрузке (нагрузке объемом) и удовлетворительном состоянии миокарда. В сочетании с нормальными значениями ЧСС и системного АД (см. табл. 10) это являлось косвенным доказательством адекватного уровня ОЦК.

У 4 детей, родившихся при традиционном кесаревом сечении, в 1-е сутки жизни на фоне повышенной сократимости миокарда отмечено увеличение размеров камер сердца в сочетании со склонностью к тахикардии, небольшим повышением системного АД и уровня гемоглобина. Названные изменения центральной гемодинамики свидетельствовали об умеренной перегрузке сердца объемом, что могло быть связано с увеличением ОЦК, возможно, в результате плацентарно-фетальной трансфузии. Эти изменения кровообращения специального лечения не требовали и к 3-м суткам жизни уже не определялись.

У 5 детей, родившихся в результате традиционного кесарева сечения, на 3-и сутки жизни выявлено уменьшение по сравнению с нормой размеров камер сердца на фоне удовлетворительной сократимости миокарда, умеренной тахикардии, повышения системного АД. Указанные изменения гемодинамики отражали снижение преднагрузки на сердце и централизацию кровообращения, вероятнее всего, вследствие уменьшения ОЦК. Они сочетались с уменьшением диуреза и массы тела до 8 % от установленной при рождении. Перечисленные симптомы отражали развитие у детей легкой формы обезвоживания, что могло быть связано с дефицитом поступления жидкости в организм ребенка в результате неадекватной лактации у матери и недостаточного докорма.

При доплерэхокардиографическом исследовании в 1-е сутки жизни у всех обследованных новорожденных зарегистрирован физиологический левоправый сброс



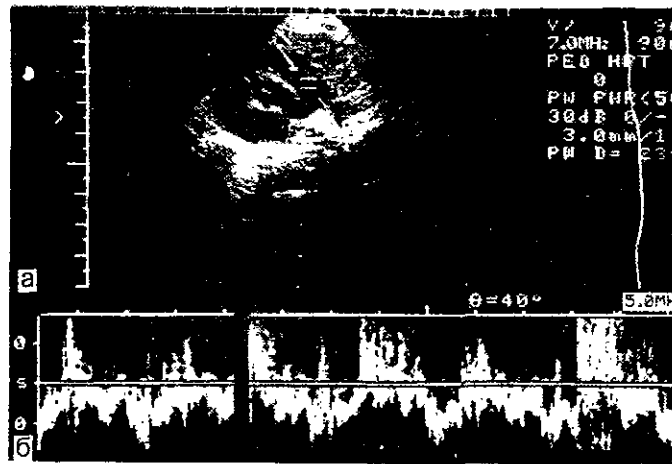


Рис. 15. Импульсная доплерография кровотока в артериальном протоке у новорожденного.

а — двухмерная эхокардиограмма по короткой оси из парастерального доступа; б — спектральная доплерограмма кровотока в легочном стволе.

крови через артериальный проток (рис. 15). На это указывал турбулентный поток в систолу и ретроградный поток в диастолу (выше базальной линии).

Признаки объемной перегрузки левых отделов сердца отмечены только у 4 уже упомянутых детей из «группы традиционного кесарева сечения». У 14 новорожденных от матерей, оперированных по М. Stark, и 12 от матерей, при родоразрешении которых была применена традиционная методика кесарева сечения, в 1-е сутки жизни отмечено левостороннее шунтирование крови через открытое овальное окно. К 3-м суткам жизни левосторонний сброс через артериальный проток определялся соответственно у 5 и 4 детей, а шунтирование через овальное окно — у 2 и 3. К 7-м суткам жизни артериальный проток и овальное окно не функционировали ни у одного из обследо-

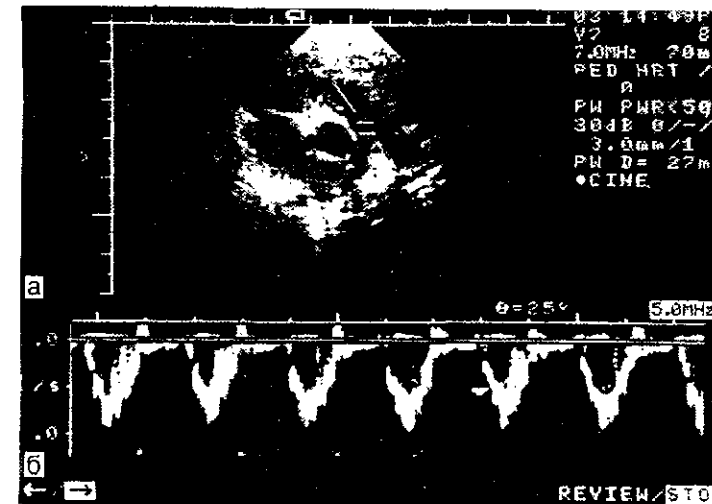


Рис. 16. Импульсная доплерография кровотока в легочном стволе у новорожденного.

а — двухмерная эхокардиограмма по короткой оси из парастерального доступа; б — спектральная доплерограмма кровотока в легочном стволе.

ванных новорожденных. На рис. 16 представлена доплерограмма кровотока в легочном стволе на 3-й день жизни у новорожденного от матери, которой было выполнено кесарево сечение в модификации М. Stark. В систолу зарегистрирован ламинарный поток, в диастолу ретроградный поток не определялся, что свидетельствовало об отсутствии шунтирования крови через артериальный проток.

Таким образом, перестройка фетального кровообращения протекала без осложнений в обеих группах. Однако у детей, извлеченных путем кесарева сечения в модификации М. Stark, адаптация сердечно-сосудистой системы к постнатальной жизни характеризовалась

большей устойчивостью, по-видимому, за счет адекватного ОЦК с первых минут жизни.

Становление газового состава крови в сравниваемых группах, согласно результатам пульсоксиметрии и транскутанного мониторинга, не различалось. Приведенные в табл. 10 показатели  $SaO_2$ ,  $PCO_2$  и  $PO_2$  соответствовали возрастной норме и отражали адекватную функцию газообмена в раннем неонатальном периоде у детей обеих групп.

При проведении чрезродничковой секторной эхоэнцефалографии патологических изменений в головном мозге ни у одного из обследованных детей не выявлено (рис. 17, 18).

Результаты доплерографии кровотока в передней мозговой артерии представлены в табл. 10 вместе с показателями системной гемодинамики и газового состава крови, так как объективное сравнение значений ИР возможно лишь с учетом значений системного АД,  $PO_2$  и  $PCO_2$  в момент исследования мозгового кровотока.

Как видно из табл. 10, основные показатели системной гемодинамики и газового состава крови в сравниваемых группах достоверно не различались. У новорожденных обеих групп в период с 30 мин до 2 ч жизни происходило увеличение ИР в передней мозговой артерии. К концу 1-х суток ИР уменьшался, причем ниже, чем в возрасте 30 мин. Уменьшение ИР происходило за счет увеличения конечной диастолической скорости кровотока, что указывало на снижение резистентности сосудов мозга и сопутствующее увеличение реального мозгового кровотока в 1-й день жизни. В последующие дни существенных изменений ИР не происходило. При этом на протяжении всего периода наблюдения значения ИР в сравниваемых группах детей достоверно не различались.

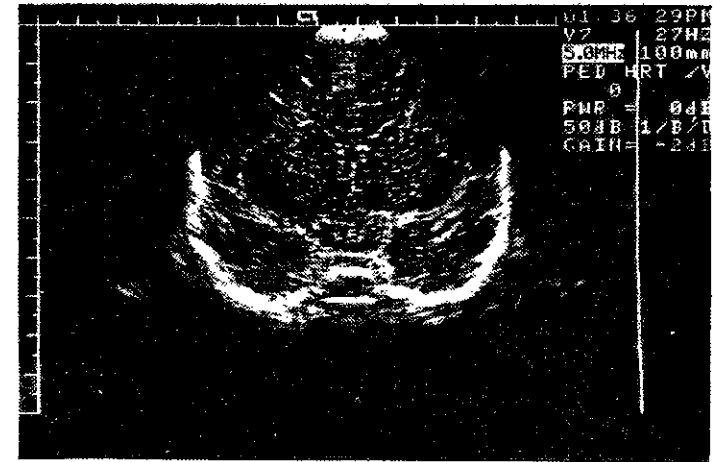


Рис. 17. Чрезродничковая двухмерная эхоэнцефалография в коронарной плоскости через среднюю черепную ямку.

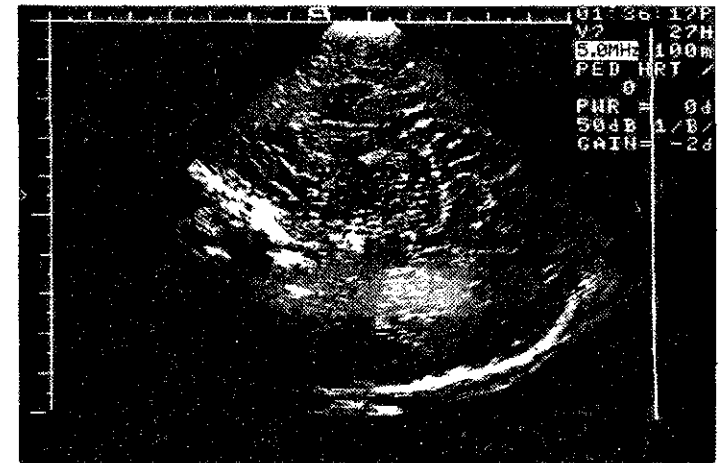


Рис. 18. Чрезродничковая двухмерная эхоэнцефалография в сагиттальной плоскости.

Таким образом, при клинико-лабораторном и инструментальном исследованиях не обнаружено патологических отклонений в течении периода постнатальной адаптации у новорожденных от матерей, при родоразрешении которых использована новая методика кесарева сечения. При этом меньшая частота наркозной депрессии после извлечения, более быстрая гемодинамическая стабилизация, лучшие показатели восстановления массы тела у детей в данной группе указывают на более благоприятное течение раннего неонатального периода, чем у новорожденных от матерей, которым выполнено традиционное кесарево сечение.

Полученные нами данные свидетельствуют о том, что при использовании модификации кесарева сечения по М. Stark в сравнении с применением традиционной методики уменьшаются травматизация тканей, интраоперационная кровопотеря, значительно уменьшается продолжительность самого оперативного вмешательства и времени до извлечения плода, наблюдается более физиологичное течение послеоперационного периода со значительным снижением частоты гнойно-септических осложнений, значительно уменьшаются продолжительность послеоперационного койко-дня и общие затраты на лечение. Проведенные нами исследования показывают, что постнатальная адаптация новорожденных, извлеченных путем кесарева сечения в модификации М. Stark, протекает более физиологично, а по ряду важных показателей — более благоприятно, чем детей, извлеченных при абдоминальном родоразрешении, выполненном по традиционной методике. Все изложенное выше позволяет рекомендовать внедрение данной модификации абдоминального родоразрешения в клиническую практику крупных родовспомогательных учреждений и перинатальных центров.

#### 2.4. Методики кесарева сечения, выполняемые при наличии инфекции

При наличии потенциальной или клинически выраженной инфекции производят абдоминальное родоразрешение с временной изоляцией брюшной полости или использованием внебрюшинного доступа.

**Кесарево сечение с временным отграничением брюшной полости (временно-внебрюшинное, провизорно-экстраперитонеальное).** Эту операцию выполняют по методике, разработанной В.А. Покровским (1936) и В.П. Марковой (1969). При этом производят поперечное надлобковое чревосечение, париетальную брюшину вскрывают также в поперечном направлении и отсепааровывают от передней брюшной стенки. Низко (на 1 см выше края мочевого пузыря) рассекают пузырно-маточную складку, верхний листок ее отсепааровывают от матки вверх до места плотного прикрепления брюшины к матке. Верхний листок висцеральной брюшины соединяют с верхним листком париетальной (зажимами, отдельными швами или непрерывным швом). Таким образом, происходит почти полное закрытие брюшной полости с изоляцией от нее нижнего сегмента матки. Затем операцию выполняют обычным способом. В послеоперационном периоде обязательна антибиотикопрофилактика.

При клинически выраженной инфекции, живом плоде и отсутствии условий для родоразрешения через естественные родовые пути рекомендуется использовать **экстраперитонеальное кесарево сечение** (в модификации Е.Н. Морозова). В ряде случаев оно является единственным методом, позволяющим сохранить живого ребенка и предотвратить развитие септической инфекции у матери [Чернуха Е.А., Комиссарова Л.М., 1978; Серов В.Н. и др., 1989; Краснопольский В.И. и др., 1994; Лебедев А.С., 1996].



Показания к экстраперитонеальному кесареву сечению: хориоамнионит и эндометрит при длительном безводном промежутке, острые и хронические инфекционные заболевания половых органов и мочевыводящих путей, гнойно-септические заболевания любой локализации, перитонит в анамнезе, мочеполовые и кишечно-половые свищи, поливалентная аллергия. При использовании внебрюшинного доступа должны быть соблюдены следующие условия: удовлетворительное состояние плода, согласие матери на операцию и высокая квалификация хирурга, владеющего техникой этой операции. Экстраперитонеальное кесарево сечение показано во всех клинических ситуациях, когда требуются осмотр малого таза и расширение объема операции: несостоятельности рубца на матке, угрожающем и начавшемся разрыве матки, предлежании и преждевременной отслойке плаценты, опухоли матки и придатков, необходимость стерилизации.

Экстраперитонеальное кесарево сечение выполняют при наполненном мочевом пузыре. Основными этапами операции являются выполнение поперечного послойного разреза передней брюшной стенки до брюшины; отведение правой прямой мышцы живота зеркалами вправо; обнажение нижнего маточного сегмента. При этом необходимо провести тщательное топографическое ориентирование, при котором выявляют треугольник, образованный сверху складкой париетальной брюшины, с внутренней стороны боковой поверхностью верхушки мочевого пузыря (*lig. vesico-umbilicalia lateralia*), с наружной — правым ребром матки. Затем отслаивают пузырно-маточную складку и верхушку мочевого пузыря с последующим отведением их влево. Для того чтобы добиться достаточного смещения мочевого пузыря, ряд авторов предложили производить его мобилизацию путем рассечения поперечной фасции по всей поверх-

ности ее соединения с мочевым пузырем [Краснопольский В.И. и др., 1994; Логутова Л.С., 1996]. По их мнению, данная манипуляция обеспечивает внебрюшинный доступ к нижнему сегменту матки длиной не менее 12 см и шириной не менее 6 см. Далее в ходе операции выполняют поперечный разрез в нижнем сегменте матки на 2 см ниже складки брюшины, тупым путем или по Дерфлеру увеличивают его до 10—12 см, извлекают плод и послед, как при абдоминальном родоразрешении с использованием традиционной методики. Затем восстанавливают рассеченную стенку матки (без перитонизации), обязательно осуществляют контроль целостности брюшины, мочевого пузыря и параметральной клетчатки. В послеоперационном периоде проводят профилактическую или терапевтическую антибактериальную терапию, в отдельных случаях ее дополняют аспирационно-промывным дренированием матки.

По мнению ряда авторов, преимуществами экстраперитонеального кесарева сечения перед другими методиками являются: отсутствие возможности для развития перитонита и ранений кишечника, меньшая кровопотеря и продолжительность операции, отсутствие возможности развития спаек в брюшной полости и в связи с этим отсутствие перитонеальных болей и нарушений функции кишечника; небольшая вероятность развития послеоперационных осложнений [Чернуха Е.А., Комиссарова Л.М., 1978; Серов В.Н. и др., 1989; Кулаков В.И. и др., 1998].

Однако следует отметить, что экстраперитонеальное кесарево сечение технически более сложное по сравнению с общепринятым интраперитонеальным. Это одна из причин его ограниченного применения не только в нашей стране, но и за рубежом. Осложнения, наиболее часто возникающие в ходе выполнения экстраперитонеального кесарева сечения, — ранения брюшины и моче-

вого пузыря, которые, по данным В.И. Городского и соавт. (1983) и Н.В. Hanson (1984), наблюдались соответственно у 0,3–2,5 и 4–7,5 % женщин, перенесших эту операцию. Другая причина — трудно обеспечить бережное, щадящее извлечение плода. В связи с этим отдельные авторы с целью атравматичного извлечения головки плода в ходе выполнения экстраперитонеального кесарева сечения рекомендуют всегда использовать акушерские щипцы [Краснопольский В.И. и др., 1994]. Они признают, что данный вопрос является предметом дискуссии, но в качестве довода в его пользу приводят собственные данные об отсутствии клинических проявлений внутрочерепных кровоизлияний у всех 115 детей, извлеченных при использовании внебрюшинного доступа с применением акушерских щипцов. Конечно, для окончательного решения вопроса необходимы дальнейшие исследования новорожденных с применением высокоинформативных диагностических методов (нейросонография с доплерометрией, компьютерная томография, определение газового состава крови) и длительное клиническое наблюдение за психомоторным и общесоматическим развитием детей.

При длительном безводном промежутке с целью профилактики инфекционных осложнений отдельные авторы с успехом используют дренажную трубку, которую подводят к области шва на матке [Klug P.W. et al., 1986].

При потенциальной инфекции в родах (длительный безводный промежуток, большое количество влагалищных исследований) и наличии очагов экстрагенитальной инфекции (острый пиелонефрит с наложением односторонней нефростомы у отдельных женщин) мы выполняем интраперитонеальное кесарево сечение с применением пролонгированной послеоперационной лапароскопической санации [Лебедев В.А., 1989; Стрижаков А.Н. и др., 1996].

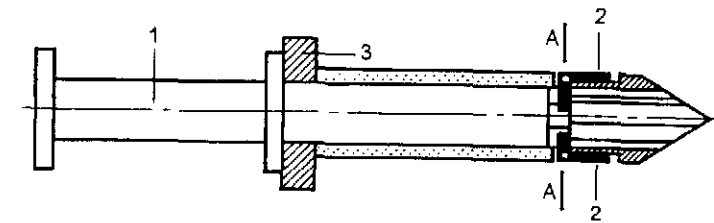


Рис. 19. Принципиальная конструкция устройства для лапароскопии.

1 — троакар; 2 — фиксаторы; 3 — фиксирующая гайка; А — шарнирное крепление фиксатора.

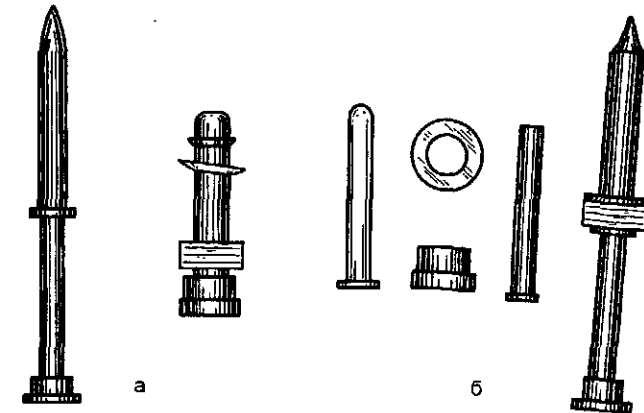


Рис. 20. Устройство для лапароскопии.

а — в собранном виде; б — в разобранном.

На кафедре акушерства и гинекологии 2-го лечебного факультета Московской медицинской академии им. И.М. Сеченова было разработано и внедрено в широкую клиническую практику «Устройство для лапароскопии» (авт. свид. № 1653744). Принципиальная конструкция и внешний вид этого устройства представлены на рис. 19 и 20.



**КНИГИ ПО МЕДИЦИНЕ**

allmed.pro

**ALLMED.PRO/BOOKS**

Устройство (канюля) состоит из специального троакара (1), гильзы с шарнирно закрепленным на конце фиксатором, имеющим в продольном сечении Г-образную форму (2). На рабочем конце гильзы имеется резьба для фиксирующей гайки (3), опорной втулки, уплотнительного кольца, заглушки. Троакар, гильза и опорная втулка выполнены из титана, фиксирующая гайка и заглушка — из фторопласта.

При работе с устройством последовательно выполняют следующие действия [Стрижаков А.Н., Подзолкова Н.М., 1996]: канюлей в собранном состоянии прокалывают переднюю брюшную стенку (рис. 21, а), ослабляют фиксирующую гайку, поворачивают троакар и извлекают его (рис. 21, б); после прикрепления канюли к передней брюшной стенке (рис. 21, в) через нее в брюшную полость вводят лапароскоп.

Как правило, динамическую лапароскопию производят в операционной; при тяжелом состоянии больной ее можно выполнить в реанимационном отделении. Для обезболивания применяют кратковременный внутривенный наркоз. Динамическую лапароскопию осуществляют по методике, описанной нами ранее [Стрижаков А.Н., Подзолкова Н.М., 1996].

При лапароскопической санации, которую проводили в 1-е и на 2-е сутки после операции, осматривали матку, линию шва перитонизации и прилегающие петли кишечника, оценивали количество и характер выпота в брюшной полости и вводили антибиотики. В 1-е сутки в брюшной полости у всех обследованных обнаружено небольшое количество серозно-геморрагического выпота (до 70—100 мл), который был эвакуирован. На 2-е сутки отмечены изменение характера выпота на серозный и уменьшение его количества. При бактериологическом исследовании выпота в нем были выявлены условно-патогенные микроорганизмы; у ¼ больных роста

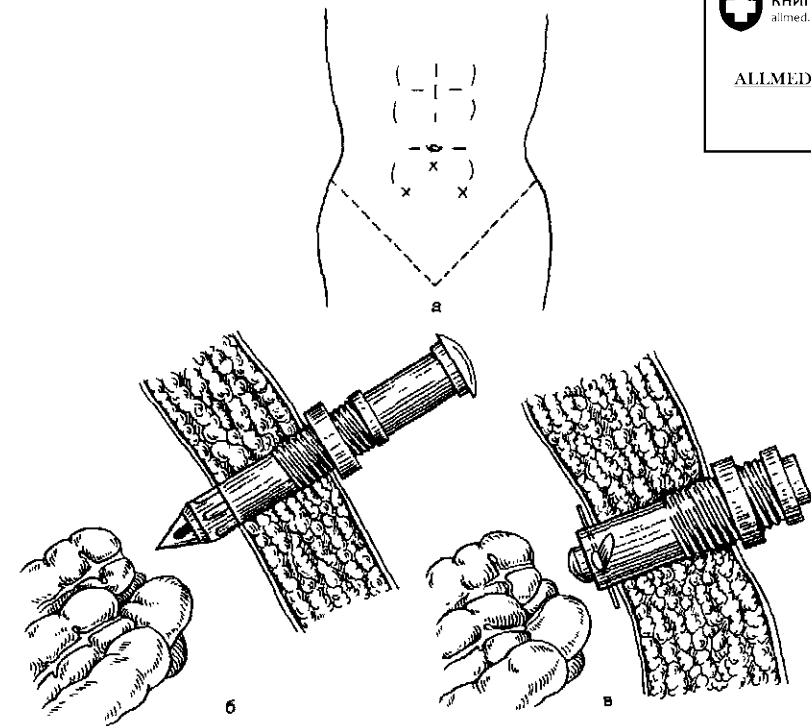


Рис. 21. Введение устройства для динамической лапароскопии (схема).

а — оптимальные точки введения устройства (указаны крестиками); б — прокол передней брюшной стенки с помощью троакара; в — фиксация канюли в передней брюшной стенке.

микрофлоры не обнаружено. Висцеральная брюшина (на матке, прилегающих петлях кишечника), так же как и париетальная, была розовой, блестящей; в области шва перитонизации отмечались небольшие сгустки крови. Проведение послеоперационной лапароскопической санации способствовало восстановлению мотор-



ной функции кишечника. Положительная динамика клинических симптомов и благоприятная лапароскопическая картина на 2-е сутки после операции свидетельствовали о возможности прекращения эндоскопического контроля и удалении канюли. Одновременно производили инфузионно-трансфузионную терапию, местное и общее целенаправленное антибактериальное лечение, стимуляцию кишечника, применяли утеротонические средства. Течение послеоперационного периода у всех обследованных женщин было гладким, пареза кишечника и тяжелых гнойно-септических осложнений не отмечено. Полученные данные свидетельствуют о целесообразности проведения пролонгированной послеоперационной лапароскопической санации у женщин из группы высокого риска развития инфекционных осложнений.

## 2.5. Обезболивание при выполнении кесарева сечения

Анестезиологическое пособие при абдоминальном родоразрешении необходимо проводить с учетом как функциональных изменений в организме при беременности, так и патологических отклонений, характерных для ее различных осложнений (гестозы, кровотечения при предлежании и преждевременной отслойке плаценты и т.д.).

Беременность вызывает существенные изменения в функционировании различных органов и систем. Оптимальные условия для микроциркуляции и транспорта кислорода в таких жизненно важных органах, как сердце, мозг и почки, а также в плаценте при беременности обеспечивает развивающаяся физиологическая гиперволемия. При этом объем циркулирующей плазмы увеличивается почти на 50 %, а объем эритроцитов — на 18 %

[Вихляева Е.М., 1987; Nyttén F.E., 1971, 1973]. В результате этого гематокрит и уровень гемоглобина несколько уменьшаются, составляя 0,32—0,34 л/л и 105—110 г/л соответственно [Pitkin В.В., 1997]. В связи с образованием дополнительного, маточно-плацентарного, круга кровообращения и в результате сосудорасширяющего воздействия эстрогенов и прогестерона значительно снижается общее периферическое сопротивление сосудов, в среднем на 10 % [Персианинов Л.С. и др., 1977]. При беременности отмечается физиологическая тахикардия, в III триместре — до 80—95 уд/мин [Nyttén F.E., 1973], и несколько увеличивается минутный объем сердца.

При беременности происходит адаптация дыхательной системы к возросшей нагрузке. В связи с увеличением объема матки органы брюшной полости несколько смещаются кверху, вертикальный размер грудной клетки уменьшается, вследствие чего ухудшаются условия для вентиляции легких. Эти изменения компенсируются учащением дыхания (на 10 %) и постепенным увеличением дыхательного объема (на 30—40 %).

Для беременности характерны значительные изменения системы свертывания крови и фибринолиза [Макацария А.Д., 1983, 1987]: повышается активность факторов свертывания, особенно фибриногена, концентрация которого возрастает в 1,5 раза, фибрин откладывается на стенках сосудов маточно-плацентарного круга кровообращения, наблюдается подавление фибринолиза. Данные изменения имеют защитно-приспособительный характер и наряду с увеличением объема циркулирующей крови препятствуют возникновению кровотечения при отделении плаценты, образованию внутрисосудистого тромба и имеют важное значение в предупреждении таких тяжелых осложнений беременности, как тромбоэмболия, кровотечения после развития ДВС-синдрома.

При беременности значительно увеличивается нагрузка на большинство органов женщины, включая почки и печень. Скорость инактивации различных лекарственных препаратов, продуктов их метаболизма и токсичных продуктов уменьшается. Уровень белка во время беременности снижается, особенно альбуминов; изменяется альбумин/глобулиновый коэффициент вследствие увеличения содержания  $\alpha$ - и  $\beta$ -глобулинов. В ходе гестационного процесса изменяется метаболизм, наблюдаются умеренно выраженный ацидоз, газовый алкалоз, незначительное снижение концентрации калия, натрия и кальция. В последние месяцы беременности увеличиваются почечный кровоток (на 10 %) и гломерулярная фильтрация [Серов В.Н. и др., 1989]. Характерно также увеличение емкости мочевых путей (вследствие симптоматического воздействия), при этом возможны застой и инфицирование мочи.

Все эти изменения характерны для нормально протекающей беременности, поэтому некоторые авторы называют их «норма беременности» [Серов В.Н. и др., 1989, 1997]. Сами по себе данные изменения не опасны, но при воздействии различных патологических факторов, осложняющих течение беременности, могут приводить к развитию критических состояний: аортокавальной компрессии, аспирационного синдрома, ДВС-синдрома, различных тромбозов. В связи с этим анестезиологическое пособие в акушерстве нередко имеет характер интенсивной терапии.

В последние годы в акушерстве наибольшее распространение получили эндотрахеальный наркоз и регионарная анестезия (эпидуральная). Основные компоненты эндотрахеального наркоза — вводный наркоз, миорелаксация, искусственная вентиляция легких и основной наркоз. Для вводного наркоза наиболее часто применяют кетамин, сомбревин, оксибутират натрия. Несмотря

на то что барбитураты также нередко используют, ряд авторов считают это нецелесообразным, так как они легко проникают через плацентарный барьер и оказывают угнетающее действие на дыхательный центр плода [Зверев В.В., 1972; Расстригин Н.Н., 1978]. Газообразный анестетик фторотан в настоящее время практически не применяют из-за его специфических особенностей: выраженного гипотензивного эффекта релаксации матки и неблагоприятного воздействия на плод [Ликардина А.В., 1975].

После интубации трахеи до извлечения плода для миорелаксации применяют депполяризующие препараты: дитилин, листенон, миорелаксин. Для достижения основного наркоза после извлечения плода продолжают ИВЛ в режиме умеренной гипервентиляции с использованием закисно-азотной анестезии и препаратов нейролептаналгезии (фентанил, дроперидол), комбинированной атаралгезии (седуксен и фентанил), дробным введением калипсола или моралола [Кулаков В.И., Прошина И.В., 1996]. Миорелаксацию поддерживают с помощью релаксантов короткого действия или депполяризующими препаратами (павулон).

В последние годы в акушерской практике для обезболивания родов, в том числе оперативных, включая кесарево сечение, широко применяют один из видов регионарной анестезии — эпидуральную. Распространению данного вида обезболивания способствовали внедрение новых длительно действующих и малотоксичных местных анестетиков, а также усовершенствование методики катетеризации перидурального пространства [Абрамченко В.В., Ланцев Е.А., 1985; Milne M.J., Lawson D., 1973].

Преимуществами эпидуральной анестезии по сравнению с эндотрахеальным наркозом при абдоминальном родоразрешении являются сохранение спонтанного ды-

хания у рожениц, отсутствие депрессии сердечно-сосудистой системы, высокая степень обезболивания при сохранении психической и моторной активности женщин, исключение аспирации дыхательных путей желудочным содержимым. При эпидуральной анестезии достигается достаточная релаксация передней брюшной стенки, что позволяет свободно производить необходимые манипуляции в операционной ране и в то же время не нарушается тономоторная функция матки. В послеоперационном периоде эпидуральная анестезия обеспечивает полноценное обезболивание, при этом женщины более активны, у них раньше восстанавливается функция желудочно-кишечного тракта [Абрамченко В.В., Ланцев Е.А., 1985; Кулаков В.И., Прошина И.В., 1996; Juul J. et al., 1988; Delarue A., 1988].

Применению эпидуральной анестезии в акушерстве посвящено большое количество исследований [Ланцев Е.А. и др., 1975; Щелкунов В.С., 1976; Расстригин Н.Н., 1978; Кулаков В.И., Прошина И.В., 1996; Giles W.B. et al., 1987; Gonzalez-Gonzalez N.L. et al., 1987; Juul J. et al., 1988]. В этих работах детально освещены механизмы действия эпидуральной анестезии, ее влияние на женщину, разработаны показания и противопоказания к применению данного метода обезболивания.

**Эпидуральная анестезия показана в следующих клинических ситуациях:**

- в случае необходимости сохранения спонтанного дыхания при тяжелых заболеваниях легких (эмфизема, хроническая пневмония, бронхиальная астма);
- при невозможности применить сильнодействующие средства (компоненты эндотрахеального наркоза) ввиду их отрицательного влияния на функцию печени и почек при тяжелых заболеваниях этих внутренних органов;

- при заболеваниях скелетной мускулатуры (миотония, миастения), при которых противопоказано использование миорелаксантов.

При ряде акушерских осложнений (острая гипоксия плода, кровотечения, шок, ДВС-синдром) и экстрагенитальных заболеваний (органические поражения ЦНС, спинного мозга и позвоночника, атриовентрикулярная блокада II степени и выше), гиперчувствительности к местным анестетикам эпидуральная анестезия противопоказана.

В настоящее время методика проведения эпидуральной анестезии в достаточной степени отработана [Абрамченко В.В., Ланцев Е.А., 1980; Николаев И.В., 1991; Кулаков В.И., Прошина И.В., 1996; Gonzalez-Gonzalez N.L. et al., 1987; Giles W.B. et al., 1987]. После премедикации (атропин, эфедрин, димедрол) производят пункцию и катетеризацию эпидурального пространства. После введения тест-дозы (3—4 мл) анестетика (лидокаин, бупивакаин) пролонгирование анестезии осуществляют фракционным введением препарата по 3—4 мл с интервалом 2—3 мин. В большинстве случаев для выполнения кесарева сечения требуется не более 30—35 мл анестетика. При использовании данного вида обезболивания с целью профилактики гипотензии необходимо преднагрузочное введение коллоидных и кристаллоидных растворов (по 400 мл каждый). При развитии аортокавальной компрессии роженицу необходимо уложить на левый бок для исключения давления беременной матки на нижнюю полую вену. С целью профилактики данного осложнения операционный стол наклоняют на 15° или подкладывают валик под правую ягодицу и правую часть поясницы пациентки.

Однако дискуссионным остается вопрос о целесообразности и эффективности для плода применения эпи-

дуральной анестезии при абдоминальном родоразрешении беременных с фетоплацентарной недостаточностью, что явилось поводом для проведения в нашей клинике научных исследований, выполненных совместно с И.В. Николаевым (1991).

Результаты этих исследований свидетельствовали о достоверном снижении артериального давления (на 15-й минуте анестезии) у женщин с неосложненным течением беременности, однако эти изменения центральной гемодинамики не выходили за пределы физиологических границ и были обусловлены снижением ударного и минутного выброса вследствие преганглионарной симпатической блокады в зоне анестезии с уменьшением венозного возврата к сердцу. К 30-й минуте обезболивания все показатели центральной гемодинамики возвращались к исходному уровню. У беременных с плацентарной недостаточностью, чаще всего развивавшейся на фоне гестозов, снижения артериального давления не наблюдалось, а к 30-й минуте анестезии увеличивался сердечный выброс, что приводило к снижению удельного периферического сопротивления. Аналогичные данные о снижении объемных показателей центральной гемодинамики на начальных этапах эпидуральной анестезии и о восстановлении их до исходного уровня к 30-й минуте обезболивания были получены и другими исследователями [Кохновер С.Г., 1981; Моисеева В.И., 1983; Ланцев Е.А., 1987].

Результаты проведенных в нашей клинике доплерометрических исследований свидетельствуют об отсутствии изменений скоростей кровотока в маточных артериях в условиях эпидуральной анестезии у женщин с неосложненным течением беременности. В то же время было отмечено достаточное снижение систолодиастолического отношения (СДО) в артерии пуповины к 30-й минуте анестезии (табл. 11).

Таблица 11. Показатели кровотока в системе мать—плацента—плод в условиях эпидуральной анестезии у женщин с неосложненным течением беременности

| Показатель                  | Значение показателей |                |                |
|-----------------------------|----------------------|----------------|----------------|
|                             | исходные             | на 15-й минуте | на 30-й минуте |
| СДО артерии пуповины        | 2,03±0,44            | 1,92±0,035*    | 1,88±0,038     |
| СДО левой маточной артерии  | 1,76±0,047           | 1,85±0,063     | 1,81±0,038     |
| СДО правой маточной артерии | 1,80±0,050           | 1,85±0,044     | 1,78±0,042     |
| ЧСС плода, уд/мин           | 145,09±2,06          | 142,34±2,08    | 139,12±1,90    |

\*Различия показателей статистически достоверны ( $p < 0,05$ ).

При доплерометрическом исследовании скоростей кровотока у женщин с плацентарной недостаточностью установлено, что при эпидуральной анестезии наблюдается статистически значимое уменьшение СДО в артерии пуповины, свидетельствующее об улучшении плодово-плацентарного кровотока. Уменьшение данного показателя обусловлено повышением скорости кровотока прежде всего в фазу диастолы, что многие авторы рассматривают как фактор, способствующий повышению перфузионного давления и улучшению обменных процессов в плаценте [Савельева Г.М. и др., 1987; Стрижаков А.Н. и др., 1991; Giles W.B. et al., 1987; Hecher K. et al., 1988]. При эпидуральной анестезии отмечается также некоторое уменьшение СДО в маточных артериях, что свидетельствует о снижении периферической сосудистой резистентности и об улучшении маточно-плацентарной перфузии (табл. 12).

Проведенные исследования также показали, что преднагрузочное введение реополиглюкина сопровождалось снижением периферического сосудистого сопротивления



Т а б л и ц а 12. Показатели кровотока в системе мать—плацента—плод в условиях эпидуральной анестезии у беременных с плацентарной недостаточностью

| Показатель                  | Значение показателей |                |                |
|-----------------------------|----------------------|----------------|----------------|
|                             | исходные             | на 15-й минуте | на 30-й минуте |
| СДО артерии пуповины        | 3,88±0,21            | 3,47±0,25      | 3,16±0,23      |
| СДО левой маточной артерии  | 2,45±0,11            | 2,35±0,13      | 2,34±0,12      |
| СДО правой маточной артерии | 2,50±0,14            | 2,42±0,12      | 2,42±0,11      |
| ЧСС плода, уд/мин           | 139,96±2,37          | 136,22±2,15    | 134,96±2,17    |

(без достоверного изменения СДО в маточных артериях) и улучшением плодово-плацентарного кровотока (со снижением СДО в артерии пуповины) у женщин как с неосложненным течением беременности, так и с плацентарной недостаточностью. Увеличение плодово-плацентарной перфузии можно объяснить улучшением микроциркуляции в мелких сосудах плаценты и реологических свойств крови [Вихляева Е.М., 1987; Савельева Г.М., 1987].

Таким образом, результаты проведения в нашей клинике исследований свидетельствуют, что проводимая у беременных в поясничном отделе эпидуральная анестезия не вызывает у них значительных изменений основных параметров гемодинамики у беременных. При данном виде обезболивания происходит уменьшение СДО в артерии пуповины у беременных с плацентарной недостаточностью, обусловленное снижением периферической сосудистой резистентности в плодовой части плаценты, в связи с чем его можно рассматривать как метод выбора анестезии при кесаревом сечении у женщин с внутриутробным страданием плода.

## 2.6. Инфузионно-трансфузионное обеспечение кесарева сечения

В ходе выполнения абдоминального родоразрешения возникают условия, приводящие к потере крови в результате операционной травмы матки при рассечении ее стенки, снижения вследствие этого тономоторной функции матки, попадания в общий кровоток элементов плодного яйца, богатых тромбопластическими веществами, изменяющими местный и общий гемостаз, а также под влиянием анестетиков [Серов В.Н. и др., 1989; Макацария А.Д., 1988; Hatch R., 1985].

Величина кровопотери варьирует в пределах от 500 до 1000 мл, в среднем составляя около 800 мл [Козаченко В.П., 1979; Серов В.Н., Пак А.П., 1979; Слепых А.С., 1986; Герасимович Г.И. и др., 1988; Серов В.Н. и др., 1989; Чернуха Е.А., 1991; Кулаков В.И., Прошина И.В., 1996; Hillemans H.G., 1988; Pietrantonì M. et al., 1991; Rodriguez A.I. et al., 1994]. По данным Е.М.Вихляевой (1977), кровопотеря свыше 800 мл отмечена у 50 % женщин, у которых было произведено абдоминальное родоразрешение, более 1500 мл — у 33 %. Такой разброс показателей величины кровопотери объясняется сложностью ее учета. Величину кровопотери можно оценивать с помощью прямых и непрямых методов. К первым относятся приемы определения количества крови, излившейся интраоперационно (колориметрический, гравитационный и гравиметрический методы), ко вторым — методы, позволяющие оценивать величину кровопотери по гемодинамическим сдвигам (цвет кожи, АД и ЧСС). Так, М.Г. Вейль и Г.Н. Шубин (1971) установили четкую зависимость между дефицитом ОЦК и клиническими проявлениями нарушения гемодинамики (табл. 13).

Т а б л и ц а 13. Взаимосвязь дефицита ОЦК и клинических проявлений нарушения гемодинамики

| Степень шока  | Клинические проявления  | Снижение ОЦК, % | Кровопотеря, мл |
|---------------|---|-----------------|-----------------|
| Не выражен    | Отсутствуют   | Не более 10     | До 500          |
| Легкая (I)    | Минимальная тахикардия, снижение АД, признаки периферической вазоконстрикции  | На 15—25        | 750—1250        |
| Средняя (II)  | Тахикардия до 120 в 1 мин, снижение пульсового давления, систолическое АД 90—100 мм рт.ст., беспокойство, потливость, бледность, олигурия | На 25—35        | 1250—1750       |
| Тяжелая (III) | Тахикардия более 120 в 1 мин, систолическое АД ниже 60 мм рт.ст., часто не определяется, ступор, выраженная бледность, анурия             | Более 35        | Более 1750      |

Величина кровопотери может быть оценена также путем определения объема циркулирующей плазмы с использованием радиоактивных изотопов <sup>131</sup>I и <sup>132</sup>I и объема циркулирующих эритроцитов с помощью изотопов <sup>51</sup>Cr и <sup>52</sup>Cr [Соловьев Г.М., Радзивил Г.Г., 1973; Климанский В.А., Рудаев Я.Н., 1984]. В клинической практике наиболее часто используют гравиметрический метод как наиболее доступный.

Сложности при учете кровопотери в ходе выполнения кесарева сечения могут быть обусловлены примесью околоплодных вод к учитываемой крови, кровоизлияниями в ткани и полости, процессами тромбообразования в сосудах плацентарной площади и раневых участков, секвестрацией эритроцитов, образованием гематом и экстравазатов вокруг мест инъекций.

В клинической практике можно использовать метод, предложенный М.А.Либовым (1960), состоящий во взвешивании пропитанных кровью салфеток после операции. При кровопотере до 1000 мл искомую величину рассчитывают по формуле:

$$\text{Объем кровопотери} = B \times 50 \% \times 15 \%,$$

где B — масса салфеток, 15 % — величина ошибки на околоплодные воды. При кровопотере более 1000 мл коррекция на околоплодные воды составляет 30 %.

Величину кровопотери определяют также по плотности крови и гематокриту (табл. 14).

Т а б л и ц а 14. Определение величины кровопотери по плотности крови и гематокриту

| Плотность крови, кг/мл | Гематокрит, л/л | Объем кровопотери, мл |
|------------------------|-----------------|-----------------------|
| 1057—1054              | 0,44—0,40       | До 500                |
| 1053—1050              | 0,38—0,32       | 1000                  |
| 1049—1044              | 0,30—0,22       | 1500                  |
| Менее 1044             | Менее 0,22      | Более 1500            |

Для оценки величины кровопотери используют также шоковый индекс Альговера, который рассчитывают как отношение ЧСС к систолическому артериальному давлению, в норме он составляет менее 1 (табл. 15).

М.А. Репина (1986) рекомендует измеренную кровопотерю учитывать лишь как 1/2 истинной кровопотери.

С целью уменьшения интраоперационной кровопотери в настоящее время предложено несколько модификаций разреза матки, производимого при абдоминальном родоразрешении. А.Е. Сумовская (1980) предложила

Таблица 15. Определение объема кровопотери по индексу Альговера

| Индекс Альговера | Объем кровопотери, % от ОЦК |
|------------------|-----------------------------|
| 0,8 и менее      | 10                          |
| 0,9—1,2          | 20                          |
| 1,3—1,4          | 30                          |
| 1,5 и более      | 40                          |

с этой целью после извлечения плода накладывать на края разреза стенки матки 10 окончатых зажимов: по 3 зажима на углы раны и по 2 — на середину ее верхнего и нижнего краев. Матку ушивали отдельными мышечно-мышечными швами, постепенно снимая зажимы. Продолжительность операции 25—30 мин. По данным автора, кровопотеря значительно уменьшалась, составляя  $220 \pm 0,35$  мл, редко —  $400 \pm 0,22$  мл. В послеоперационном периоде только у 3 из 130 женщин выявлен эндометрит.

Однако небольшое число обследованных и чрезвычайно небольшая кровопотеря (всего 220 мл), столь значительно отличающаяся от установленной большинством авторов — 700—800 мл [Стрижаков А.Н. и др., 1988; Серов В.Н. и др., 1989; Hershey D.W., Qwilligan E.J., 1978; Field Ch.S., 1988], позволяют усомниться в тщательности измерения интраоперационной кровопотери, проведенного автором, и высокой эффективности предложенного усовершенствования.

Также с целью уменьшения кровопотери в ходе операции кесарева сечения В.Н. Серов и А.П. Пак (1979) предложили использовать электростимуляцию матки путем ректального введения электрода, посылающего электрические импульсы прямоугольной формы вели-

чиной от 20 до 160 мА и длительностью 2—7 мс с частотой 150 в 1 мин. Применение этой методики позволило авторам добиться значительного уменьшения интраоперационной кровопотери — с  $823 \pm 80$  мл (без электростимуляции матки) до  $486 \pm 60$  мл (при использовании данного метода).

По данным В.И. Краснопольского и соавт. (1997), максимального уменьшения кровопотери при кесаревом сечении удается достичь при использовании сшивающего аппарата, разработанного фирмой «Auto Suture» (США). Аппарат вводят в матку после общепринятого острого вскрытия ее стенки (на протяжении 2 см), закрывают его, рукоятки сжимают, затем аппарат раскрывают и удаляют. Таким образом достигают одновременного рассечения стенки матки и клеммирования краев раны рассасывающимися синтетическими скобками. После опорожнения матки нижний сегмент восстанавливают отдельными швами с использованием рассасывающегося материала. Авторы отмечают высокую эффективность данного метода в сложных клинических ситуациях: при выраженном варикозном расширении вен нижнего сегмента матки и паравезикального сплетения, низком прикреплении плаценты. Важными моментами, сдерживающими применение данного аппарата, являются его высокая стоимость и однократное использование.

Адекватное восполнение кровопотери в ходе кесарева сечения необходимо проводить с учетом особенностей гемодинамики и системы гемостаза при беременности и во время родового акта. Установлено, что система кровообращения в ходе гестационного процесса контролируется не только гуморальными и нейроэндокринными факторами, но также рефлекторными импульсами из зоны маточно-плацентарного кровообращения. К концу беременности ОЦК увеличивается на 25—40 %, а макси-

мального значения он достигает во время родов вследствие ускорения кровотока, периодического выброса крови из системы маточно-плацентарного круга кровообращения, а также мобилизации крови из печени и селезенки [Кулаков В.И. и др., 1997]. Эти изменения рассматривают как норму беременности, при физиологическом течении гестационного процесса и родового акта они не выходят за пределы допустимых значений [Серов В.Н. и др., 1989]. Гестозы и тяжелые экстрагенитальные заболевания приводят к срыву адаптационно-приспособительных механизмов.

В настоящее время продолжается дискуссия по вопросу об объеме вводимой жидкости, соотношении инфузионных сред и крови, необходимых для коррекции кровопотери в ходе кесарева сечения. Раньше считали, что восполнение кровью нужно проводить на 100 % от утченной кровопотери. Однако в ряде работ было показано, что такой подход не приносит ожидаемых результатов: у больных со 100 % восполнением потерянной крови анемия даже более выраженная и сохраняется дольше [Вагнер Е.А. и др., 1986; Репина М.А., 1986]. Результаты этих исследований свидетельствуют о серьезных недостатках консервированной крови и об осложнениях, возникающих при ее введении. Такая кровь эффективна только в течение очень короткого срока хранения; она содержит большое количество антигенов и антител, вызывающих выраженную гиперергическую реакцию организма, вплоть до шока. В настоящее время установлено, что беременные относятся к группе самого высокого риска развития трансфузиологических осложнений, так как у 50 % из них происходит проникновение эритроцитов плода в кровь матери и сенсбилизация ее к их антигенам. Микросгустки донорской крови не всегда задерживаются стандартными системами переливания крови и могут вызвать микроэмболию лег-

ких и других органов. Введение цельной донорской крови способствует повышению вязкости собственной крови беременной, выходу перелитых эритроцитов из активной циркуляции (секвестрация), увеличению объемов медленно циркулирующих и нециркулирующих эритроцитов, их агрегации, высвобождению из крови кровяного тромбoplastина, что приводит к формированию микросгустков и сладжей, т.е. развитию синдрома гомологичной крови [Репина М.А., 1986].

Не менее опасен синдром массивных трансфузий, развивающийся при введении в течение короткого периода времени (24 ч) объема крови, превышающего ОЦК на 40—50 % или равного 150 % утченной кровопотери. При этом происходит нарушение функций паренхиматозных органов и гемостаза, а также наблюдаются выраженные иммунологические изменения [Петровский Б.В., Гусейнов Ч.С., 1971].

В связи с этим в настоящее время рекомендуют проводить трансфузию не цельной крови, а ее компонентов (эритроцитной массы и взвеси, взвеси отмытых эритроцитов, плазмы крови, жидкой нативной плазмы). Показаниями к гемотрансфузии являются выраженная анемия (уровень гемоглобина ниже 80 г/л, гематокрит менее 0,25 л/л), гипопроотеинемия (содержание общего белка менее 50 г/л), ДВС-синдром. Переливание крови также необходимо при тяжелых формах гестозов (из-за выраженной гиповолемии), даже в случаях обычной кровопотери.

Гемотрансфузию рекомендуют проводить в объеме 50 % потерянной крови (при кровопотере до 1 % массы тела) или 50—70 % (при кровопотере свыше 1 % массы тела) [Баев О.Р., 1987; Чернуха Е.А., 1991; Стрижаков А.Н. и др., 1996]. В том случае, если кровопотеря составляет менее 1 % массы тела, в ходе кесарева сечения осложнения не отмечены, показатели гемодинамики



стабильные, то возможно проведение отсроченной гемотрансфузии (в течение 1-х суток послеоперационного периода). При кровопотере, превышающей 1 % массы тела, и таких исходных неблагоприятных клинических ситуациях, как гестоз, анемия, предлежание и преждевременная отслойка плаценты, обязательным является переливание больших объемов однокрупной свежезамороженной плазмы.

Выбор инфузионно-трансфузионной программы при кесаревом сечении необходимо проводить с учетом ряда важных факторов гемодинамики и гемостаза, характерных для гестационного процесса [Кулаков В.И., Прошина И.В., 1996]:

- увеличение ОЦК к концу беременности на 25—40 % по сравнению с исходным;
- выключение маточно-плацентарного кровотока сразу после извлечения плода и последа, в результате чего в общий кровоток дополнительно поступает 500—600 мл депонированной крови (аутогемотрансфузия).

В ходе выполнения кесарева сечения наблюдается умеренное повышение активности системы гемостаза.

Результаты исследований, проведенных в последние годы [Jobes D.R., 1982; Pietrantonì M.I. et al., 1991; Rodrigues A.I. et al., 1994], а также собственный клинический опыт свидетельствуют о неуклонном уменьшении количества гемотрансфузий, проводимых как в ходе операции, так и в послеоперационном периоде, без ущерба для здоровья женщин. В этих клинических ситуациях с успехом используют интраоперационную гемодилюцию, которая является главным средством физиологической защиты организма при оперативных вмешательствах [Серов В.Н. и др., 1989; Кулаков В.И., Прошина И.В., 1996]. Основной механизм данного

метода — переход межклеточной жидкости в сосудистое русло в результате переливания растворов с высоким коллоидно-осмотическим давлением (более высоким, чем давление в плазме крови). Это приводит к увеличению ОЦК, большему, чем объем вводимой для гемодилюции жидкости. В результате гемодилюции улучшаются микроциркуляция и реологические свойства крови, нормализуется почечный кровоток, сохраняется нормальный или повышенный объем циркулирующей плазмы, при этом обеспечивается надежная профилактика тромбозов. Для проведения гемодилюции используют гиперосмолярные растворы солей, глюкозы, маннита, гипертонические коллоидные растворы или их комбинации. Соотношение коллоидных и кристаллоидных растворов обычно составляет 2:1. Для гемодилюции используют такие среды, как реополиглюкин, 10 % раствор глюкозы, раствор Рингера.

Выбор объема инфузионно-трансфузионной терапии, скорости введения препаратов и соотношения компонентов проводят с учетом исходного состояния роженицы, наличия осложнений беременности и родов, показаний к операции, вида анестезиологического пособия, величины кровопотери и объема оперативного вмешательства. У женщин без экстрагенитальной патологии в случае неосложненного течения беременности при плановом кесаревом сечении, эндотрахеальном наркозе и типичном ходе операции с кровопотерей до 1 % массы тела объем инфузионно-трансфузионной терапии должен быть в 1,5—2 раза больше учтенной потерянной крови — 1200—1600 мл [Серов В.Н. и др., 1989, 1997; Кулаков В.И., Прошина И.В., 1996]. Вводный наркоз и этапы операции до извлечения плода и ушивания матки обычно проводят на фоне введения кристаллоидных растворов (5—10 % раствор глюкозы, изотонический раствор натрия хлорида, раствор Рингера). По-

сколькo основная кровопотеря при абдоминальном родоразрешении приходится на этап с момента извлечения плода и последа, восстановлению рассеченной стенки матки предшествует введение коллоидных препаратов гемодинамического действия (реополиглюкин, полиглюкин, альбумин).

С целью предупреждения развития циркуляторных нарушений вследствие кровопотери коллоидные растворы вводят в достаточно высоком темпе — 100—150 мл в 1 мин. Более высокая скорость инфузии обоснована в критических ситуациях, сопровождающихся исходной кровопотерей (преждевременная отслойка плаценты, предлежание плаценты, разрыв матки) и обязательно требует измерения центрального венозного давления. После введения 400—800 мл коллоидного раствора инфузионно-трансфузионную терапию продолжают с использованием кристаллоидного раствора. Особенностью инфузионно-трансфузионной терапии при проведении эпидуральной анестезии с целью обезболивания абдоминального родоразрешения является необходимость преднагрузочной инфузии в объеме 400 мл коллоидного и 400 мл кристаллоидного растворов [Николаев И.В., 1991]. В последние годы разработаны новые подходы к тактике ведения больных с массивной кровопотерей [Кулаков В.И. и др., 1997]. При этом предлагается следующая инфузионно-трансфузионная программа.

1. Восстановление системной гемодинамики путем введения растворов оксигилированного крахмала (6 % или 10 % HAES-sterile) из расчета 20 мл на 1 кг массы тела (не более 400 мл декстранов). Эти растворы не обладают способностью переносить кислород, но улучшают газотранспортную функцию крови благодаря увеличению ОЦК, сердечного выброса, скорости циркуляции оставшихся в сосудистом русле эритроцитов. Данные

препараты крахмала улучшают реологические свойства крови и восстанавливают микроциркуляцию.

2. Применение ингибиторов протеаз с целью подавления избыточного фибринолиза.

3. Отказ от применения гепарина с целью предотвращения внутрисосудистого свертывания.

4. Заместительная терапия путем введения свежезамороженной плазмы, эритроцитной массы не более 3 сут консервации, белковых препаратов.

5. Стимуляция сосудисто-тромбоцитарного звена гемостаза (дицинон, этамзилат, АТФ).

С целью коррекции гипогликемии внутривенно вводят концентрированные растворы глюкозы (10 или 20 %), что повышает гемодинамический эффект гидроксиэтилкрахмала. Данная инфузионно-трансфузионная программа реализуется на фоне терапии глюкокортикоидами (преднизолон не менее 10 мг/кг в 1 ч). Коррекцию электролитных нарушений проводят путем введения сбалансированных растворов (типа калий-магний аспарагината), а для нормализации микроциркуляции используют дезагреганты (трентал, курантил, аспизол).

Разработанные В.И. Кулаковым и соавт. (1997) методы лечения больных при массивной кровопотере позволили существенно снизить летальность и предотвратить инвалидизацию женщин с тяжелой патологией.

### Глава 3

## ФАКТОРЫ, ВЛИЯЮЩИЕ НА ЗАЖИВЛЕНИЕ РАССЕЧЕННОЙ СТЕНКИ МАТКИ

### 3.1. Осложнения, возникающие в ходе выполнения кесарева сечения

При выполнении кесарева сечения могут возникнуть трудности и осложнения: рубцово-спаечный процесс (после абдоминального родоразрешения и реконструктивно-пластических операций на матке), который может значительно осложнять входение в брюшную полость и стать причиной ранения мочевого пузыря и кишечника; трудности при выведении головки плода; кровотечения после извлечения плода, а также аспирационный синдром, синдром аортокавальной компрессии, тромбозмболические осложнения, эмболия околоплодными водами, острый ДВС-синдром.

**Рубцово-спаечный процесс.** Четкое знание топографической анатомии и строго послойное вскрытие брюшной полости позволяют избежать осложнений, обусловленных рубцово-спаечным процессом. При ранении мочевого пузыря производят его ушивание двухрядными викриловыми швами, а в послеоперационном периоде оставляют постоянный катетер в мочевом пузыре на 5 сут, регулярно промывают его антисептиками с обязательным применением препаратов нитрофуранового ряда. В случае повреждения стенки кишки восстановить ее должен хирург, владеющий техникой данной операции.

**Трудности при выведении головки плода.** Выведение головки плода чаще всего затрудняется при недостаточно длинном или слишком высоко произведенном разрезе матки, а длительные манипуляции с головкой плода могут привести к травмам шейно-грудного отдела позвоночника плода [Савельева Г.М. и др., 1989]. Для того чтобы избежать этого осложнения, нужно производить достаточно большой разрез на матке — не менее 10—12 см, сопоставимый с большим сегментом головки плода [Козаченко В.П., 1979; Персианинов Л.С. и др., 1979; Серов В.Н. и др., 1989].

**Кровотечение** в ходе выполнения кесарева сечения может быть обусловлено ранением сосудистого пучка или гипотонией матки. Повреждение восходящей ветви маточной артерии происходит при извлечении крупного плода, несостоятельности рубца на матке либо в результате недоучета топографического положения матки, т.е. разрез ротированной матки производят не в центре нижнего сегмента, а ближе к одному из ее ребер (чаще левому) и он переходит на сосудистый пучок. Мерой профилактики данного осложнения является выполнение разреза матки строго по центру нижнего сегмента и дугообразно вверх; в ряде случаев (при рубцовых изменениях нижнего сегмента матки) возможно вскрытие матки в латеральных отделах по методу Дерфлера. При повреждении сосудистого пучка следует перевязать восходящую ветвь маточной артерии, а иногда при продолжающемся кровотечении возникает необходимость в перевязке внутренней подвздошной артерии или даже удалении матки.

При возникновении гипотонического кровотечения следует повторно ввести утеротонические препараты, произвести массаж матки, при необходимости наложить зажимы на магистральные сосуды (маточные, яичниковые артерии) и быстро ушить рану

матки [Серов В.Н. и др., 1997]. Окончательно судить об эффективности данных мероприятий можно только при зашитой матке. В случае их неэффективности показано удаление матки — надвлагалищная ампутация, а при явлениях коагулопатии — экстирпация [Чернуха Е.А., 1990; Серов В.Н. и др., 1997]. Если кровотечение возникает в раннем послеоперационном периоде, то некоторые авторы допускают возможность осторожного выскабливания матки большой тупой кюреткой в расчете на то, что при этом будут удалены задержавшиеся дольки плаценты и децидуальная оболочка, которые явились причиной снижения тономоторной функции матки [Слепых А.С., 1986; Чернуха Е.А., 1990; Petiti T.J., 1985]. При неэффективности данных мероприятий показаны релaparотомия и удаление матки.

В ряде случаев затруднения при извлечении плода обусловлены **предлежанием плаценты к линии разреза матки** (*placenta cesarea*). В данной ситуации следует быстро отслоить плаценту до оболочек, вскрыть их и извлечь плод [Серов В.Н. и др., 1997]. Не рекомендуется рассекать плаценту и через нее извлекать плод, так как при этом новорожденный теряет много крови, что значительно осложняет течение раннего неонатального периода и обуславливает необходимость проведения ему гемотрансфузии.

Любое **расширение объема операции** в ходе выполнения кесарева сечения нежелательно и может быть проведено только по строгим показаниям: при миоме матки больших размеров (особенно с нарушением питания в узлах или при подслизистом расположении узлов), опухолях яичников, раке шейки матки [Слепых А.С., 1986; Серов В.Н. и др., 1989; Кулаков В.И. и Прошина И.В., 1996; Field Ch.S., 1988]. В этих клинических ситуациях объем оперативного вмешательства определяется характером сопутствующей патологии: при миоме матки про-

изводят удаление матки, а при доброкачественных опухолях яичников — резекцию их или удаление придатков матки. При выявлении во время беременности рака шейки матки показана экстирпация матки с придатками (простая или расширенная), в дальнейшем — сочетанная лучевая терапия. Если в ходе выполнения кесарева сечения обнаружена матка Кувелера, то после извлечения плода производят экстирпацию матки. Наиболее часто абдоминальное родоразрешение расширяют, производя стерилизацию, что должно быть строго обосновано: врачебное заключение о наличии тяжелых заболеваний, повторное кесарево сечение (при котором извлечен живой здоровый ребенок), заявление женщины о ее согласии. Нежелательно расширение объема кесарева сечения за счет выполнения консервативной миомэктомии, так как при этом на матке образуются два рубца, что может привести к значительному ухудшению заживления рассеченной в нескольких местах стенки матки, т.е. намного увеличится риск развития несостоятельности шва на матке. Консервативную миомэктомию можно производить только в крупных специализированных клиниках, имеющих опыт выполнения подобных оперативных вмешательств с тщательным дооперационным обследованием и подготовкой к вмешательству, адекватным ведением послеоперационного периода [Шмаков Г.С. и др., 1988; Кулаков В.И. и др., 1988].

**Аспирационный синдром.** Одним из наиболее тяжелых осложнений, возникающих во время выполнения кесарева сечения, является аспирационный синдром (синдром Мендельсона), развивающийся при регургитации желудочного содержимого с последующим попаданием его в легкие [Гитова Т.В., 1986; Кулаков В.И., Прошина И.В., 1996; Серов В.Н. и др., 1997; Bassel G.M., 1985]. При этом желудочное содержимое разрушает альвеолярный эпителий, что приводит к уменьшению продукции



сурфактанта, спадению альвеол и нарушению равновесия между вентиляцией и перфузией. Клиническая картина при этом синдроме характеризуется ларинго- и бронхоспазмом, острой дыхательной и сердечной недостаточностью, возникают цианоз, одышка, тахикардия, в легких выслушиваются сухие и влажные хрипы. Наиболее эффективным методом лечения данного синдрома является бронхоскопия, при которой устраняют obstruction дыхательных путей. Необходимо проводить продленную ИВЛ. Параллельно вводят глюкокортикоиды внутривенно и эндотрахеально. Профилактикой данного тяжелого осложнения являются применение антацидных средств (антацид, тагамет, циметидин) и обязательное опорожнение желудка перед проведением наркоза, в случае необходимости в желудок вводят зонд. При проведении вводного наркоза рекомендуют применять положение Фовлера (приподнятый головной конец). В.И. Кулаков и И.В. Прошина (1996) с целью профилактики аспирационного синдрома предлагают использовать катетер Фолея, который вводят через нос на расстояние 20—25 см за второе физиологическое сужение пищевода, где раздувают манжетку катетера до фиксации ее в пищеводе. Таким образом, раздутая манжетка катетера препятствует попаданию желудочного содержимого в легкие, что, по мнению автора, является оптимальной мерой профилактики аспирационного синдрома.

**Синдром аортокавальной компрессии.** У беременной или роженицы в положении лежа на спине может развиваться опасный синдром сдавления нижней полой вены, или, точнее, синдром аортокавальной компрессии. Он возникает в результате давления беременной матки (масса которой накануне родов вместе с плодом, плацентой и околоплодными водами составляет около 6000 г) на нижнюю полую вену и брюшную аорту. За-

труднение кровотока в нижней полой вене приводит к уменьшению венозного возврата к сердцу и сердечного выброса, в результате чего развивается гипотензия, а затруднение продвижения крови в брюшной аорте обуславливает снижение маточно-плацентарного кровотока, резкое ухудшение состояния внутриутробного плода и уменьшение кровоснабжения почек [Зильбер А.П., 1982; Серов В.Н. и др., 1989, 1997; Bassel G.M., 1985]. Выраженный синдром аортокавальной компрессии может развиваться накануне родов у 70 % беременных, а у 11 % из них он проявляется в виде «постурального шока». Факторами, способствующими возникновению данного синдрома, являются многоводие, многоплодие, длительная перидуральная анестезия. Клиническая картина при данной патологии характеризуется общей слабостью и затруднением дыхания беременной в положении лежа на спине, причем эти симптомы быстро исчезают при повороте женщины набок.

Мера профилактики данного синдрома — рациональное положение женщины на операционном столе, при котором производят смещение беременной матки влево. Это достигают путем наклона левого края стола на 15° или с помощью валика, который подкладывают под правую ягодицу пациентки: при этом матка перестает оказывать давление на нижнюю полую вену и брюшную аорту. После извлечения плода женщину переводят в горизонтальное положение. Однако если сдавление нижней полой вены продолжается более 10 мин, то требуется провести интенсивную инфузионную терапию, направленную на восстановление центральной и периферической гемодинамики (в первую очередь введение реовазоактивных препаратов). Ни в коем случае не следует вводить катехоламины, так как они приводят к выраженной гипертензии и перегрузке кровообращения, которые проявляются острой сердечной недостаточностью.

**Тромбоэмболические осложнения.** Известно, что после кесарева сечения в 10—15 раз возрастает риск развития тромбоэмболических осложнений [Серов В.Н. и др., 1982, 1997; Айламазян Э.К., 1985; Репина М.А., 1986]. Факторами, способствующими их возникновению, являются хроническая венозная недостаточность, варикозное расширение вен нижних конечностей, перенесенные ранее тромбозы и тромбоэмболии, различные виды шока (при которых развивается ДВС-синдром), массивные гемотрансфузии, сочетание беременности со злокачественными опухолями матки, яичников, поджелудочной железы. Наиболее грозным и опасным для жизни осложнением является тромбоз сосудов головного мозга и легочной артерии.

Тромбоз сосудов мозга проявляется внезапной головной болью, помрачением сознания, спастическими парезами, вялыми параличами, очаговой симптоматикой (гемиплегия), мозговой комой. Начальными симптомами данного осложнения могут быть эпилептиформные припадки, кратковременная потеря сознания.

При тромбоэмболии легочной артерии отмечаются одышка, сухой кашель, возбуждение, боли в груди, кровохарканье. При осмотре больных выявляют цианоз губ, тахипноэ, поверхностное дыхание, тахикардию, аускультативно выслушиваются хрипы в легких.

Основными методами диагностики данного осложнения являются рентгенологическое исследование легких, ЭКГ, ангиопульмонография. Рентгенологически устанавливают наличие треугольной тени инфаркта (расположенной верхушкой к корню легкого, а основанием — к периферии), исчезновение нормального сосудистого рисунка периферических ветвей облитерированной артерии, приподнятую диафрагму на стороне поражения, наличие плеврального выпота. При электрокардиографическом исследовании выявляют признаки перегрузки

правых отделов сердца: изменение комплексов  $S_1-Q_{III}-T_{III}$ , появление  $R-pulmonale$ , инверсия зубца  $T$  (в отведениях  $V_1$  и  $V_2$ ). При ангиопульмонографии обнаруживают внутрисосудистый дефект наполнения, облитерацию периферических ветвей легочной артерии, отсутствие сосудистого рисунка на различных участках легочной ткани. Диагностику всех тромбоэмболических осложнений облегчает исследование системы гемостаза, при котором выявляют выраженную хронометрическую и структурную гиперкоагуляцию, гиперагрегацию тромбоцитов, уменьшение содержания антитромбина III.

При тромбоэмболии легочной артерии рекомендуют проводить тромболитическую терапию (стрептаза, стрептокиназа в дозе 2 000 000—3 500 000 ЕД в течение 2—3 сут) под контролем системы гемостаза. В дальнейшем эффект лечения закрепляют с помощью прямых (гепарин) и непрямых (пслентан, фенилин) антикоагулянтов и антиагрегантов (ацетилсалициловая кислота, курантил). Мерами профилактики тромбоэмболий в акушерской практике являются эффективное лечение заболелваний, протекающих с хронической формой ДВС-синдрома, предупреждение коагулопатических кровотечений; специфическая и неспецифическая профилактика у всех послеоперационных больных; гемостазиологический контроль в группах высокого риска.

**Эмболия околоплодными водами.** Данное осложнение представляет опасность для жизни, так как является одной из основных причин возникновения шока и выраженных нарушений гемостаза [Бакшеев Н.С., 1977; Серов В.Н. и др., 1989, 1997]. Факторами, предрасполагающими к развитию осложнения, служат длительный гипертонус матки на фоне неадекватной стимуляции родовой деятельности, отслойка плаценты, многоплодная беременность, разрыв матки, зияние сосудов плацентарной площадки в ходе выполнения кесарева сечения.

В типичных ситуациях эмболия околоплодными водами развивается остро, обычно в I или II периоде родов, значительно реже — в последовом или раннем послеродовом периоде. При проникновении околоплодных вод в кровоток матери отмечаются зябкость, озноб, повышенная потливость, возбуждение, кашель, рвота, судороги. Затем развиваются главные симптомы — за грудиные боли, цианоз, острая сердечно-сосудистая недостаточность, кровотечение и кровоточивость, кома. Большинство больных умирают в течение 2—4 ч (летальность достигает 80 %) на фоне необратимых изменений, обусловленных кардиогенным и геморрагическим шоком.

Важнейшим диагностическим мероприятием, без которого невозможно проведение эффективной интенсивной терапии эмболии околоплодными водами, является исследование системы гемостаза. При появлении первых клинических признаков эмболии обнаруживают гиперкоагуляцию и гиперагрегацию тромбоцитов и I фазу ДВС-синдрома. При дальнейшем развитии патологического процесса выявляют гипокоагуляцию, обусловленную коагулопатией и тромбоцитопенией потребления: гипофибриногемиею и тромбоцитопениею, увеличение времени свертывания цельной крови; на тромбоэластограмме определяется резко выраженная хронометрическая и структурная гипокоагуляция, а нередко фиксируется просто прямая линия, что свидетельствует об абсолютной несвертываемости крови.

Основными мероприятиями в терапии эмболии околоплодными водами являются борьба с дыхательной недостаточностью, купирование проявлений шока, предупреждение и лечение геморрагических осложнений. С этой целью осуществляют ИВЛ, вводят электролиты, плазмозаменяющие препараты, нативную и свежезамороженную донорскую плазму, раствор альбумина, пере-

ливают теплую донорскую кровь. При резко выраженном фибринолизе используют трасилол, контрикал, гордокс. Основными мерами профилактики данного тяжелого осложнения следует считать адекватную терапию возникших осложнений беременности, рациональное ведение родов, своевременное выполнение абдоминального родоразрешения с учетом показаний и противопоказаний, правильным выбором метода операции и необходимой предоперационной подготовкой.

### 3.2. Шовный материал в современном акушерстве

В обеспечении первичного заживления послеоперационной раны, что достигается надежным сопоставлением ее краев в течение всего критического периода заживления (10—14 дней), уменьшением выраженности перифокальной воспалительной реакции и минимальными травмами ткани в ходе ушивания раны, большое значение имеет шовный материал. Решение данного вопроса прямо связано с проблемой кесарева сечения в современном акушерстве и рубца на матке в частности [Краснопольский В.И., 1987; Кулаков В.И. и др., 1989; Серов В.Н. и др., 1997].

До настоящего времени для восстановления рассеченной стенки матки и на многих этапах ушивания передней брюшной стенки применяют натуральный рассасывающийся шовный материал — кетгут, который производят из подслизистого и мышечного слоев тонкой кишки овец. Наиболее популярен хромированный кетгут, получаемый путем обработки обычного кетгута солями хрома. Однако, как свидетельствуют работы последних лет, данный шовный материал имеет существенные недостатки [Краснопольский В.И., 1987; Адамьян Л.В., Белоглазова С.Е., 1990; Мареева Л.С. и др.,

1992; Мынбаев О.А. и др., 1995; Howes E.L., 1973; Laufman H., 1977; Sans L.E. et al., 1988]. К 5—7-м суткам кетгутовые нити набухают, узлы ослабевают, отмечается тенденция к их развязыванию. Это может привести к возникновению вторичного кровотечения (на 10—20-е сутки), а недостаточно плотное соприкосновение краев раны матки со стороны децидуальной оболочки способствует инфицированию матки, развитию эндометрита, а в дальнейшем — формированию неполноценного рубца на матке. В раннем послеоперационном периоде кетгут вызывает выраженную воспалительную реакцию тканей, в случае присоединения инфекции нередко имеющую гнойно-некротический характер.

Сроки рассасывания обычного кетгута 8—12 дней, хромированного 16—24 дня, полное рассасывание кетгута происходит через 60 дней. Гнойно-некротическое воспаление в ушитых тканях сокращает сроки рассасывания данного шовного материала, которое к тому же может идти фрагментарно. При этом возможно значительное снижение прочности кетгутовых нитей до окончания периода заживления раны, в результате чего создаются условия для развития несостоятельности шва на матке в ближайшем послеоперационном периоде или формирования в дальнейшем грубого соединительно-тканного рубца на матке, неполноценного в морфофункциональном отношении.

Утилизация кетгута в организме осуществляется лизосомальными ферментами макрофагов (протеолиз). В отдельных наблюдениях кетгутовые швы могут обнаруживаться в ушитых тканях даже через несколько лет, что мы неоднократно отмечали при проведении морфологического исследования ткани, иссеченной из области рубца при повторном кесаревом сечении. При этом фрагменты кетгутовых нитей были окружены гигантскими клетками инородных тел, а нередко — инкапсу-

лированы [Лебедев В.А. и др., 1991]. Другими существенными недостатками кетгута являются значительная капиллярность, аллергенность и выраженная травматизация тканей при протягивании через них кетгутовых лигатур.

В связи с этим в настоящее время продолжают активный поиск и клиническая апробация новых видов шовного материала, который был бы лишен недостатков, свойственных кетгуту. Идеальный шовный материал должен быть достаточно тонким, эластичным, прочным на разрыв, хорошо фиксировать узел в асептических условиях и при наличии инфекции, длительно и прочно соединять ушиваемые ткани, сроки его рассасывания должны превышать критический период заживления раны (более 10—14 дней). В процессе восстановления рассеченных тканей такой шовный материал должен вызывать их минимальную травматизацию благодаря своей гладкой ровной поверхности (оптимальна монофиламентная нить) и вызывать незначительную местную воспалительную реакцию. Он не должен обладать фитильными аллергенными свойствами. Утилизация шовного материала должна осуществляться таким образом, чтобы продукты его биодеструкции включались в нормальный метаболизм организма, не оказывая отрицательного воздействия на функциональное состояние ушиваемых тканей и органов [Краснопольский В.И., 1987, 1997; Адамян Л.В., Белоглазова С.Е., 1990; Sans L.E. et al., 1990]. Таким требованиям больше всего соответствуют синтетические рассасывающиеся нити.

По **структуре нити** выделяют следующие виды шовного материала [Егиев Е.Н., 1998].

**Мононить** (монофиламентная) в сечении представляет собой единую структуру с гладкой поверхностью (рис. 22).



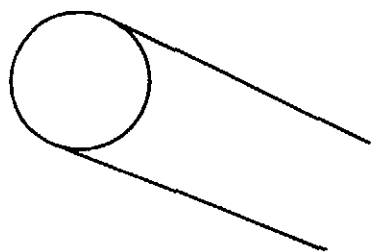


Рис. 22. Мононить (рис. 22—26 по Е.Н. Егиеву, 1998).

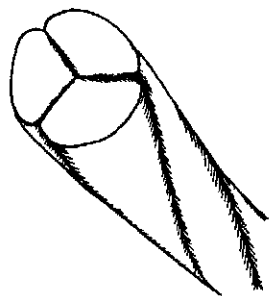


Рис. 23. Крученая нить.




Рис. 24. Плетеная нить.

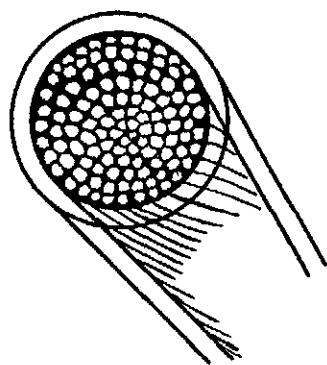


Рис. 25. Комплексная нить.

**Полинить** (многофиламентная) состоит из множества нитей:

- **крученая нить** (рис. 23); ее изготавливают путем скручивания нескольких филамент по оси;
- **плетеная нить** (рис. 24); ее получают путем плетения многих филамент по типу каната;
- **комплексная нить** (рис. 25) — это плетеная нить, пропитанная и/или покрытая полимерными материалами.

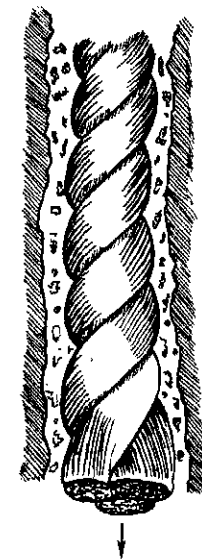


Рис. 26. Распиливающий эффект шовного материала.

Все крученые и плетеные нити имеют неровную шероховатую поверхность. При протягивании такой нити через ткань возникает распиливающий эффект (рис. 26), приводящий к травме ткани. Этого недостатка лишены мононити и комплексные нити.

**Капроаг** — нить, разработанная во ВНИИ испытательной техники и МОНИИАГ [Мареева Л.С. и др., 1992]. Данный шовный материал изготовлен из крученой капроновой нити, подвергнутой специальной кислотной обработке. На ее поверхность нанесен сополимер, содержащий антибактериальные препараты (диоксидин, хлоргексидин, гентамицин). Воспалительная асептическая реакция вокруг капроага менее выражена, чем при кетгутовых лигатурах. Полное рассасывание данного шовного материала происходит в течение 8—9 мес.

**Дексон** (фирма «Davis & Geck», США) — плетеная мультифиламентная нить, изготовленная на основе

полигликолида (полимера гликолевой кислоты). По прочности дексон превосходит кетгут и шелк и вызывает минимальную местную воспалительную реакцию [Van Rijssel S.I. et al., 1989]. При использовании данного шовного материала редко разрастается грубая рубцовая ткань в миометрии после консервативно-пластических операций на матке.

**Максон** (фирма «Davis & Geck», США) — монофиламентная нить на основе сополимера гликолевой кислоты и триметилена карбоната. Монофиламентная нить максон по сравнению с мультифиламентной нитью дексон имеет более гладкую поверхность, что обеспечивает быстрое протягивание ее через ткани и завязывание узла, меньшую травматизацию тканей из-за сниженного коэффициента трения.

При использовании этих синтетических нитей отмечаются достаточно прочная кооптация краев восстановленных тканей и высокая надежность узла. Применяв данные виды шовного материала на всех этапах абдоминальной гистерэктомии у 102 больных, P.J. Kilholma и соавт. (1994) отметили наличие грануляций во влагалище в отдаленном периоде у 5 женщин из 51 при использовании дексона и у 1 больной из 51 — при применении максона. Активное рассасывание максона начинается через 2 нед [Netz S.A. et al., 1989].

**Викрил** (полиглактин 910, фирма «Ethicon», Англия) создан на основе сополимера гликолида и лактида с добавлением стеарата кальция. Викрил представляет собой плетеную мультифиламентную нить; он относительно инертен, неаллергенный, апирогенный, вызывает минимальную тканевую реакцию при имплантации. Основным механизмом его биодеградации — неферментный гидролиз. Через 2 нед после наложения швов из викрила нить сохраняет 55 % своей исходной прочности, через 3 нед — примерно 20 %. Экспериментальные данные

свидетельствуют, что внутримышечно имплантированная нить начинает подвергаться резорбции через 40 дней, а полное рассасывание происходит за 60—90 дней [Gomel V. et al., 1980]. Жесткая плетеная структура данной нити обуславливает несколько повышенную травматизацию тканей при имплантации викрила, что является единственным недостатком.

**Полидиоксанон** (PDS, PDS II, фирма «Ethicon», Англия) — монофиламентная нить, созданная из полиэфира поли(п-диоксанона). Коэффициент трения в тканях при прохождении через них данных нитей значительно меньше, чем при прохождении мультифиламентной нити викрила. Полидиоксанон биологически относительно инертен, неаллергенный, апирогенный, вызывает минимальную перифокальную воспалительную реакцию в окружающих тканях. Экспериментальные данные свидетельствуют о его большей биологической инертности по сравнению с викрилом, меньшей выраженности острой и хронической воспалительной реакций окружающих тканей при его имплантации, меньшем количестве спаек, которые были в основном бессосудистыми [Delbeke L.O. et al., 1982; Laufer N. et al., 1984].

В организме полидиоксанон рассасывается в основном путем гидролиза, полная его биодеградация заканчивается через 6 мес. Длительность сохранения первоначальной прочности при имплантации в ткани данного шовного материала выше, чем у викрила: через 2 нед сохраняется 70 % первоначальной прочности полидиоксанона, через 4 нед — 50 % и через 8 нед — 14 % (рис. 27).

Синтетические рассасывающиеся нити используют в современном акушерстве для восстановления рассеченной стенки матки, ушивания брюшины, мышц, апоневроза при поперечном чревосечении. Неадсорбируемый шовный материал (этилон, мерсилен, этибонд, пролен, лавсан, капрон, реже шелк) применяют для ушивания

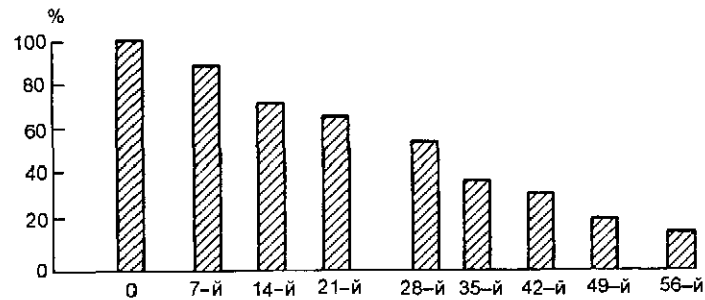


Рис. 27. Сохранение прочности полидиоксанона в тканях.

По оси абсцисс — прочность шовного материала, проценты; по оси ординат — дни после имплантации швов (по данным Научно-исследовательского центра «Этикон»).

апоневроза (при нижнесрединном чревосечении) и краев кожной раны.

Детальный сравнительный анализ различных видов шовного материала (максон, викрил, хромированный кетгут и полидиоксанон) провели L.E. Sanz и соавт. (1988). Они в эксперименте проводили имплантацию различных нитей в апоневроз передней брюшной стенки и брюшину крыс и подкожно, после чего изучали выраженность тканевой воспалительной реакции, прочность швов и узлов, рассасываемость шовного материала. Полученные ими данные свидетельствуют, что на 5-й день после операции воспалительная реакция была примерно одинаковой при использовании всех видов шовного материала. К 28-му дню наименее выраженная реакция отмечена в тканях, содержащих максон и полидиоксанон. В этих тканях минимальными были также пролиферация фибробластов и фиброз. Наиболее выраженные воспалительные изменения в окружающих тканях выявлены при использовании викрила и особенно хромированного кетгута (рис. 28).

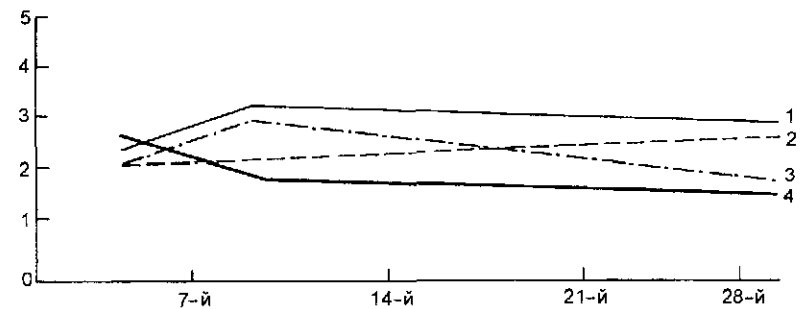


Рис. 28. Местная тканевая воспалительная реакция при имплантации различных видов шовного материала (по L.E. Sanz и соавт., 1988).

1 — кетгут, 2 — викрил, 3 — максон, 4 — полидиоксанон. По оси абсцисс — степень воспалительной реакции, усл.ед.; по оси ординат — дни после имплантации шовного материала.

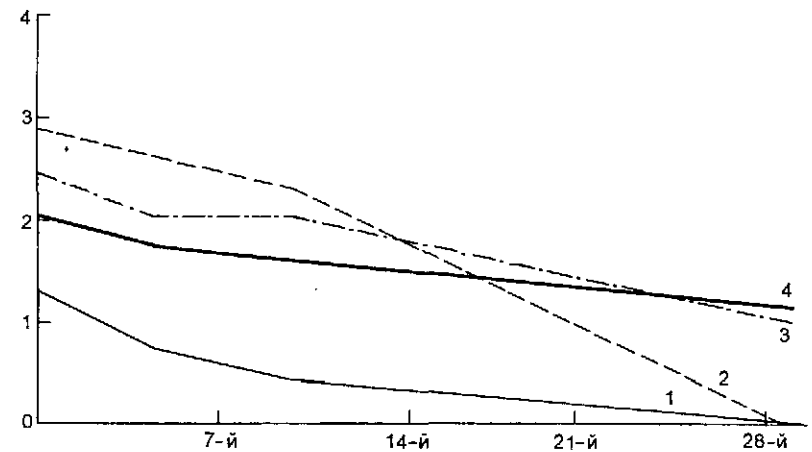


Рис. 29. Прочность различных видов шовного материала (по L.E. Sanz и соавт., 1988).

По оси абсцисс — прочность шовного материала, усл.ед. Остальные обозначения те же, что на рис. 28.

Из неимплантированного шовного материала наиболее низкая прочность у кетгута, наиболее высокая — у викрила. К 10-му дню после операции прочность шовного материала всех видов пропорционально уменьшалась, и к 28-му дню отмечена почти нулевая прочность у кетгута и викрила, в то время как максон и полидиоксанон сохраняли еще 50 % своей исходной прочности (рис. 29).

Авторы сделали вывод, что целесообразнее использовать синтетические рассасывающиеся нити, чем хромированный кетгут. Наилучшие характеристики по прочности и степени выраженности воспалительной реакции установлены у максона. Полидиоксанон и максон авторы рекомендуют применять в тех случаях, когда требуется длительное плотное соприкосновение тканей, т.е. процесс заживления раны более продолжительный, чем обычно: при наличии инфекции, сахарного диабета, лечения кортикостероидами. Низкую реактогенность полидиоксанона подтверждают также результаты наблюдений G.C. Consiglio и соавт. (1988), которые отметили отсутствие гнойных налетов и расхождения краев кожной раны у 358 женщин после кесарева сечения и у 132 — после гинекологических операций при использовании внутрикожного шва из полидиоксанона. S.A. Netz и соавт. (1989) в эксперименте также отметили одинаково слабую выраженность воспалительной реакции окружающих тканей при имплантации максона и полидиоксанона в брюшину и ректальную фасцию кроликов и значительно большую при использовании пролена (синтетическая нерассасывающаяся монофиламентная нить). Максимальную воспалительную реакцию авторы наблюдали на 4-е сутки после операции, а снижение ее до исходного уровня — к 21-му дню. Более выраженные воспалительные процессы были в брюшине, меньше — в фасции. Авторы отметили различные сроки рассасы-

вания максона и полидиоксанона: узлы из максона становятся хрупкими и легко разрушаются через 14 дней, в то время как полидиоксанон сохраняет высокую прочность минимум 35 дней.

В обеспечении нормального течения репаративных процессов в восстановленном миометрии, кроме чисто механического стягивания тканей, большую роль играет степень выраженности воспалительной реакции, снижения которой достигают также путем уменьшения диаметра имплантируемого в мышцу матки шовного материала.

Именно благодаря явным преимуществам перед кетгутом и шелком синтетический шовный материал в последние годы широко используют в акушерской практике в развитых странах, несколько позже его начали применять в России. Наиболее часто используют викрил [Мареева Л.С. и др., 1992; Стрижаков А.Н. и др., 1996, 1997; Klug P.W. et al., 1986; Field Ch.S., 1988; Stark M. et al., 1991, 1995], полидиоксанон, максон, дексон [Ayers J.W.T., Morley G.W., 1987] и капроаг [Краснопольский В.И., 1987; Мареева Л.С. и др., 1992].

В ряде работ с применением новых высокоинформативных методов исследования было убедительно показано более благоприятное заживление шва на матке при использовании синтетических нитей [Никонов А.П. и др., 1991; Стрижаков А.Н. и др., 1991, 1997; Мареева Л.С. и др., 1992; Field Ch.S., 1988; Stark M. et al., 1995]. Так, при ультразвуковом исследовании матки после восстановления ее с применением викрила была отмечена однородность эхоструктуры нижнего сегмента с небольшим количеством эхопозитивных включений (лигатур). В отличие от этого при использовании кетгута выявляли гетерогенность нижнего сегмента матки и в отдельных случаях локальное истончение ее передней стенки [Мареева Л.С. и др., 1992]. Эндоскопически в области наложения кетгутовых швов отмечались выра-



женный фиброзный налет и перифокальное воспаление, а в отдельных наблюдениях были видны прорезавшиеся кетгуттовые нити с гнойным налетом [Никонов А.П. и др., 1991; Стрижаков А.Н. и др., 1991; Мареева Л.С. и др., 1992]. В отличие от этого место имплантации викрила практически ничем не отличалось от окружающих тканей. Подтверждением более благоприятного заживления шва на матке при восстановлении ее синтетическим шовным материалом являются данные, приводимые Л.С. Мареевой и соавт. (1992). Согласно этим сведениям, при использовании кетгута течение послеоперационного периода осложнялось субинволюцией матки у 6,9 % родильниц, образованием гематом в области шва на матке — у 5,6 %, субфебрилитетом — у 13,9 %, эндометритом — у 5,6 %, в то время как применение викрила позволило снизить частоту развития послеоперационных осложнений до 2,8, 1,4, 4,2 и 1,4 % соответственно.

Применение викрила в нашей клинике для восстановления рассеченной стенки матки также позволило добиться снижения частоты возникновения послеоперационных осложнений: повышения температуры до 38 °С с 13,2 до 6,4 %, эндометрита с 3,9 до 1,3 %, а нагноения и расхождения шва на передней брюшной стенке не установлено [Стрижаков А.Н. и др., 1997]. Аналогичные данные о благоприятном течении послеоперационного периода при использовании синтетического шовного материала приводят также другие авторы [Ayers J.W.T. et al., 1987; Field Ch.S., 1988; Stark M. et al., 1991, 1995].

В последние годы появились новые синтетические рассасывающиеся шовные материалы: в 1991 г. — лактомер 9-1 (полисорб), в 1996 г. — биосин. Полисорб (фирма «USSC», США) — это плетеный шовный материал, который по эластичности и гибкости не уступает

шелку, протягивается в тканях как монофиламентный, в 1,5 раза прочнее викрила. Усилие, необходимое для протягивания полисорба, значительно меньше, чем для викрила. Данный шовный материал дольше (до 3 нед), чем дексон и викрил, сохраняет необходимую прочность в тканях и обладает повышенной надежностью в узлах. Продолжительность его рассасывания не менее 60 дней, в зоне шовной полосы не образуется избыточный фиброз с рубцеванием и формированием спаек с окружающими тканями.

С целью поиска оптимальных условий для полноценного заживления рассеченной стенки матки были проведены исследования по укреплению и герметизации шва нижнего сегмента с помощью биосовместимых соединительных элементов винилпирролидона с бутилметакрилатом, прикрепляемых к шву в виде полоски (или пленки) с помощью цианакрилатного клея. Менее выраженные признаки созревания соединительной ткани через 3 мес после операции, выявленные в процессе эксперимента при морфологическом исследовании тканей в области оперативного вмешательства, дают основания надеяться, что заживление раны матки в таких условиях будет более полноценным, с меньшим количеством грубой волокнистой соединительной ткани [Макаров О.И. и др., 1989]. Применение этого метода в клинической практике (пленка содержала антибиотики — гентамицин, канамицин, цефамизин) позволило снизить частоту развития послеоперационных гнойно-септических осложнений: только у 2 из 81 родильницы был отмечен эндометрит [Сидорова И.С. и др., 1989]. Необходимы дальнейшее изучение процессов заживления рассеченной стенки матки в таких условиях, клинико-инструментальная оценка состояния зоны предыдущего разреза матки при последующей беременности у этих женщин и изучение исходов родов у них.

### 3.3. Профилактика инфекционных осложнений при кесаревом сечении

В последние годы в связи с повышением частоты кесарева сечения отмечено увеличение частоты развития послеоперационных гнойно-септических осложнений, причем не отмечается стойкой тенденции к ее снижению: по данным разных авторов, оно составляет от 5 до 60 % [Серов В.Н. и др., 1989; Стрижаков А.Н. и др., 1991, 1996; Чернуха Е.А., 1991; Логутова Л.С., 1996; Roberts S. et al., 1993; Litta R. et al., 1995], а у женщин из группы высокого инфекционного риска и в отсутствие антибиотикопрофилактики — до 80—91 % [Neuman N., 1990; Gamus M., 1992; Fernandes H., 1995]. Наиболее часто наблюдающаяся форма гнойно-септических заболеваний — эндометрит, выявляемый в 5—45 % наблюдений [Кулаков В.И. и др., 1998; Серов В.Н. и др., 1989; Стрижаков А.Н. и др., 1991; Логутова Л.С., 1996; Magee K.P. et al., 1988; Chang P.L., Newton E.R., 1993; Suonio S., Huttenun M., 1993; Andrews W.W. et al., 1995]. Наиболее тяжелым и опасным для жизни женщины осложнением является перитонит, частота развития которого в последние годы остается в пределах 0,2—1 % [Серов В.Н. и др., 1989; Логутова Л.С., 1996]. В целом материнская заболеваемость и смертность после абдоминального родоразрешения в 10—26 раз выше, чем после родов через естественные родовые пути [Серов В.Н., Жаров Е.В., 1987; Стрижова Н.В., 1988; Чернуха Е.А., 1991; Gleicher N., 1984; Nickson T.F., 1986; Shearer E.L., 1993].

Проблема развития гнойно-септических осложнений после кесарева сечения актуальна также в аспекте заживления шва на матке, неполноценное заживление которого в ближайшем послеоперационном периоде может привести к возникновению генерализованных

форм послеродовой инфекции (перитонит, сепсис), а в отдаленном периоде — к формированию грубого соединительнотканного рубца на матке, несостоятельного в морфофункциональном отношении.

Как свидетельствуют данные литературы последних лет [Серов В.Н. и др., 1989, 1997; Логутова Л.С., 1996; Mathelier A.C., 1992; Magann E.F. et al., 1993; Martens M.G. et al., 1995] и собственный клинический опыт, слишком большие надежды, возлагавшиеся на антибиотикопрофилактику, не оправдались. Это связано главным образом с полимикробным характером послеродовых инфекций, высокой приспособляемостью патогенной и условно-патогенной флоры с постоянной селекцией штаммов, резистентных к большому количеству современных антибактериальных препаратов. Данная ситуация в значительной мере обусловлена нерациональным, чрезмерно широким использованием антибиотиков, часто без показаний, в то время как другие виды профилактики гнойно-септических осложнений разрабатывались недостаточно или не выделяли средств для их внедрения.

В связи с этим только широкий спектр профилактических мер позволит значительно уменьшить частоту и тяжесть осложнений кесарева сечения [Серов В.Н. и др., 1989; Логутова Л.С., 1996; Стрижаков А.Н. и др., 1996]. К числу таких мер следует отнести выполнение кесарева сечения по строгим показаниям с учетом необходимых для этого условий и противопоказаний после адекватного обследования и подготовки женщины, своевременное выполнение абдоминального родоразрешения и увеличение процента плановых операций, применение рациональной хирургической техники, расширенное микробиологическое обследование женщин из группы высокого инфекционного риска, превентивная антибактериальная терапия (только по показаниям), адекватная инфузионно-трансфузионная терапия в ходе

операции и послеоперационном периоде, использование современных высокоинформативных инструментальных методов (трансвагинальная эхография и гистероскопия) для ранней диагностики и адекватной терапии возникших гнойно-септических осложнений. Выбор адекватной хирургической техники предусматривает применение малотравматичных методов операции (в модификации М. Stark), восстановление рассеченной стенки матки с использованием новых видов шовного материала (викрил, полидиоксанон, максон, дексон). При потенциальной инфекции рекомендуется выполнение кесарева сечения с временным ограничением брюшной полости [Покровский В.А., Маркина В.П., 1968; Козаченко В.П., 1979]; возможно также использование пролонгированной послеоперационной лапароскопической санации [Лебедев В.А., 1991]. Наличие клинически выраженной инфекции является показанием к выполнению экстраперитонеального кесарева сечения [Серов В.Н. и др., 1989; Чернуха Е.А., 1991].

Своевременность выполнения абдоминального родоразрешения, являющаяся одним из наиболее важных моментов профилактики гнойно-септических осложнений, тесно связана с оптимизацией ведения родов. Нерациональное управление ходом родового акта приводит к его длительному течению, увеличению продолжительности безводного периода (что влечет за собой активизацию условно-патогенной флоры), усталости роженицы, ухудшению состояния плода.

В данной ситуации необходимы ранняя диагностика неэффективности методов родовозбуждения при преждевременном разрыве плодных оболочек (не более 2—3 ч), отказ от повторной стимуляции при слабости родовой деятельности (тем более от предоставления роженице медикаментозного сна-отдыха), целенаправленный поиск несоответствия головки плода и таза матери уже в

конце I периода родов, своевременное распознавание ухудшения состояния плода с применением современных высокоинформативных инструментальных методов (КТГ, определения рН крови в сосудах предлежащей головки). Все это способствует снижению частоты инфицирования в родах и развития послеродовых гнойно-септических осложнений [Серов В.Н. и др., 1989; Чернуха Е.А., 1991; Стрижаков А.Н. и др., 1996].

Для профилактики осложнений большое значение имеет плановое выполнение кесарева сечения, при котором частота развития гнойно-септических осложнений снижается на 50—60 % [Стрижова Н.В., 1988; Серов В.Н. и др., 1989; Савельева Г.М. и др., 1993; Franchi M. et al., 1993], а по данным Е.А.Чернухи (1991), — в 2—5 раз. М.Л.Уолесига (1988) сообщает, что эндометрит после планового абдоминального родоразрешения развивается у 5—6 % женщин, а после излития околоплодных вод — у 22—85 %. В связи с этим необходимо заранее планировать абдоминальное родоразрешение у женщин старше 30 лет при отягощенном акушерско-гинекологическом анамнезе, тазовом предлежании плода, его больших размерах, перенашивании беременности в сочетании с гипотрофией плода, предполагаемой массой его более 4000 г, неэффективностью методов родовозбуждения, отсутствием готовности родовых путей, выявлением признаков длительно сохраняющейся внутриутробной патологии плода. Плановое кесарево сечение в современных условиях должно занимать доминирующее положение, так как его всегда выполняют в более благоприятных условиях: психологическая адаптация больной, возможность проведения необходимых лечебных мероприятий в процессе предоперационной подготовки, исключение неизбежных в родах повторных влагалищных исследований, стабильный состав операционной бригады, возможность вызова на консульта-

цию квалифицированных смежных специалистов. В отличие от планового экстренное кесарево сечение, выполняемое в родах, следует рассматривать как вмешательство с высоким риском для матери и плода.

С позиций профилактики осложнений большое значение имеет использование описанной выше современной малотравматичной методики кесарева сечения с применением чревосечения по Joel-Cohen и модификации абдоминального родоразрешения по М. Stark [Stark M., Joel-Cohen J. et al., 1991; Stark M. et al., 1995]. Внедрение данной техники в практическую деятельность нашей клиники позволило добиться уменьшения интраоперационной кровопотери с  $778,20 \pm 29,51$  до  $577,45 \pm 14,16$  мл, снижения частоты развития эндометритов с 3,94 до 1,28 %, а нагноение и расхождение послеоперационного шва вообще не отмечены.

Немаловажную роль в уменьшении частоты возникновения послеоперационных инфекционных осложнений играют новые виды синтетического рассасывающегося шовного материала (викрил, полидиоксанон, максон, дексон). При имплантации этих нитей отмечаются минимальная травматизация тканей и незначительная местная воспалительная реакция, что способствует снижению частоты развития послеоперационных воспалительных осложнений и полноценному заживлению тканей восстанавливаемого органа [Краснопольский В.И., 1987; Адамян Л.В., Белоглазова С.Е., 1990; Мареева Л.С. и др., 1992; Стрижаков А.Н. и др., 1997; Sanz L.E. et al., 1988; Kiilholma P.J. et al., 1994; Laufer N. et al., 1994].

Одним из наиболее важных мероприятий, способствующих предупреждению развития инфекционных осложнений и, следовательно, формированию полноценного заживления рассеченной стенки матки, является антибиотикопрофилактика. Превентивную антибактериальную терапию рекомендуют проводить при нали-

чии у беременной или роженицы факторов риска. По нашим данным [Стрижаков А.Н. и др., 1997] и мнению многих авторов [Комиссарова Л.М., Галстян А.А., 1987; Серов В.Н. и др., 1989; Логутова Л.С., 1996; Duff P., 1987; Fernandes H., 1994; Andrews W.W., 1995], такими факторами являются хронические гинекологические и экстрагенитальные воспалительные заболевания, III—IV степень чистоты влагалищных мазков и бактериальный вагиноз, экстрагенитальные заболевания (анемия, ожирение, сахарный диабет, пиело- и гломерулонефрит, коллагенозы), осложнения настоящей беременности (угроза ее прерывания, швы на шейке матки для коррекции истмикоцервикальной недостаточности, тяжелые формы гестозов), преждевременный разрыв плодных оболочек, осложненное течение родового акта (длительность безводного промежутка более 6 ч, продолжительность родов более 8—10 ч, количество влагалищных исследований более 3, преждевременные роды), осложнения в ходе выполнения кесарева сечения (продолжительность его более 1 ч, кровопотеря более 800—900 мл, экстренное выполнение операции). Как фактор риска также следует учитывать длительную дородовую госпитализацию женщины.

Целью превентивной антибактериальной терапии является предупреждение генерализации инфекции, подавление латентно протекающей инфекции и борьба с носительством возбудителей [Комиссарова Л.М., Галстян А.А., 1987]. В механизме действия антибиотикопрофилактики выделяют следующие основные моменты: антибиотики снижают степень бактериальной обсемененности операционной раны, изменяют свойства накапливающейся в брюшной полости серозно-кровянистой жидкости, вследствие чего она становится непригодной для роста микрофлоры, препятствуют продуцированию бактериальных протеаз и повышают актив-



ность фагоцитоза [Серов В.Н. и др., 1989, 1997; Duff P., 1987; Ford L.C. et al., 1987]. Основной принцип превентивной антибактериальной терапии — добиться терапевтической концентрации антимикробного агента в тканях в первые 3 ч оперативного вмешательства.

Необходимо отметить, что важным условием эффективности антибиотикопрофилактики является назначение препаратов с учетом спектра чувствительности микрофлоры в каждом конкретном случае, определяемого при бактериологическом исследовании мазков из влагалища и посевов отделяемого из канала шейки матки. Как средства превентивной антибактериальной терапии нецелесообразно использовать препараты, предназначенные для терапевтических целей, которые обладают максимальной антимикробной активностью и находятся в резерве по отношению к наиболее патогенным возбудителям. С целью профилактики инфекционных послеоперационных осложнений наиболее часто применяют цефалоспорины первых трех генераций (цефазолин, цефокситин, цефотетан, цефотаксим, цефтриаксон), полусинтетические пенициллины (ампициллин, амоксициллин), уреидопенициллины (тикарциллин, мезлоциллин). Высокоэффективны короткие профилактические курсы антибактериальной терапии с использованием препаратов, содержащих ингибиторы бактериальных лактамаз (уназин, аугментин).

**Цефазолин** — цефалоспориновый антибиотик I генерации, обладающий бактерицидной активностью [Николаева Н.Б. и др., 1996]. Препарат характеризуется широким спектром действия: активен в отношении как грамположительных (стафилококки, продуцирующие и не продуцирующие пеницилиназу, стрептококки, пневмококки, палочки дифтерии, сибирской язвы), так и грамотрицательных (менингококки, гонококки, шигеллы, сальмонеллы, кишечная палочка, клебсиеллы) мик-

роорганизмов. Неэффективен в отношении синегнойной палочки, индолположительных штаммов протей, микобактерий туберкулеза, анаэробов. **Цефокситин** — представитель II генерации цефалоспоринов; спектр его действия несколько шире, чем у цефазолина, препарат устойчив к действию  $\beta$ -лактамаз. Неактивен в отношении различных видов *Pseudomonas*, большинства штаммов энтерококков, многих штаммов *Enterobacter cloacae*, метициллинрезистентных стафилококков. **Цефотетан** — представитель II генерации цефалоспоринов. Эффективен в отношении многих аэробных и анаэробных микроорганизмов (*St. pneumoniae*, *S. aureus*, *E. coli*, *Klebsiella* spp., *Pr. mirabilis*, *Cl. perfringens*), в том числе микроорганизмов, устойчивых к другим цефалоспориновым антибиотикам I и II генераций; препарат устойчив к действию  $\beta$ -лактамаз. **Цефотаксим** — антибиотик III генерации. Высокоактивен в отношении грамотрицательных микроорганизмов, устойчивых к другим антибиотикам: *E. coli*, *Citobacter*, *Pr. mirabilis*, *Klebsiella* spp. Менее активен в отношении стрептококков, пневмококков, стафилококков, менингококков, гонококков, бактериоидов. Устойчив к действию большинства  $\beta$ -лактамаз грамположительных и грамотрицательных микроорганизмов. **Цефтриаксон** также является представителем III генерации. Антибиотик пролонгированного действия. Характеризуется широким спектром антимикробного действия; активен в отношении различных аэробных и анаэробных грамположительных и грамотрицательных микроорганизмов, в том числе синегнойной палочки. Устойчив к действию  $\beta$ -лактамаз грамположительной и грамотрицательной флоры.

Широко применяемый **ампициллин** — полусинтетический пенициллин широкого спектра действия, активен в отношении многих грамположительных микроорганизмов, включая анаэробы, и грамотрицательных.

Препарат разрушается пенициллиназой. С целью антибиотикопрофилактики рекомендуется вводить вместе с гентамицином [Duff P., 1987]. **Амоксициллин** также является полусинтетическим пенициллином со сходным спектром действия; к нему устойчивы микроорганизмы, продуцирующие пенициллиназу. Для повышения эффективности профилактики инфекционных осложнений к полусинтетическим пенициллинам рекомендуют добавлять ингибитор β-лактамаз — клавулановую кислоту. Данный препарат ингибирует большинство клинически значимых β-лактамаз (типы 2, 3, 4 и 5 по классификации Ричмонда Сайкса), продуцируемых *E.coli*, всеми стафилококками, *Proteus spp.*, *Bacteroides spp.* Клавулановая кислота неактивна в отношении β-лактамаз I типа, продуцируемых *Enterobacter spp.*, *Pseudomonas aeruginosa* и др. Комбинация амоксициллина с клавулановой кислотой обеспечивает высокую бактерицидную активность, в том числе в отношении штаммов микроорганизмов, устойчивых к одному амоксициллину. Клавулановая кислота обладает более высоким сродством к β-лактамазе, чем амоксициллин, образует стабильный деактивированный комплекс с ферментом, препятствуя ферментативной деградации амоксициллина под действием β-лактамаз.

Данные литературы свидетельствуют о достаточно высокой профилактической эффективности приведенных выше антибактериальных препаратов. Так, J.F. McGregor и S.F. Gordon (1988) установили отсутствие послеоперационных инфекционных осложнений у 93 % родильниц, получавших цефотетан, и у 85 % — цефокситин. O. Battarino и A. Battarino (1988) зарегистрировали возникновение инфекционных осложнений при использовании цефотаксима у 5 % родильниц, а при применении цефтриаксона — у 3,2 %. Высокую профилактическую эффективность цефтриаксона отмечают и дру-

гие исследователи [Von Mandach U. et al., 1993; Feigin M.D. et al., 1993; Sulvovic V. et al., 1994]. Так, U. Von Mandach и соавт. (1993) установили наличие эндометрита у 6,5 % и инфекции мочевыводящих путей у 9,7 % родильниц, получавших цефтриаксон, в то время как аналогичная заболеваемость у родильниц, у которых был использован цефокситин, составила 6,4 и 17,8 % соответственно. Энтерококки и кишечную палочку выявляли в 4,3 раза чаще при использовании цефокситина. R.R. McGregog и соавт. (1992) наблюдали достаточный терапевтический эффект при использовании цефотетана (инфекционные осложнения отсутствовали у 83 %) и цефокситина (неосложненный послеоперационный период отмечен у 79 % женщин). A. Rijhsinghami и соавт. (1995) установили целесообразность применения ампициллина в комбинации с ингибитором β-лактамаз — сульбактамом. Согласно полученным ими данным, эндометрит развился у 35,3 % женщин, получавших только ампициллин, и у 8,8 % родильниц, при лечении которых использовали ампициллин в комбинации с сульбактамом. Данные R. Alvares и соавт. (1988) свидетельствуют о меньшей эффективности мезлоциллина по сравнению с комбинацией клиндамицина и гентамицина. G. Gerstner и соавт. (1980) сообщают о снижении в 5 раз частоты развития эндометритов после внутривенного введения 2000 мг метронидазола на курс лечения.

Учитывая возможное неблагоприятное воздействие антибиотиков на плод, большинство авторов рекомендуют первую дозу препарата вводить сразу после клеммирования пуповины [Комиссарова Л.М., Галстян А.А., 1987; Серов В.Н. и др., 1989; Логутова Л.С., 1996; Ford L.C. et al., 1987; Koppel R. et al., 1992; Fernandez H., 1995]. Введение антибиотиков до операции сопряжено с рядом неблагоприятных воздействий на плод: обуславливает изменение микрофлоры новорожденного с появ-

лением антибиотикорезистентных форм возбудителей, стертую симптоматику неонатальной инфекции, развитие суперинфекции. Только отдельные авторы приводят сообщения об отсутствии неблагоприятного воздействия антибактериальных препаратов на новорожденного [Feigin M.D. et al., 1993; Sulvovic V. et al., 1994]. Однако следует отметить, что проводившиеся ими наблюдения за новорожденными не были длительными.

В дальнейшем превентивную антибактериальную терапию осуществляют через 6—12 ч в течение 24—48 ч (в зависимости от вида препарата) путем внутривенного или внутримышечного введения антибиотиков. Более длительное применение их не приводит к повышению их профилактической эффективности, а в ряде случаев возможны развитие побочных явлений, токсических реакций (лейкопения, нейтропения, гранулоцитоз и тромбоцитопения) и селекция антибиотикорезистентных штаммов микроорганизмов [Комиссарова Л.М., Галстян А.А., 1987; Стрижаков А.Н. и др., 1996; Mele G. et al., 1988; Von Mandach U. et al., 1993].

Некоторые авторы для снижения частоты развития послеоперационных инфекционных осложнений рекомендуют применять местную влажальную гипотермию с помощью непрерывной циркуляции воды температуры 10—17 °С [Торчинов А.М. и др., 1987] и физиотерапевтические методы воздействия: электростимуляцию и вибрационный массаж матки, электрофорез цинка на область проекции матки [Зак И.Р. и др., 1985; Желснова Е.Б. и др., 1995; Стругацкий В.М., 1995].

Определенного внимания заслуживают данные И.С. Сидоровой (1989) о положительном эффекте применения в ходе выполнения кесарева сечения биосовместимых соединительнотканых элементов, в том числе с антибиотиками, в комбинации с цианакрилатным клеем МК-7м для укрепления шва на матке у женщин из груп-

пы высокого инфекционного риска. Эндометрит отмечен автором только у 2 из 81 обследованной женщины.

С целью профилактики послеоперационных инфекционных осложнений у женщин, страдающих бактериальным вагинозом, за 24 и 2 ч до операции во влагалище вводят по 5 г эмульсии хлоргексидина биглюконата.

У женщин из группы высокого инфекционного риска, кроме системного введения антибактериальных препаратов, в процессе выполнения кесарева сечения после извлечения плода и удаления последа целесообразно производить интраоперационный лаваж матки растворами антибиотиков [Абрамченко В.В., Алипов В.И., 1987; Комиссарова Л.М., Галстян А.А., 1987; Christensen K. et al., 1983; Dashow E. et al., 1986; Gohen R. et al., 1986; Mathelier A.C., 1992; Magann E.F. et al., 1993] либо вводить в матку двухпросветную трубку для проведения аспирационно-промывного дренирования в послеоперационном периоде [Каплун В.Я., 1987; Тареева Т.Г., 1987; Генык И.А. и др., 1988; Логутова Л.С., 1996]. Так, А.С. Mathelier (1992) сообщает, что в группе женщин, получавших антибактериальную превентивную терапию путем внутривенного введения цефазолина в комбинации с абдоминально-перитонеальным орошением, общая частота инфекционных осложнений была в 2,3 раза меньше, а раневая инфекция развивалась в 6 раз реже, чем у рожениц, которым только внутривенно вводили антибиотик. Аналогичные данные о снижении частоты возникновения послеоперационных инфекционных осложнений при орошении матки, органов малого таза и клетчатки раствором антибиотиков сообщают и другие исследователи [Elliot I., Flaherty J., 1986; Magann E.F. et al., 1993].

С целью профилактики послеоперационных гнойно-септических осложнений у женщин из группы высокого инфекционного риска некоторые авторы с успехом при-

меняли аспирационно-промывное дренирование матки [Серов В.Н., Жаров Е.В., 1987; Тареева Т.Г., 1988; Уткин В.М. и др., 1989; Логутова Л.С., 1996]. Так, Т.Г. Тареева (1988) сообщает, что при использовании данного метода в сочетании с системным введением антибиотиков частота развития эндометрита снижается в 7 раз. Аналогичные данные об уменьшении числа родильниц с воспалительным процессом в матке в 4,5 раза приводят И.А. Генык и соавт. (1988). В.М.Уткин и соавт. (1989) разработали и широко используют метод длительного промывания полости матки охлажденным раствором фурацилина, при котором происходит активное вымывание и механическое удаление инфицированного и токсичного содержимого полости матки, что приводит к значительному снижению интоксикации, способствует нормальной инволюции матки и заживлению ее рассеченной стенки.

Заслуживают внимания сообщения об использовании для профилактики послеоперационных инфекционных осложнений излучения гелий-неонового лазера с длиной волны 0,63 мкм и мощностью 20 мВт [Бажанова Л.П. и др., 1987; Коржова В.В., 1987]. При этом во время первого сеанса, проводимого в операционной, облучают открытую рану, а затем в течение 3—5 дней — линию шва на коже.

По мнению Н.М. Побединского и соавт. (1992), М.Е. Потапова (1994), с целью профилактики гнойно-септических заболеваний может быть использовано низкоинтенсивное лазерное излучение. При этом авторы рекомендуют применять внутриматочное воздействие низкоинтенсивным лазерным излучением у родильниц из группы высокого инфекционного риска с 3—4-х суток послеродового периода. При высокой степени риска рекомендуется проводить 4—5 процедур продолжительностью 10 мин ежедневно, при средней степени — 2—4 и при низкой — 2—3 через день.

Результаты проведенных авторами исследований свидетельствуют о выраженном положительном влиянии данного вида профилактики на клиническое течение послеродового периода у родильниц из группы высокого инфекционного риска. При этом возрастают темпы инволюции матки и быстрее нормализуется характер лохий, в 3 раза увеличиваются темпы восстановления уровня гемоглобина до нормы. Противовоспалительный и иммуностимулирующий эффект лазерного излучения выражается в достоверном уменьшении лейкоцитоза, количества палочкоядерных нейтрофилов и СОЭ, а также в статистически значимом увеличении количества лимфоцитов.

Полученные авторами данные свидетельствуют о снижении заболеваемости эндометритом у женщин из группы высокого инфекционного риска в 3,8 раза (с 18,2 до 4,8 %). При этом также была отмечена четкая тенденция к уменьшению частоты развития других инфекционных заболеваний и осложнений (обострение хронического пиелонефрита, бронхита, тромбоза, ОРВИ).

Таким образом, только комплексная профилактика может привести к значительному снижению частоты возникновения гнойно-септических осложнений после кесарева сечения и обеспечить полноценное заживление рассеченной стенки матки, что будет иметь важное значение для решения проблемы рубца на матке в современном акушерстве.

### 3.4. Современные методы контроля заживления рассеченной стенки матки

Благодаря внедрению в клиническую практику современных методов диагностики — эхографии и гистероскопии — появилась возможность динамического контроля за характером инволюции матки и заживлени-



ем ее рассеченной стенки в зависимости от способа ее ушивания и использованного шовного материала. Эти методы применяют также с целью ранней диагностики и оптимизации тактики ведения больных с послеоперационным эндометритом.

При ультразвуковом исследовании послеродовой матки оценивают следующие размеры матки: длину, ширину, переднезадний размер, детально изучают эхоструктуру содержимого полости матки и акустические сигналы, отражаемые от ее нижнего сегмента [Стрижаков А.Н. и др., 1987, 1991; Гуртовой Б.Л. и др., 1989; Faustip D. et al., 1985; Bergstrom S., Limombo A., 1992; Ginter S. et al., 1992].

С целью совершенствования проведения эхографической оценки состояния матки после абдоминального родоразрешения и заживления ее рассеченной передней стенки в нашей клинике О.Р. Баевым и М.И. Хататбе (1994) была разработана методика трансвагинального сканирования, в ходе которого детально оценивают толщину передней и задней стенок матки, шов на матке и переднезадний размер матки. Полученные результаты позволили изучить особенности инволюции матки после кесарева сечения и ее отличия от инволюции после самопроизвольных родов.

В проведенных авторами исследованиях установлено отставание уменьшения продольных и поперечных размеров матки и ее объема у женщин после кесарева сечения по сравнению с женщинами, у которых произошли самопроизвольные роды (табл. 16).

При трансабдоминальной эхографии область шва на матке визуализировалась как зона неоднородной эхогенности шириной 1,5—2 см с включением эхосигналов повышенной плотности (шовный материал), а при трансвагинальном исследовании у 1/2 женщин в нижней трети передней стенки матки определяли эхонегативные

Т а б л и ц а 16. Изменение параметров матки после самопроизвольных родов и кесарева сечения (трансабдоминальное ультразвуковое исследование) [Баев О.Р., Хататбе М.И., 1994]

| Сутки после родов | Длина, см   | Ширина, см  | Переднезадний размер, см | Объем, см <sup>3</sup> |
|-------------------|-------------|-------------|--------------------------|------------------------|
| 3-и:              |             |             |                          |                        |
| А                 | 13,41±0,18  | 11,10±0,16  | 8,44±0,13                | 573,83±19,66           |
| Б                 | 14,23±0,14* | 13,01±0,19* | 7,99±0,21                | 695,56±21,43*          |
| 5-е:              |             |             |                          |                        |
| А                 | 11,38±0,33  | 9,70±0,36   | 7,72±0,21                | 444,10±15,71           |
| Б                 | 13,69±0,18* | 11,66±0,22* | 7,53±0,13                | 563,73±19,49*          |
| 7-е:              |             |             |                          |                        |
| А                 | 10,52±0,20  | 9,65±0,16   | 7,70±0,12                | 355,28±18,14           |
| Б                 | 12,74±0,18* | 10,85±0,23* | 7,22±0,06*               | 469,06±14,85*          |
| 9-е:              |             |             |                          |                        |
| А                 | —           | —           | —                        | —                      |
| Б                 | 11,82±0,16* | 10,28±0,13* | 7,08±0,10*               | 378,60±11,95           |

\* $p < 0,05$ .

Примечание. А — после самопроизвольных родов, Б — после кесарева сечения.

участки (кровоизлияния в мышцу матки при восстановлении ее стенки). О локальном утолщении передней стенки матки сообщают и другие исследователи [Красин Б.А. и др., 1985]. У 1/3 женщин после оперативных родов между мочевым пузырем и передней стенкой матки визуализировались эхонегативные образования диаметром 1—2 см, в отдельных случаях — до 5 см (гематомы). К 9-м суткам мелкие гематомы (до 2 см) подвергались организации. У 6 из 76 женщин после абдоминального родоразрешения к 9-м суткам отмечено уменьшение гематом, а через 2 мес у 5 пациенток — их исчезновение, у одной больной возникло нагноение гематомы, в связи с чем потребовались госпитализация и

Т а б л и ц а 17. Изменение толщины стенок и переднезадние после самопроизвольных родов и кесарева сечения (трансвагинальное исследование) [Баев О.Р., Хататбе М.И., 1994]

| Сутки после родов | Толщина передней стенки, см |            | Толщина задней стенки, см |            |
|-------------------|-----------------------------|------------|---------------------------|------------|
|                   | 1                           | 2          | 1                         | 2          |
| 3-и:              |                             |            |                           |            |
| А                 | 2,33±0,06                   | 3,52±0,07  | 2,48±0,04                 | 3,52±0,07  |
| Б                 | 3,14±0,08*                  | 3,64±0,07  | 2,42±0,07                 | 3,19±0,08* |
| 5-е:              |                             |            |                           |            |
| А                 | 2,50±0,05                   | 3,48±0,06  | 2,55±0,04                 | 3,48±0,07  |
| Б                 | 3,19±0,09*                  | 3,48±0,07  | 2,38±0,005*               | 3,13±0,07* |
| 7-е:              |                             |            |                           |            |
| А                 | 2,57±0,09                   | 2,98±0,06  | 2,55±0,06                 | 2,93±0,08  |
| Б                 | 3,18±0,08*                  | 3,41±0,08* | 2,32±0,05*                | 3,09±0,07  |
| 9-е:              |                             |            |                           |            |
| А                 | —                           | —          | —                         | —          |
| Б                 | 2,91±0,06*                  | 3,38±0,06* | 2,37±0,05                 | 3,04±0,06  |

\*p<0,05.

Примечание. 1 — уровень нижнего сегмента матки, 2 — уровень верхнего сегмента матки, А — после самопроизвольных родов, Б — после кесарева сечения.

комплексная противовоспалительная терапия, после проведения которой наступило выздоровление (по клиническим и эхографическим данным).

Для инволюции матки после кесарева сечения характерно установленное авторами отсутствие расширения полости матки в нижней трети, свойственное нормальному течению послеродового периода при самопроизвольных родах. Результаты трансвагинальной эхографии свидетельствуют о достоверно большей толщине передней стенки матки в области нижнего сегмента и меньшей толщине задней у женщин после кесарева сечения по сравнению с пациентками после самопроизвольных родов (табл. 17).

го размера полости матки гинальное ультразвуковое

| Переднезадний размер полости, см |            |
|----------------------------------|------------|
| 1                                | 2          |
| 1,50±0,10                        | 1,32±0,07  |
| 0,61±0,03*                       | 1,24±0,06  |
| 1,29±0,08                        | 1,13±0,07  |
| 0,57±0,02*                       | 1,25±0,06  |
| 1,03±0,09                        | 1,13±0,05  |
| 0,54±0,01*                       | 1,13±0,05  |
| —                                | —          |
| 0,51±0,01*                       | 0,95±0,05* |

тела матки. А — после самопро-

результате операционной травмы), сужение просвета полости матки на уровне шва (вследствие отека тканей и «вворачивания» в просвет полости сопоставленных краев раны матки при наложении двухрядных швов) обуславливают также нарушение оттока лохий и создают условия для развития эндометрита. О нарушении дренажной функции матки после абдоминального родоразрешения свидетельствует и увеличение количества разнородных экоструктур в верхних отделах полости матки в 2—3 раза по сравнению с самопроизвольными родами [Стрижаков А.Н. и др., 1991; Баев О.Р., Хататбе М.И., 1994].

Полученные нами данные согласуются с мнением М.А. Белоусова и соавт. (1991), N.F. Burger и соавт.

Данные, полученные нами ранее [Стрижаков А.Н. и др., 1987, 1991] и в ходе настоящего исследования, проведенного в нашей клинике [Баев О.Р., Хататбе М.И., 1994], показывают, что после кесарева сечения физиологическая инволюция матки нарушается. Это проявляется замедлением сокращения матки в длину, значительным утолщением передней стенки и отставанием увеличения толщины задней. Изменения сократительной и ретракционной способности волокон миометрия (в

(1982), F. Faustin и соавт. (1985) о том, что ограниченные эхонегативные образования между передней стенкой матки и мочевым пузырем нужно рассматривать как гематомы области шва на матке, которые при их размере более 2 см являются факторами риска развития послеоперационных гнойно-септических заболеваний. В связи с этим необходимо проведение клинического и ультразвукового динамического контроля после выписки таких родильниц из стационара.

В предложенной отдельными авторами [Мареева Л.С. и др., 1992] модификации трансабдоминальное эхографическое исследование проводили по методике так называемого двойного контрастирования (или двойного акустического окна). Визуализацию передней стенки матки осуществляли между наполненным мочевым пузырем и введенным в полость матки тонким резиновым баллоном. При ушивании разреза матки с помощью синтетических нитей (викрил, капроаг) констатировали незначительное локальное утолщение передней стенки матки в области шва и отдельные эхоплотные сигналы (лигатуры) в ней; контуры стенки матки были ровными, без выпячиваний. В отличие от этого эхоструктура матки после восстановления ее разреза кетгутowymi швами характеризовалась выраженной гетерогенностью миометрия в области шва, в отдельных случаях авторы наблюдали нишобразное втяжение, выполненное резиновым баллоном. По мнению авторов, такая структура миометрия возникает из-за использования нитей кетгута, более толстых, чем синтетические рассасывающиеся, и менее эластичных, что приводит к деформации ушиваемых тканей и развитию перифокальной воспалительной реакции.

С целью изучения особенностей изменения кровотока в сосудах матки при нормальном течении пуэрперального периода в нашей клинике впервые было вы-

полнено доплерометрическое исследование с помощью приборов «ADR-5000» и «ULTRAMARK-4» [Горбунов А.Л. и др., 1990]. В 1-е, на 3-и и 5-е сутки послеродового периода проводили качественное изучение кровотока в маточной артерии, наружной и внутренней подвздошной артериях с вычислением систолического отношения (СДО) и индекса резистентности (ИР).

Проведенные нами исследования позволили установить постепенное увеличение численных значений СДО и ИР кровотока в маточных артериях. В 1-е сутки СДО составило  $2,1 \pm 0,05$ , на 3-и —  $3,39 \pm 0,12$ , на 5-е —  $4,36 \pm 0,13$ ; ИР —  $0,51 \pm 0,01$ ;  $0,69 \pm 0,01$  и  $0,76 \pm 0,01$  соответственно. Увеличение данных качественных показателей кровотока в зависимости от суток послеродового периода происходило преимущественно вследствие снижения диастолического компонента кровотока, что свидетельствует о прогрессивном повышении периферического сосудистого сопротивления, по-видимому, обусловленном изменениями сосудистой стенки спиральных артерий, происходящими в результате элиминации плодного яйца и трансформации гормонального фона (выраженное снижение уровня эстрогенов и прогестерона). В большинстве наблюдений в послеродовом периоде сохранялась характерная для беременности асимметрия сосудистого сопротивления в правой и левой маточных артериях, однако достоверного различия между показателями СДО и ИР в этих сосудах не установлено. Аналогичное повышение СДО выявлено и при изучении кровотока во внутренней подвздошной артерии: на 1-е сутки —  $7,54 \pm 0,32$ , на 3-и —  $8,9 \pm 0,48$ , на 5-е —  $11,9 \pm 0,94$ . Изменение кровотока в этом бассейне, вероятно, обусловлено повышением сосудистого сопротивления в маточной артерии, характерным для нормального течения послеродового периода.

Достоверных изменений качественных показателей кровотока в наружной подвздошной артерии не установлено.

В отличие от нормального течения послеродового периода для воспалительного процесса в матке характерно достоверное снижение (по сравнению с нормативными показателями) СДО и ИР в маточной артерии и в отсутствие статистически значимых изменений кровотока в подвздошных артериях. Установленное нами снижение сосудистого сопротивления в маточной артерии, по-видимому, обусловлено расширением мелких артерий эндо- и миометрия, что является общим патофизиологическим механизмом воспалительного процесса. Аналогичные данные были получены и другими исследователями [Логвиненко А.В., Никонов А.П., 1991].

Таким образом, проведенные исследования качественных показателей кровотока позволили установить, что нормальное течение пуэрперия характеризуется постепенным повышением периферического сосудистого сопротивления в снабжающих матку кровью внутренней подвздошной и маточной артериях при стабильной гемодинамике в наружной подвздошной артерии. Воспалительный процесс в матке приводит к нарушению ее физиологической инволюции, что, в частности, выражается в снижении сосудистой резистентности в маточных артериях по сравнению с нормативными показателями. Допплерометрическое исследование кровотока в маточных и внутренних подвздошных артериях целесообразно использовать для ранней диагностики послеродовых гнойно-септических заболеваний.

В последние годы в практическом акушерстве все шире применяют гистероскопию [Краснопольский В.И. и др., 1987; Левашова И.И. и др., 1987; Гуртовой Б.Л. и др., 1989; Стрижаков А.Н. и др., 1991; Белоцерковцева Л.Д.,

1996]. Данный метод эндоскопического исследования позволяет осуществлять контроль за характером заживления шва на матке в зависимости от способа ее восстановления и использованного шовного материала [Никонов А.П. и др., 1989; Мареева Л.С. и др., 1992]. Важное значение имеет гистероскопия в качестве лечебно-диагностического метода при активной тактике ведения больных с различными формами послеродового эндометрита [Никонов А.П., Анкирская А.С., 1991; Стрижаков А.Н. и др., 1991].

Эндоскопическое исследование послеродовой матки проводят по общепринятой методике, используемой в гинекологии, без расширения канала шейки матки [Никонов А.П. и др., 1989; Стрижаков А.Н. и др., 1991; Белоцерковцева Л.Д., 1996]. Для расширения полости матки и ее промывания применяют раствор фурацилина 1:5000, изотонический раствор натрия хлорида, хлоргексидин, раствор метилурацила. Последний препарат усиливает белковый обмен в миометрии, повышает калиевый градиент в клетках, улучшает микроциркуляцию непосредственно в дистрофически измененных тканях, что стимулирует репаративные процессы.

При нормальном течении послеродового периода и полноценном заживлении шва на матке гистероскопическая картина характеризуется наличием в полости матки жидкой крови, сгустков в умеренном количестве и участков регенерации эндометрия желтовато-оранжевого цвета; послеоперационный шов на матке имеет вид валика шириной 1—1,5 см, несколько выступающего над окружающими тканями, либо область шва практически ничем не отличается от окружающих тканей [Никонов А.П. и др., 1989; Стрижаков А.Н. и др., 1991, 1996; Мареева Л.С., 1992; Логутова Л.С., 1996].

При осложненном течении послеоперационного периода выявляли значительные изменения шва на матке.



В области нижнего сегмента визуализировались отторгнувшиеся кетгутовые узлы и нити, которые свисали или свободно лежали в полости матки и были покрыты толстым слоем фибринозно-гнойного налета, в окружающих тканях определялось перифокальное воспаление [Стрижаков А.Н. и др., 1991, 1996; Никонов А.П. и др., 1991; Белоцерковцева Л.Д., 1996; Логутова Л.С., 1996]. В отдельных наблюдениях исследователи отмечали частичную несостоятельность шва на матке: через разошедшийся первый ряд кетгутовых швов были видны лигатуры второго ряда [Никонов А.П., Анкирская А.С., 1991]. Во всех этих наблюдениях патологического заживления шва рассеченная стенка матки была восстановлена по методике Ельцова-Стрелкова. Гистероскопия позволила установить более благоприятный характер заживления шва на матке при ушивании ее непрерывным кетгутовым швом: в этих случаях на нитях определяли только тонкий слой фибринового налета [Никонов А.П. и др., 1989]. При использовании синтетического шовного материала (викрил, белый супраид, капроаг) шов на матке эндоскопически не выявлялся [Мареева Л.С. и др., 1992].

Использование гистероскопии оптимизировало тактику ведения больных с различными формами послеродового эндометрита, позволило определять патологическое содержимое полости матки (остатки плацентарной ткани, задержавшаяся нескротически измененная децидуальная ткань, отторгнувшиеся нити, большое количество сгустков крови) и производить его прицельное удаление с последующим промыванием полости матки растворами антисептиков [Никонов А.П., Анкирская А.С., 1991; Стрижаков А.Н. и др., 1991, 1997]. Родоразрешение таких женщин при последующих беременностях необходимо производить только путем повторного кесарева сечения.

### 3.5. Гнойно-септические заболевания после кесарева сечения

Увеличение частоты абдоминального родоразрешения, способствующее значительному улучшению исходов беременности для матери и плода при ряде осложнений гестационного процесса и экстрагенитальных заболеваниях, привело в свою очередь к возникновению новых проблем в современном акушерстве. Важнейшей из них является увеличение частоты развития послеродовых гнойно-септических заболеваний, способствующих ухудшению репарации рассеченной стенки матки, развитию в ряде случаев несостоятельности шва на матке и возникновению перитонита, а в отдаленном послеоперационном периоде — формированию несостоятельного рубца на матке. Частота развития гнойно-септических заболеваний составляет 20—75 % [Кулаков В.И. и др., 1984; Герасимович Г.И. и др., 1988; Никонов А.П. и др., 1991; Magee K.P. et al., 1994; Suonio S., Hutter M., 1994], и, несмотря на применение всего комплекса профилактических и лечебных мероприятий, пока не отмсчается стойкой тенденции к ее снижению.

В структуре послеродовых гнойно-септических осложнений первое место занимает эндометрит, частота которого, по данным разных авторов, колеблется от 6,6 до 45 % [Кулаков В.И. и др., 1984; Серов В.Н. и др., 1989; Никонов А.П., Анкирская А.С., 1991; Стрижаков А.Н. и др., 1991, 1997; Логутова Л.С., 1996; Капранова Л.В., 1997; MacGregor R.R. et al., 1992; Stowal T.G. et al., 1993]. Реже наблюдаются другие формы послеродовых заболеваний: раневая инфекция передней брюшной стенки, мочевых путей, септический тромбофлебит вен таза. Перитонит, сепсис в основном развиваются на фоне тяжелого эндометрита и в большинстве наблюдений сопровождаются вовлечением в воспалительный

процесс вен матки и таза. У 55 % женщин перитонит после кесарева сечения возникает как результат несостоятельности шва на матке [Серов В.Н. и др., 1981; Баев О.Р. и др., 1992].

Для послеродовой инфекции в современных условиях характерно стертое клиническое течение. Одним из факторов, способствующих этому, является изменение спектра микроорганизмов — возбудителей инфекционного процесса: превалирует условно-патогенная флора, а в случаях тяжелой инфекции — ассоциация аэробов и анаэробов с преобладанием последних, в результате чего взаимно усиливаются их рост и вирулентность [Серов В.Н. и др., 1989, 1997; Никонов А.П. и др., 1991; Капранова Л.В., 1997; Stowal T.G. et al., 1993; Roberts S. et al., 1993]. Другим фактором, обуславливающим слабую выраженность клинических симптомов, является необоснованно широкое и длительное применение антибактериальных препаратов, что в ряде наблюдений приводит к селекции антибиотикорезистентных штаммов [Серов В.Н. и др., 1989; Стрижаков А.Н. и др., 1996; Walmer D. et al., 1988; Roberts S. et al., 1993]. Однако, несмотря на стертые клинические течения послеродовых гнойно-септических заболеваний, при них нередко наблюдаются глубокие воспалительно-деструктивные поражения матки: метроэндометрит, панметрит, параметрит.

**Эндометрит**, развивающийся после кесарева сечения, как правило, протекает в тяжелой форме в связи с тем, что происходят первичное инфицирование всей области восстановленного разреза на матке и быстрое распространение воспалительного процесса за пределы слизистой оболочки с последующим развитием миометрита, лимфаденита и метрофлебита. В условиях воспаления нарушаются репаративные процессы в рассеченной стенке матки, шовный материал, обладающий фитиль-

ными свойствами, в ряде случаев также способствует распространению инфекции в миометрий и малый таз. В этом состоит принципиальное различие патогенеза эндометрита, развивающегося после кесарева сечения и после самопроизвольных родов [Никонов А.П., Анкирская А.С., 1991; Сенчакова Т.Н., 1997; Soper D.E., 1988].

Клинически данное осложнение проявляется болями внизу живота, тахикардией, гектической температурой, ознобом. Больную беспокоят головная боль, слабость, нарушение сна и аппетита. В крови — лейкоцитоз (с нейтрофильным сдвигом лейкоцитарной формулы влево), анемия, гипопроотеинемия, гипокалиемия. При объективном обследовании нередко выявляют вздутие живота (вследствие пареза кишечника), большую болезненную матку, лохии с примесью гноя и неприятным запахом. Однако на фоне профилактического введения антибиотиков, инфузионно-трансфузионной терапии и других лечебных воздействий локальные симптомы в ряде наблюдений могут не определяться или быть слабо выраженными. В связи с этим диагностика эндометрита должна основываться не только на клинической картине заболевания и жалобах больных, но и на результатах высокоинформативных инструментальных исследований [Гуртовой Б.Л. и др., 1988; Серов В.Н. и др., 1989, 1997; Никонов А.П. и др., 1991; Стрижаков А.Н. и др., 1991; Белоцерковцева Л.Д., 1996]. К последним относятся ультразвуковое сканирование, которое проводят по трансабдоминальной и трансвагинальной методике, гистероскопия, бактериологическое исследование лохий (метроаспирация), в ряде случаев целесообразно определить рН,  $P_{CO_2}$  и  $P_{O_2}$  лохий. Для объективизации оценки тяжести состояния больных с послеродовым эндометритом следует учитывать комплекс параметров, характеризующих функцию жизненно важных органов и систем: частоту дыхания, показатели центральной гемо-

динамики, темп диуреза, параметры водно-электролитного и белкового обмена, кислотно-основного состояния крови, показатели общего и локального иммунитета [Кулаков В.И. и др., 1984, 1998; Стрижаков А.Н., 1996; Серов В.Н. и др., 1997].

Благодаря работам ряда исследователей установлено, что возбудителями послеродовых гнойно-септических заболеваний, в частности эндометрита, может быть разнообразная флора [Кулаков В.И. и др., 1984; Серов В.Н., Жаров Е.В., 1987; Гуртовой Б.Л. и др., 1988; Никонов А.П., Анкирская А.С., 1991; Капранова Л.В., 1997; Yonekura M.L., 1988; Stowal T.G. et al., 1993; Roberts S. et al., 1993; Apuzzio J.J. et al., 1993]. Это нормальная флора половых путей женщины: аэробные грамположительные кокки (стафилококк, стрептококк, энтерококк); аэробные грамотрицательные палочки (*E.coli*, *Klebsiella*, *Enterobacter*, *Proteus*); анаэробные грамположительные кокки (пептококки, пептострептококки); анаэробные грамположительные палочки (бактероиды). Послеродовую инфекцию могут вызвать патогенные микроорганизмы: гонококки, хламидии, микоплазмы. При гнойно-септических заболеваниях нередко выявляют ассоциации различных возбудителей, при этом отмечается возрастание их вирулентности. При тяжелых формах эндометрита (после кесарева сечения) определяется высокая степень колонизации микроорганизмами ( $10^6$ — $10^9$  КОЕ/мл) аспирата из полости матки и преобладание анаэробного компонента: бактероидов, пептококков, пептострептококков [Серов В.Н. и др., 1989, 1997; Никонов А.П. и др., 1991].

При тяжелой форме эндометрита в отсутствие положительного эффекта от проведенной терапии целесообразно провести культурологическое исследование крови родильницы. Обнаружение роста микроорганизмов в посевах крови позволит уточнить диагноз и степень рас-

пространения воспалительного процесса и соответственно внести коррективы в проводимую антибактериальную терапию.

С целью уточнения формы послеродового эндометрита и контроля за эффективностью комплекса лечебных мероприятий следует использовать трансабдоминальное ультразвуковое исследование [Красин Б.А. и др., 1985; Гуртовой Б.Л. и др., 1989; Серов В.Н., Жаров Е.В., 1987; Никонов А.П., Анкирская А.С., 1991; Рыбалка А.Н. и др., 1991; Стрижаков А.Н. и др., 1991; Логутова Л.С., 1996; Faustin D. et al., 1985; Demecko D. et al., 1989], а для изучения состояния шва на матке мы рекомендуем трансвагинальную эхографию [Баев О.Р., Хататбе М.И., 1994; Стрижаков А.Н. и др., 1997].

При интерпретации данных, полученных с помощью ультразвукового исследования матки после абдоминального родоразрешения, следует учитывать, что увеличенная длина матки не является достоверным признаком эндометрита, так как ее динамика в 1-е сутки послеоперационного периода недостоверна. В связи с этим для объективной оценки инволюции матки определяют ее объем — интегрированный показатель, отражающий изменение величины матки независимо от колебаний ее отдельных параметров. Вычисление объема матки проводят по формуле, ранее предложенной нами [Стрижаков А.Н. и др., 1990]:

$$V = 0,094 \cdot (S_1 + S_2 + S_3 + S_4) \cdot \sqrt{S_1 + S_2 + S_3 + S_4}$$

Эта формула выведена на основании результатов измерения площадей четырех наибольших сечений матки: продольного ( $S_1$ ), поперечного ( $S_2$ ) и двух взаимно перпендикулярных ( $S_3$  и  $S_4$ ), проходящих под углом  $45^\circ$  к продольному сечению. При неосложненном течении послеоперационного периода у женщин, перенесших

кесарево сечение, объем матки уменьшается к 7-м суткам в среднем на 36 %.

Другие параметры, оцениваемые в ходе ультразвукового исследования (ширина, переднезадний размер матки), менее информативны для оценки темпов ее инволюции, однако увеличение переднезаднего размера матки свидетельствует о задержке лохий или фрагментов ткани последа в ее полости.

При нормальном течении послеродового периода переднезадний размер полости матки в 1-е сутки не превышает 1,5 см; в этом отделе матки выявляются сигналы средней эхогенности, свидетельствующие о небольшом количестве кровяных сгустков и децидуальной ткани. К 7—9-м суткам послеоперационного периода объем полости матки и частота выявления внутриполостных эхосигналов уменьшаются.

Эхографическая диагностика эндометрита основывается на выявлении следующих ультразвуковых признаков: субинволюции матки, расширения ее полости, скопления в ней неоднородных эхоструктур и включений с повышенной эхогенностью, а также патологических эхосигналов в области шва на матке.

В работах ряда авторов было показано, что возможны два варианта течения эндометрита [Краснопольский В.И. и др., 1987; Гуртовой Б.Л., 1989; Никон А.П. и др., 1989; Стрижаков А.Н. и др., 1991]. При первом из них воспалительный процесс матки возникает на фоне задержки в ее полости некротических фрагментов децидуальной оболочки, инфицированного кетгута и, реже, плацентарной ткани. Эхографически при этом выявляют субинволюцию матки с первых дней заболевания, увеличение переднезаднего размера тела и полости матки, скопление в полости неоднородных эхоструктур повышенной и пониженной звукопроводности (рис. 30).

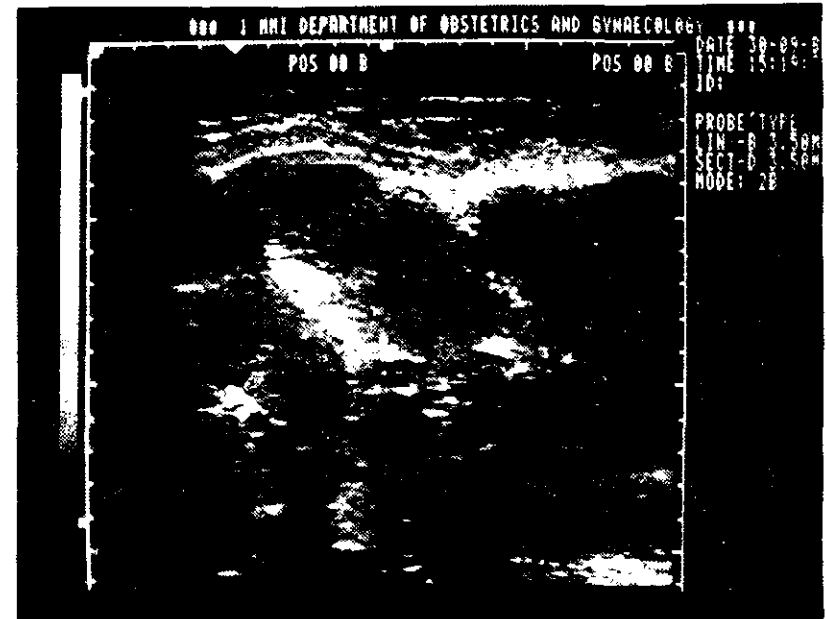


Рис. 30. Эхограмма матки при эндометрите на фоне задержки некротически измененной децидуальной ткани (продольное сканирование); расширенная в верхнем и среднем отделах полость матки содержит остатки децидуальной ткани.

При втором варианте течения эндометрита (так называемая чистая форма) патологические эхосигналы отсутствуют, полость матки не расширена, а на ее стенках визуализируются гиперэхогенные отложения (рис. 31).

Субинволюция матки является одним из характерных признаков эндометрита и наблюдается у 80 % пациенток. При этом степень выраженности субинволюции матки прямо пропорциональна длительности послеоперационного периода. На 5-е и 7-е сутки после кесарева сечения отмечается отставание уменьшения объема и переднезад-



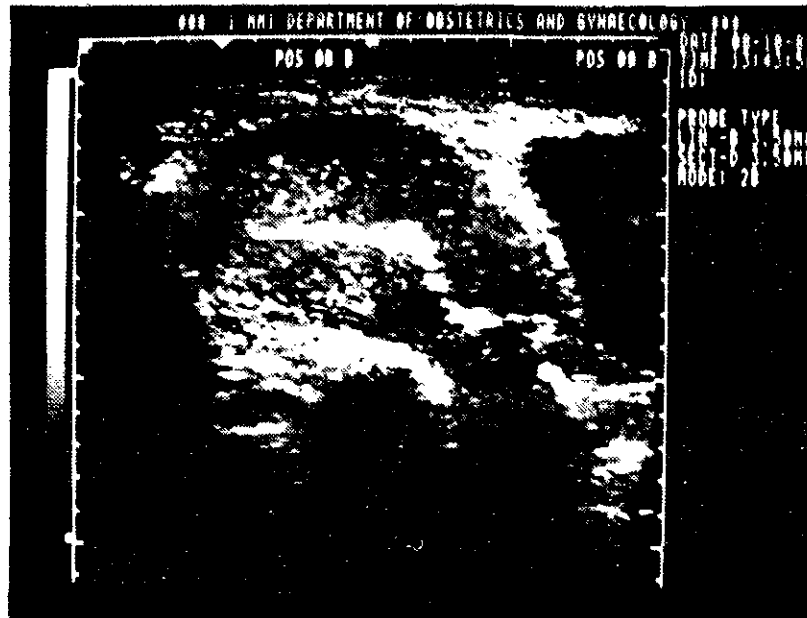


Рис. 31. Эхограмма матки при «чистой» форме эндометрита (продольное сканирование); повышенная эхогенность сомкнутых стенок полости матки.

него размера матки, а к 9-м суткам при субинволюции матки следует проводить сравнительную оценку длины и ширины матки. В табл. 18 представлены параметры матки после кесарева сечения, установленные при трансвагинальной эхографии [Стрижаков А.Н., Баев О.Р., 1997].

По нашим данным, наибольшее прогностическое значение при воспалении в области шва на матке имеют неоднородность структуры миометрия с преобладанием участков повышенной эхогенности без четких контуров и слияния отдельных гиперэхогенных отражений от шовного материала в сплошные линии [Стрижаков А.Н., Баев О.Р., 1997]. Последний признак, как правило, выяв-

Т а б л и ц а 18. Параметры матки после кесарева сечения у рожениц с эндометритом

| Послеоперационный период, сут | Длина матки, см | Ширина матки, см | Передне-задний размер матки, см | Объем полости матки, см <sup>3</sup> |
|-------------------------------|-----------------|------------------|---------------------------------|--------------------------------------|
| 3-и                           | 14,48±0,16      | 13,12±0,17       | 8,03±0,22                       | 723,12±29,67                         |
| 5-е                           | 14,20±0,22      | 11,61±0,24       | 8,26±0,18*                      | 629,87±22,59*                        |
| 7-е                           | 13,11±0,21      | 10,87±0,28       | 7,60±0,12*                      | 551,17±18,93*                        |
| 9-е                           | 12,36±0,21*     | 10,62±0,14       | 7,50±0,24                       | 468,15±17,68*                        |

\*Различия в сравнении с неосложненным послеоперационным периодом статистически достоверны (p<0,05).

ляют при динамическом ультразвуковом исследовании, он свидетельствует о распространении воспалительного процесса по ходу лигатур.

Тяжелое течение гнойно-септического процесса в области шва на матке может явиться причиной формирования его несостоятельности, проявляющейся образованием дефекта в виде ниши треугольной формы со стороны полости матки. Однако у некоторых больных картина ниши может выявляться при трансвагинальном сканировании в отсутствие клинических признаков воспалительного процесса в матке.

Как показали результаты эхографической биометрии матки, большие размеры (длина, ширина) и субинволюция наиболее характерны для эндометрита, развивающегося на фоне некроза остатков децидуальной ткани и сгустков крови (80 % наблюдений), а также при задержке плацентарной ткани (90 % наблюдений). При «чистой» форме базального эндометрита большие размеры и субинволюция матки непатогномоничны в 1-е сутки заболевания (см. рис. 33). Однако с увеличением длительности воспалительного процесса у 20 % рожениц на-

блюдается задержка обратного развития матки. Следует отметить, что характерный признак субинволюции матки — низкий тонус миометрия, который в первые дни после родоразрешения проявляется отклонением матки кзади, а после 7-х суток — отсутствием физиологического положения *anteflexio versio*.

Патогенетически воспалительный процесс матки после кесарева сечения начинается с первичного инфицирования шва, поэтому в случае развития его частичной несостоятельности при ультразвуковом исследовании визуализируются выраженная инфильтрация передней стенки нижнего сегмента матки, нередко газообразование в области шва, усиление эхогенности и слияние отдельных отражений шовного материала в сплошные гиперэхогенные линии с неровными и нечеткими контурами, скопление большого количества структур повышенной эхогенности в области шва со стороны полости матки [Красин Б.А. и др., 1985; Никонов А.П., Анкирская А.С., 1991; Стрижаков А.Н. и др., 1996; Баев О.Р. и др., 1997]. В отдельных наблюдениях визуализируется дефект ткани в виде ниши со стороны полости матки [Маресва Л.С. и др., 1992].

Следует отметить, что в этих наблюдениях толщина миометрия в области шва соответствует норме и глубина ниши не превышает  $\frac{1}{4}$  общей толщины стенки матки. В то же время более глубокие ниши, как правило, сочетаются с клиническими проявлениями эндометрита и свидетельствуют о частичной несостоятельности шва на матке. При трансвагинальной эхографии иногда обнаруживают, что ниша занимает более  $\frac{2}{3}$  толщины шва. В этих случаях следует констатировать полную несостоятельность шва, что подтверждается во время выполнения экстирпации матки (рис. 32).

Несомненную ценность имеет ультразвуковое исследование для оценки состояния раны передней брюшной

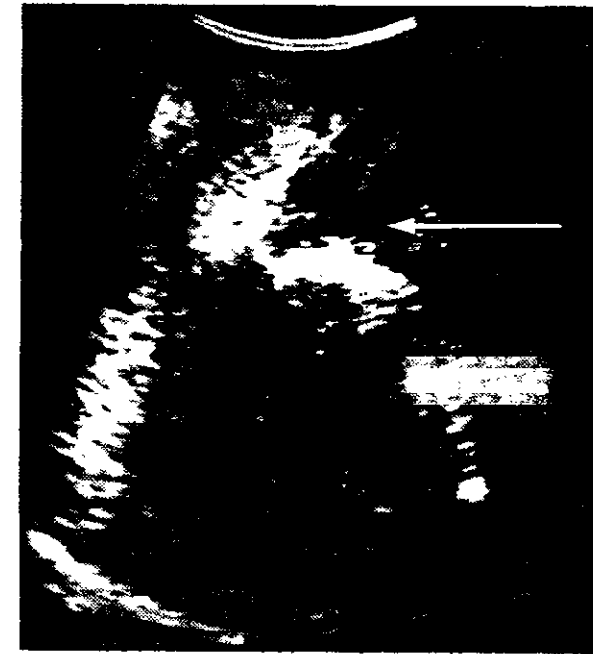

Рис. 32. Эхограмма матки (трансвагинальное сканирование).

Полная несостоятельность шва на матке (9-е сутки после кесарева сечения). Ниша со стороны полости матки достигает верхней четверти миометрия (обозначено стрелкой); дистальная часть шва истончена, проксимальная — с выраженными воспалительными изменениями; отражения шовного материала сливаются в сплошную гиперэхогенную полосу; под пузырьно-маточной складкой признаки абсцесса — образование с повышенной эхогенностью.

стенки после абдоминального родоразрешения. Повышенная локальная эхоплотность характерна для инфильтрации тканей. Гематомы идентифицируют в виде образований анэхогенной или смешанной структуры (при частичной организации их), расположенных в про-

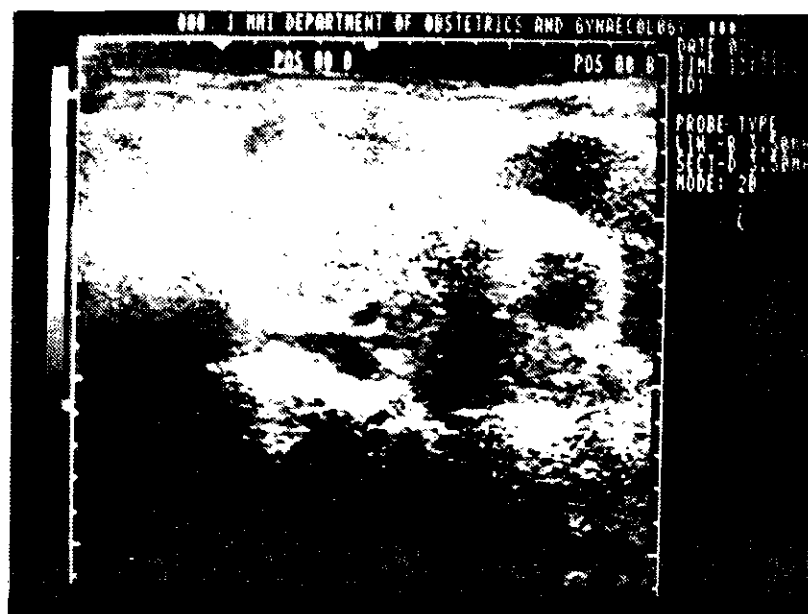


Рис. 33. Эхограмма матки (продольное сканирование). Под пузырьно-маточной складкой определяется гипозоногенное образование (гематома).

екции шва на матке под пузырьно-маточной складкой (рис. 33) или в толще передней брюшной стенки.

Форма гематом чаще округлая, вытянутая форма характерна для подкожных гематом [Рыбалка А.Н., 1991; Стрижаков А.Н. и др., 1996; Faustin D. et al., 1985; Bergstrom S., Limombo A., 1992]. Подапоневротические гематомы в большинстве наблюдений имеют неправильную вытянутую форму (из-за плотности соединительнотканного апоневроза).

Всем роженицам с эндометритом как с диагностической, так и с лечебной целью показана гистероскопия [Никонов А.П. и др., 1991; Мареева Л.С. и др., 1992;

Стрижаков А.Н. и др., 1991, 1996]. Эндоскопическое исследование проводят по общепринятой методике без расширения канала шейки матки. Поскольку данное исследование часто сопровождается вакуум-аспирацией содержимого полости матки или диагностическим кюретажем, целесообразно использовать общее обезболивание с применением внутривенно вводимых препаратов короткого действия. Для промывания полости матки и увеличения ее объема используют раствор метилурацила. С целью расширения полости матки можно также применять изотонический раствор натрия хлорида, добавляя к нему 10–20 мл 1 % раствора диоксидина или 0,5 % раствора метронидазола. Заброс жидкой среды в брюшную полость через маточные трубы исключается, так как внутриматочное давление при данном исследовании не превышает 150 мм вод.ст. (давление, необходимое для такого поступления).

При нормальном течении послеродового периода на 4–5-е сутки в полости матки содержится небольшое количество лохий и мелких сгустков крови, свободно лежащих или пристеночно расположенных, темно-фиолетового цвета, с белесоватым налетом фибрина. Регенерирующий эндометрий имеет вид ровной ткани бледно-розового цвета с просвечивающимися мелкими сосудами [Баев О.Р. и др., 1997].

Проведенные в нашей клинике эндоскопические исследования послеродовой матки у больных с эндометритом позволили установить, что шов на матке визуализировался в виде валика шириной 1–1,5 см и длиной около 6–8 см (в зависимости от дня послеродового периода) [Стрижаков А.Н. и др., 1991, 1996]. Эндоскопические характеристики шва на матке различались в зависимости от методики восстановления ее рассеченной стенки, о чем сообщают также другие исследователи [Никонов А.П. и др., 1991; Мареева Л.С. и др., 1992].

При ушивании матки непрерывным мышечно-слизистым вворачивающимся швом (скорняжным, по Шмидену) участок ее передней стенки в области шва был покрыт тонким слоем фибрина. Использование двухслойной техники восстановления стенки матки приводило к тому, что эта область передней стенки вдавалась (выпячивалась) в полость матки, ограничивая ее просвет. Результаты эхографических исследований, проведенных нами, подтвердили наличие сужения полости матки в области нижнего сегмента. В отсутствие вовлечения в воспалительный процесс шва на матке область нижнего сегмента практически не имела отличительных эндоскопических характеристик. В области шва на матке при восстановлении ее разреза отдельными кетгутowymi швами (по Ельцову-Стрелкову) были видны выраженные фибриновые наложения и нередко кетгутые нити, свободно свисающие в просвет полости матки.

При частичной несостоятельности шва на матке эндоскопически в области нижнего сегмента определяли большое количество прорезавшихся кетгутowych нитей с выраженными фибринозно-гнойными наложениями. После их удаления в области швов выявляли частичное расхождение краев раны синюшно-багрового цвета с некротическими серыми участками, кровоточащими сосудами, вялыми грануляциями [Никонов А.П. и др., 1991; Стрижаков А.Н. и др., 1996]. При ушивании матки отдельными швами с завязыванием узлов в просвет ее полости (по Ельцову-Стрелкову) наблюдались выгнаивание и отторжение первого ряда швов. Реже это отмечается при восстановлении рассеченной стенки матки непрерывными мышечно-слизистыми швами.

При гистероскопии у родильниц с воспалительным процессом в матке, развившимся на фоне задержки остатков децидуальной оболочки, выявляли расширение полости матки, большое количество мутных лохий; от-

мечались очаговая или диффузная гиперемия слизистой оболочки, легко кровоточащие сосуды, фибриновые наложения, визуализировались сгустки крови с тусклым налетом фибрина и гноя. Некротически измененную децидуальную ткань определяли в виде рельефно выступающих над окружающей слизистой оболочкой синюшно-багровых или темно-серых бахромчатых участков, занимающих значительную часть полости матки. Результаты гистологического исследования содержимого полости матки подтвердили наличие пластов децидуальной ткани с явлениями некроза и некробиоза и обильной очагово-диффузной инфильтрацией стромы полиморфно-ядерными лейкоцитами. Выявление в области плацентарной площадки четко контурирующейся багрово-фиолетовой губчатой ткани, плотно прилегающей к стенке матки с выраженными фибриновыми наложениями, свидетельствует о задержке дольки плаценты, что было подтверждено результатами морфологического исследования.

Эндоскопическая картина гематометры характеризуется наличием расширенной полости матки, крупных сгустков крови темно-фиолетового цвета, плотно прилегающих к стенке матки. На участках, свободных от сгустков крови, определяется желто-оранжевый или розовый эндометрий. Необходимо подчеркнуть, что из-за плотного прикрепления сгустков крови к стенкам матки только промывание ее полости не приводило к удалению сгустков, а требовалось применение вакуум-аспирации.

При гистероскопии у больных с «чистой» формой эндометрита выявляют незначительное расширение полости матки и отсутствие децидуальной и плацентарной ткани. Визуализируется отечная слизистая оболочка с выраженной тотальной гиперемией, очаговыми кровоизлияниями и кровоточащими сосудами, густым нале-



том гноя или фибриновыми наложениями и мелкими сгустками крови.

А.П. Никонов и соавт. (1991) для диагностики эндометрита и контроля за эффективностью проводимой терапии рекомендуют определять рН,  $P_{CO_2}$  и  $P_{O_2}$  лохий. Результаты проведенных исследований свидетельствуют, что эти показатели у здоровых родильниц стабильны в течение всего послеродового периода. При легкой форме эндометрита выявлено снижение рН и  $P_{O_2}$  и повышение  $P_{CO_2}$ ; при тяжелой форме заболевания эти изменения наиболее выражены (табл. 19).

Т а б л и ц а 19. Кислотно-основное состояние и парциальное давление газов лохий у здоровых родильниц и при эндометрите [Никонов А.П. и др., 1991]

| Показатель             | Здоровые родильницы | Легкие формы эндометрита | Тяжелые формы эндометрита |
|------------------------|---------------------|--------------------------|---------------------------|
| рН                     | 7,39±0,02           | 7,16±0,05*               | 6,99±0,06***              |
| $P_{CO_2}$ , мм рт.ст. | 25,1±1,8            | 39,8±3,6*                | 64,5±11,1***              |
| $P_{O_2}$ , мм рт.ст.  | 119,6±5,6           | 81,8±8,6*                | 16,3±6,8**                |

\* $p < 0,001$ .

\*\* $p < 0,01$ .

\*\*\* $p < 0,05$ .

При бактериологическом исследовании у родильниц с тяжелой формой послеродового эндометрита выявлено также увеличение степени колонизации микроорганизмов (до  $10^6$ — $10^9$  КОЕ/мл) и превалирование анаэробного компонента (бактероиды, пептококки, пептострептококки).

Минимальное значение рН и  $P_{O_2}$  и максимальное  $P_{CO_2}$  отмечено в разгар заболевания. Резкое снижение  $P_{O_2}$ , установленное на 5-е сутки послеоперационного пе-

риода, предшествовало клиническим проявлениям эндометрита.

На основании полученных данных авторы сделали заключение, что по мере развития воспалительного процесса, уменьшения  $P_{O_2}$  и повышения  $P_{CO_2}$  в полости матки создаются благоприятные условия для развития анаэробной микрофлоры. Под действием проводимой терапии рН и  $P_{O_2}$  повышались, а  $P_{CO_2}$  снижалось.

Проведенные исследования позволили авторам сделать вывод, что в комплекс диагностических методов, используемых для выявления послеродового эндометрита, целесообразно включать определение рН,  $P_{CO_2}$  и  $P_{O_2}$  лохий. Данная методика также может быть использована для контроля за эффективностью проводимой терапии. Изложенное выше позволяет рекомендовать эту методику для применения в широкой практике.

При нормальном течении пуэрперального периода в полости матки всегда присутствуют нежизнеспособные ткани. Продукты их деструкции участвуют в эндогенной интоксикации при гнойно-воспалительных осложнениях различной локализации [Куликов Н.Н., 1991; Шуркалин Б.К. и др., 1993; Larsen B., 1988].

Детальную клиническую оценку продуктов деструкции тканей у родильниц с послеродовым эндометритом в целях совершенствования диагностики, эффективности комплексной терапии и прогноза заболевания представили в своих работах В.А. Бурлев и соавт. (1996), Е.Н. Коноводова (1996). Для этого авторы в крови и лохиях определяли содержание среднемолекулярных пептидов, кислоторастворимой фракции нуклеиновых кислот и активных продуктов, взаимодействующих с тиобарбитуровой кислотой у женщин после самопроизвольных родов и кесарева сечения. Исследователями было отмечено постепенное увеличение содержания в крови и лохиях продуктов деструкции тканей до 4-х

суток с последующим постепенным их снижением при неосложненном течении послеродового периода при самопроизвольных родах. После кесарева сечения концентрация этих продуктов достоверно выше и достигает максимума на 6-е сутки. При развитии эндометрита после самопроизвольных родов и кесарева сечения уровень продуктов деструкции тканей в крови и лохиях повышается в 1,5—2 раза, при этом авторами была установлена прямая корреляционная связь между тяжестью течения эндометрита и концентрацией определяемых биохимических параметров. Авторы пришли к заключению, что увеличение показателей продуктов деструкции тканей выше верхней границы доверительного интервала нормы указывает на необходимость проведения хирургического лечения (вакуум-аспирация или выскабливание стенок полости матки) в комплексной терапии послеродового эндометрита. Проведенные исследования установили высокую диагностическую ценность данного метода (88—91 %). Авторы делают вывод, что определение указанных выше биохимических параметров следует использовать как дополнительный тест в комплексной диагностике эндометрита и оценке эффективности проводимой терапии.

Комплекс лечебных мероприятий при послеродовом эндометрите включает общее и местное воздействие. Методы общего воздействия на организм роженицы базируются на системном введении антибактериальных препаратов, проведении инфузионно-трансфузионной терапии, применении тономоторных и противовоспалительных средств, антиагрегантов и препаратов для коррекции иммунодефицита.

Системное введение антибиотиков осуществляют с обязательным учетом чувствительности микрофлоры к используемым препаратам. Выбор конкретного препарата основывается на результатах бактериологичес-

кого исследования отделяемого из канала шейки матки, проведенного до операции. В их отсутствие (в случае выполнения операции в экстренном порядке или недостаточном предоперационном обследовании) к моменту начала лечения препаратами выбора являются антибиотики широкого спектра действия: цефалоспорины II—III генерации, полусинтетические пенициллины в комбинации с ингибитором  $\beta$ -лактамаз: аугментин (амоксциллин с клавулановой кислотой), уназин (ампициллин с сульбактамом натрия); сочетание антибиотиков: линкомицин и гентамицин, клиндамицин и гентамицин. При тяжелом течении эндометрита для расширения спектра антибактериального действия и подавления роста анаэробной инфекции обязательно добавляют метронидазол. При выборе антибактериальных средств необходимо учитывать следующие соображения: не использовать препарат, ранее применявшийся с профилактической целью; антибиотик, выбранный для лечения эндометрита, должен иметь более широкий спектр действия по сравнению с «профилактическим».

Длительность антибактериальной терапии определяется динамикой заболевания, выявляемой по клиническим и лабораторным данным. Препараты вводят в основном внутривенно капельно. Отсутствие эффекта от применения данных антибиотиков в течение 24—72 ч (если не выявлены осумкованные гнойные полости) свидетельствует о резистентности микрофлоры к используемым препаратам и требует смены антибактериальных средств в соответствии с вновь полученными данными результатов посевов из цервикального канала, крови и раны передней брюшной стенки. Для профилактики кандидоза и дисбактериоза введение антибиотиков сочетают с введением противогрибковых препаратов: нистатин, леворин.

Необходимо подчеркнуть, что длительность применения и дозы антибактериальных препаратов должны быть адекватными, так как щадящая антибактериальная терапия является одной из основных причин рецидивирующего течения эндометрита с последующим развитием генерализованных форм послеродовой инфекции — перитонита и сепсиса [Серов В.Н. и др., 1989, 1997].

Инфузионно-трансфузионную терапию у больных с послеродовым эндометритом проводят с целью устранения гиповолемии, коррекции водно-электролитного обмена и нарушений коллоидно-осмотического состояния, проведения дезинтоксикации. При этом вводят низкомолекулярные декстраны (реополиглюкин) и плазмозаменители (желатиноль), дезинтоксикационные препараты (гемодез) и солевые растворы (базис-раствор, раствор Рингера), 5—10 % раствор глюкозы. Для восстановления транспортной и защитной функций крови, ликвидации микрососудистых нарушений и устранения гипопротсинемии у больных с тяжелыми формами гнойно-септических заболеваний необходимо введение 5—10 % раствора альбумина и свежезамороженной плазмы.

С целью коррекции реологических и коагуляционных нарушений, имеющих тромбофилический характер и нередко переходящих в хроническую форму ДВС-синдрома, целесообразно назначение дезагрегантов (курантил, трентал, ацетилсалициловая кислота, в тяжелых случаях — гепарин, который вводят под контролем гемостазиограммы).

При лечении больных с послеродовым эндометритом следует использовать нестероидные противовоспалительные препараты (индометацин, диклофенак-натрий, бутадиион, анальгин). Данные препараты тормозят образование простагландинов, что усиливает их влияние на основные проявления воспаления.

С целью коррекции иммунодефицита у больных с тяжелыми формами послеоперационных инфекционных осложнений применяют лизоцим, стимулятор клеточного иммунитета диуцифон, левамизол (декарис), тималин, лейкоинтерферон, а также средства пассивной иммунотерапии: гипериммунную стафилококковую плазму, стафилококковый анатоксин, полиглобулин из плазмы доноров, иммунизированных стафилококковым анатоксином, стафилококковый  $\gamma$ -глобулин, комплекс витаминов группы В.

Большое значение при лечении больных с эндометритом, развившимся после кесарева сечения, имеет местное внутриматочное воздействие. Основным методом местной терапии эндометрита, обусловленного задержкой в матке остатков последа, является активное хирургическое удаление их под контролем гистероскопии. При эндометрите, возникшем на фоне децидуального некроза, производят удаление тканей вакуум-аспирацией с последующим промыванием полости матки холодными растворами антисептиков. В случае обнаружения плацентарной ткани выполняют бережное выскабливание кюреткой.

Особого внимания заслуживают пациентки, у которых наблюдаются признаки частичной несостоятельности шва на матке и в клинической картине преобладают симптомы тяжелого эндометрита. Выявление во время гистероскопии свободно лежащих прорезавшихся нитей шовного материала является показанием к их удалению посредством промывания матки, вакуум-аспирации или с помощью инструментов, вводимых в операционный канал тубуса гистероскопа. При наличии ультразвуковых признаков «чистой» формы эндометрита проводят лаваж матки охлажденными (8—10 °С) растворами антисептиков в объеме 1200 мл (фурацилин, 0,9 % раствор натрия хлорида + 10—20 мл 1 % раствора диоксидина), а также метилурацила.

При «чистой» форме эндометрита или после удаления децидуальной ткани в полость матки ежедневно в течение 5—7 дней вводят 5—10 мл многокомпонентных лечебных мазей на гидрофильной основе («Диоксиколь», «Левомеколь»).

Ряд авторов сообщают об эффективности низкоинтенсивного лазерного излучения, используемого в комплексе лечебных мероприятий у больных с эндометритом, развившимся после кесарева сечения [Побединский Н.М. и др., 1992; Потапов М.Е., 1994]. При этом исследователи отмечают следующие благоприятные эффекты лазерного облучения: общестимулирующий, противовоспалительный, анальгетический и выраженный иммуностимулирующий (повышается концентрация IgG, что свидетельствует об активизации гуморального иммунитета). Кроме того, воздействие излучением гелий-неонового лазера способствует нормальной микроциркуляции, уменьшает внутриклеточный и интерстициальный отек тканей, активизирует в них обменные процессы, стимулирует местные факторы защиты (в том числе фагоцитарную активность), уменьшает патогенность отдельных штаммов микроорганизмов и расширяет спектр их чувствительности к антибиотикам.

В данных исследованиях воздействие излучением гелий-неонового лазера осуществляли с помощью вводимого в полость матки специального световода, при необходимости — под контролем ультразвукового исследования. В качестве источника излучения использовали лазерную установку «Лекарство-2» отечественного производства (выходная мощность 40—45 мВт, мощность излучения на выходе световода 20 мВт). Сеансы (в количестве 2—6) лазерной терапии проводили ежедневно 1 раз в сутки, продолжительность сеанса 5—10 мин.

Как результат проведения комплексной терапии эндометрита, развившегося после кесарева сечения, с при-

менением низкоинтенсивного лазерного излучения авторами установлены уменьшение длительности лихорадки, увеличение темпов инволюции матки и нормализация характера лохий, более быстрое повышение уровня гемоглобина и количества лимфоцитов, более низкие моноцитоз и СОЭ, меньшее количество палочкоядерных нейтрофилов в динамике. Кроме того, отмечено достоверное повышение уровня IgG и IgA. Процент высеваемости кишечной палочки у родильниц после лазерной терапии уменьшился в 10 раз, протей — в 7 раз (а у пациенток, леченных по общепринятой методике, — только в 4 раза). Синегнойная палочка и энтерококк высевались в 5 раз реже при использовании гелий-неонового лазера и только в 3 раза — при традиционном лечении. Отсутствие микроорганизмов в исследуемом материале после лечения эндометрита с использованием низкоинтенсивного лазерного излучения выявлено у 73 % пациенток (в контроле — лишь у 38 %). Лазерное излучение оказало влияние и на степень обсемененности исследуемого материала: после курса лазерной терапии она не превышала критический уровень 1000 КОЕ/мл, соответствующий низкой степени обсемененности. После обычного комплексного лечения обсемененность полости матки составила в среднем 5300 КОЕ/мл.

Полученные результаты позволили авторам сделать вывод о целесообразности использования низкоинтенсивного лазерного излучения в комплексной терапии и профилактике эндометрита, развившегося после кесарева сечения.

Эффективность комплекса лечебных воздействий общего и местного характера у больных с послеродовым эндометритом необходимо оценивать не позже чем через 7 сут. Улучшение общего состояния больных, увеличение темпов инволюции матки, нормальные клинико-лабораторные показатели и температура свидетельст-



вуют об эффективности проводимой терапии. Сохраняющаяся гектическая температура, отсутствие уменьшения размеров матки, признаки воспалительного процесса (по клинико-лабораторным показателям) указывают на неэффективность предпринятого лечения и необходимость хирургического удаления матки как источника инфекции. После экстирпации матки с трубами следует продолжить курс интенсивной инфузионно-трансфузионной и антибактериальной терапии.

Проведение общей и местной терапии способствует разрешению эндометрита к 10—14-м суткам [Зак И.Р. и др., 1988; Никонов А.П. и др., 1993; Гуртовой Б.Л. и др., 1995; Серов В.Н. и др., 1997]. Однако при наличии ряда неблагоприятных факторов (эндогенные очаги хронической инфекции, осложненное течение беременности и родов, осложнения при абдоминальном родоразрешении) гнойный воспалительный процесс в матке приобретает затяжное течение, что приводит к развитию генерализованных форм послеродовой инфекции [Буянова С.Н. и др., 1996; Краснопольский В.И. и др., 1997; Сенчакова Т.Н., 1997; Серов В.Н. и др., 1997]. Осложнения при кесаревом сечении обусловлены продолжительностью оперативного вмешательства более 1,5—2 ч, патологической кровопотерей, погрешностями при выполнении операции (типичный поперечный разрез нижнего сегмента матки, переходящий в разрыв на область ребра матки с ранением магистральных сосудов, переход разреза на шейку матки; чрезмерно частое наложение дополнительных гемостатических швов, приводящее к ишемизации матки, развитию местной тканевой гипоксии и ухудшению процессов репарации шва).

Генерализация послеродовой инфекции также в значительной мере связана с поздней диагностикой эндометрита и неоправданно длительным неэффективным консервативным лечением воспалительного процесса в

матке [Серов В.Н. и др., 1997]. Такими генерализованными формами послеродовой инфекции являются локальный или тотальный панметрит, некроз миометрия в области швов на матке с расхождением краев раны, гнойные tuboовариальные абсцессы, отграниченный перитонит, генитальные свищи, абсцессы в малом тазе, сепсис, септицемия [Буянова С.Н. и др., 1995, 1996; Сенчакова Т.Н., 1997].

Данные формы послеродовой инфекции С.Н. Буянова и Т.Н. Сенчакова объединили в понятие «отсроченные» осложнения кесарева сечения. Они провели обследование и комплексное лечение 54 женщин с данной патологией. У большинства из них выявлены ассоциации патогенной и условно-патогенной флоры. При ультразвуковом исследовании, кроме характерных признаков эндометрита, установлены и эхографические критерии, свойственные только больным с отсроченными осложнениями: неоднородность миометрия и дефект в виде ниши в области швов (несостоятельность шва), неоднородность миометрия передней или задней стенки матки (панметрит), деформация наружного или внутреннего контуров матки, абсцедирование миометрия. Результаты доплерометрического исследования свидетельствовали о выраженном снижении кровотока в дуговых артериях матки, на что указывали повышение СОД и ИР. По данным авторов, эндоскопическими критериями несостоятельности шва на матке являются: дефект шва в виде ниши, провисание лигатур шовного материала, пузырьки газа в области шва, признаки эндометрита.

Кроме общепринятой комплексной терапии эндометрита, при гистероскопии удаляли некротизировавшиеся ткани и остатки шовного материала, проводили активную аспирацию содержимого полости матки. Выздоровление отмечено у больных с частичной несостоя-

тельностью шва. Женщинам с гнойно-деструктивными изменениями нижнего сегмента матки в зоне швов с расхождением краев раны (локальный панметрит) авторы производили наложение вторичных швов на рану матки по разработанной ими методике. Больным, у которых выявлены признаки тотального панметрита и гнойные очаги в малом тазе и брюшной полости, было проведено радикальное хирургическое лечение — экстирпация матки с трубами, санация и активно-промывное дренирование брюшной полости и малого таза.

Комплексная терапия и адекватное хирургическое лечение обеспечили выздоровление всех больных с отсроченными осложнениями после кесарева сечения, а у 48 % женщин позволили сохранить генеративную функцию.

**Перитонит** — наиболее тяжелое и опасное для жизни женщины осложнение кесарева сечения. Частота его составляет 0,5—1 % и не имеет четкой тенденции к уменьшению [Старостина Т.А., 1979; Kirschhoff H., 1977]. Благодаря широкому применению комплекса профилактических и лечебных мероприятий, как медикаментозных, так и хирургических (усовершенствование методики восстановления рассеченной стенки матки), отдельные авторы добились значительного снижения частоты развития данного гнойно-септического осложнения до 0,5—0,2—0,08 % [Логутова Л.С., 1996; Серов В.Н. и др., 1997; Кулаков В.И., 1997]. В большинстве случаев источником инфекции является матка: хориоамнионит в родах, послеродовой эндометрит или несостоятельность шва на матке. В 55 % наблюдений причиной возникновения перитонита в послеродовом периоде является неполноценно восстановленный разрез на матке [Серов В.Н. и др., 1989]. По данным З.Д. Хаджиевой и М.А. Репиной (1995), у 98,2 % больных развитию перитонита предшествует метроэндометрит с формированием несостоятельности шва на матке.

Большинство ученых, изучавших перитонит, определяли данное заболевание как воспаление брюшины. И.В. Давыдовский (1961) указывал, что перитонит, почти как правило, не является самостоятельным заболеванием, т.е. нозологической единицей, а представляет собой осложнение разнообразных процессов в брюшной полости.

В патогенетическом аспекте перитонит является реакцией организма на воздействие патогенного агента на брюшину. Таковыми агентами являются условно-патогенные и патогенные микроорганизмы, поступающие в брюшную полость из матки (в частности, из несостоятельного шва на матке) и маточных труб. Инфект может проникнуть в брюшную полость также гематогенным и лимфогенным путем.

В зависимости от распространения воспалительного процесса по брюшине В.Д. Федоров (1974) выделяет следующие формы перитонита:

- Местный: отграниченный (воспалительный инфильтрат, абсцесс); неотграниченный (отграничивающие сращения отсутствуют, но процесс локализуется только в одном из карманов брюшины).
- Распространенный: диффузный (брюшина вовлечена в воспалительный процесс на значительном протяжении, но менее чем в двух этажах); разлитой (брюшина поражена более чем в двух этажах брюшной полости); общий (тотальное воспаление всего брюшного покрова органов и стенок брюшной полости).

Данные формы перитонита легко выявляют при чревосечении, труднее их распознать до операции. В связи с этим с точки зрения выбора тактики ведения больных целесообразно выделять местный перитонит (отграниченный), развивающийся после самопроизвольных ро-

дов, и распространенный (разлитой), возникающий после кесарева сечения [Кулаков В.И. и др., 1984; Серов В.Н. и др., 1989, 1997].

Патогенетической основой развития перитонита являются процессы интоксикации, возникающие в результате воздействия на организм бактериальных токсинов, тканевых протеаз и биогенных аминов, а также гиповолемиа, парез желудочно-кишечного тракта, потеря белков и выраженные электролитные расстройства [Серов В.Н. и др., 1989, 1997; Гостишев В.К., 1996]. Все эти изменения приводят к значительным нарушениям метаболических процессов в тканях, их распаду, катаболизму, оказывают патологическое воздействие на нервный аппарат кишечника и центральную нервную систему, миокард, печень, почки, что в свою очередь способствует дальнейшему угнетению обменных процессов в тканях, нарушению функции сердечно-сосудистой системы, деятельности аппарата дыхания, системы гемостаза. Развивающаяся вследствие этого циркуляторная гипоксия приводит к нарушению окислительно-восстановительных процессов с преобладанием анаэробной фазы и накоплением недоокисленных продуктов обмена веществ.

Результаты бактериологических исследований свидетельствуют, что у большинства больных с перитонитом микрофлора смешанная. При этом наибольшее значение имеют кишечная палочка, стафилококк, синегнойная палочка и вульгарный протей [Серов В.Н. и др., 1989, 1997; Краснополяский В.И. и др., 1997]. В наиболее тяжелых случаях перитонита выявляют аэробно-анаэробные ассоциации [Комаровская Т.П., 1984; Рухадзе Т.Г., 1984; Finedott M., 1980].

Течение акушерского перитонита, особенно развивающегося после кесарева сечения, нередко вялое, стертое, так как при абдоминальном родоразрешении отсутствуют

повреждения стенки кишки или других органов желудочно-кишечного тракта. Слабая выраженность клинических симптомов обусловлена также проводимой медикаментозной терапией с использованием высоких доз антибактериальных препаратов. Так, В.И. Краснополяский и соавт. (1997) сообщают о стертом клиническом течении акушерского перитонита у 40 % родильниц.

Согласно представлениям В.Н. Серова и соавт. (1984), возможны три варианта механизма инфицирования брюшной полости.

При первом варианте обсеменение брюшины происходит в ходе операции, выполняемой на фоне хорион-амнионита или при длительном безводном промежутке. Клинические симптомы воспалительного процесса брюшины появляются рано, уже на 1–2-е сутки после операции («ранний» перитонит), но шов на матке в этот период еще состоятельный.

Второй вариант инфицирования брюшины характеризуется развитием пареза кишечника, вследствие чего повышается проницаемость кишечной стенки для бактерий и их токсинов, которые проникают в брюшную полость.

При третьем, наиболее часто наблюдающемся, варианте инфицирование брюшной полости происходит вследствие несостоятельности шва на матке.

В настоящее время выделяют три фазы развития перитонита: реактивную, токсическую и терминальную [Симонян К.С., 1971; Кулаков В.И. и др., 1984; Серов В.Н. и др., 1989, 1997; Краснополяский В.И. и др., 1997]. При акушерском перитоните местные проявления нередко значительно менее выраженные, чем общие, поэтому реактивная фаза быстро переходит в фазу интоксикации.

Уже при «ранней» форме перитонита преобладают признаки интоксикации: психомоторное возбуждение,

слабость, жажда, сухость слизистых оболочек, тахикардия, повышение температуры тела до 37,5—38 °С. При осмотре отмечают выраженное в разной степени вздутие живота, который участвует в акте дыхания, умеренно болезненный в нижних отделах. Мышечный дефанс и перитонеальные симптомы выражены слабо. У больных выявляют большую болезненную матку, гнойвидные лохии с неприятным запахом.

При втором варианте инфицирования брюшной полости продолжает нарастать интоксикация. В клинической картине преобладают проявления пареза кишечника, признаки послеродового эндометрита отходят на второй план. Перерастяжение кишечных петель жидкостью и газами приводит к нарушению двигательной, секреторной, всасывательной функций кишки, расстройству промежуточного обмена и обезвоживанию. В связи с нарастанием паралитической секреции в просвет тонкой кишки поступают и там секвестрируются значительные объемы жидкости, содержащей большое количество белка и электролитов. Это приводит к повышению проницаемости стенки кишки для бактерий и токсинов, вместе с которыми в брюшную полость проникают продукты аутолиза кишечного содержимого, ферменты, кинины [Савчук Б.Д. и др., 1975; Савельев В.С. и др., 1976; Гостищев В.К., 1996].

Клиническая картина при этом характеризуется ухудшением общего состояния больной, тахикардией, нарастанием одышки, появлением цианоза. В симптоматике преобладают проявления пареза кишечника: тошнота, икота, рвота, выраженное вздутие живота, отсутствие перистальтики, кратковременный эффект от проведения стимулирующей терапии.

Местные симптомы наиболее выражены при третьей форме перитонита — развивающегося вследствие несостоятельности шва на матке. Состояние родильницы тя-

желое, отмечаются высокая лихорадка, тахикардия свыше 120 ударов в 1 мин, снижение артериального давления, вздутие живота, отсутствие перистальтики, тошнота, рвота, частый жидкий стул с резким запахом. На фоне выраженного пареза кишечника определяются четкие симптомы раздражения брюшины, локальная болезненность в нижних отделах живота. Вследствие проведения массивной антибактериальной и инфузионно-трансфузионной терапии клиническая картина может быть стертой; в этих случаях возврат симптомов помогает распознаванию перитонита [Серов В.Н. и др., 1989, 1997]. Вместе с тем неадекватная терапия перитонита, а также неблагоприятный преморбидный фон могут стать причиной развития септического (инфекционно-токсического) шока. При этом наблюдаются повышение температуры тела свыше 38 °С, артериальная гипотензия, признаки полиорганной недостаточности: олигурия, азотемия, гипербилирубинемия, гипопротейнемия, метаболический ацидоз, нарушение автоматизма и ритма сердца, ишемия миокарда, респираторный дистресс-синдром [Гельфанд Б.Р., 1986; Макацария А.Д., Добровольский В.И., 1986; Серов В.Н. и др., 1989, 1997; Краснопольский В.И. и др., 1997; Ellner I.I., 1983; Parker M.M. et al., 1983].

Изменения крови у больных с акушерским перитонитом характеризуются прогрессирующей анемией, лейкоцитозом со сдвигом лейкоцитарной формулы влево, увеличением количества юных и палочкоядерных клеток, уменьшением количества моноцитов и лимфоцитов и появлением токсической зернистости лейкоцитов [Кулаков В.И. и др., 1984]. Иммунологические сдвиги свидетельствуют о значительном угнетении иммунных механизмов инфекционной защиты: снижение концентрации комплемента, IgG, лимфоцитов, уменьшение способности последних к бласттрансформации и розет-



кообразованию [Дробков Л.З. и др., 1985; Краснопольский В.И. и др., 1997].

При акушерском перитоните развиваются также выраженные изменения гемостаза: подострая и острая формы ДВС-синдрома, проявляющиеся коагулопатией и тромбоцитопатией потребления [Серов В.Н., Макацария А.Д., 1987; Добров В.Н. и др., 1987]. Данное заболевание также сопровождается стрессовой реакцией коры надпочечников, о чем свидетельствуют повышенные экскреции 17-окси- и 17-кортикостероидов [Баскаков В.П. и др., 1985].

Кроме клинических методов диагностики акушерского перитонита, применяют инструментальные: обзорное рентгенологическое исследование брюшной полости, ультразвуковое сканирование, реже лапароскопия. При рентгенологическом исследовании брюшной полости выявляют перерастянутые петли кишечника, наполненные газом и жидкостью, и характерные горизонтальные уровни, свидетельствующие о парезе кишечника. Ультразвуковое сканирование органов малого таза и брюшной полости у родильниц с перитонитом позволяет обнаружить патологические изменения матки и шва на ее передней стенке (появление значительного количества газа и выраженной инфильтрации в области лигатур в нижнем сегменте матки, фибриновые наложения на стенках полости матки), а также появление свободной жидкости в брюшной полости, вздутие кишечника и отсутствие его перистальтики [Стыгар А.М. и др., 1989; Никонов А.П. и др., 1991].

В случае возникновения затруднений при дифференциальной диагностике можно провести лапароскопию [Смекуна А.Ф., 1988]. При этом в брюшной полости выявляют выпот (серозный или гнойный), раздутые петли кишечника с перерастянутой истонченной стенкой с инъецированными сосудами, фибриновые наложения

на париетальной и висцеральной брюшине, местные некротические изменения в области шва на матке, прикрытые сальником.

Тактика ведения больных с акушерским перитонитом, развившимся после кесарева сечения, зависит от формы заболевания, тяжести его течения и эффективности консервативной терапии [Серов В.Н. и др., 1989, 1997].

При «ранней» форме перитонита возможно проведение антибактериальной и интенсивной инфузионно-трансфузионной терапии. В случае отсутствия эффекта от лечения и ухудшения состояния больной необходимо выполнить оперативное вмешательство. При других формах перитонита осуществляют экстренное хирургическое лечение — экстирпацию матки с трубами и дренирование брюшной полости.

В стадии выраженной интоксикации необходимы интенсивная предоперационная подготовка в течение 2—4 ч посредством инфузии дезинтоксикационных, электролитных и белковых препаратов, насыщение организма больной современными высокоэффективными антибиотиками.

Релапаротомию выполняют, как правило, тем же разрезом, каким производили кесарево сечение. В ходе операции уточняют форму перитонита по характеру экссудата (серозный, фибриновый или гнойный) и распространенности поражения брюшины (ограниченный, диффузный или разлитой). При проведении экстирпации матки целесообразно вскрывать задний свод влагалища, так как при перитоните всегда отмечается выраженная инфильтрация предпузырной клетчатки. Удаление маточных труб обязательно, яичники удаляют только при их гнойном поражении (пиовар), что наблюдается редко. Обязательно проводят ревизию брюшной полости, тщательно осматривают петли кишечника,

особенно прилежащие к матке; спайки между петлями кишечника рассекают, фибриновые наложения удаляют с помощью салфеток. Во время осмотра латеральных каналов и поддиафрагмального пространства производят аспирацию экссудата. При выраженном парезе кишечника выполняют чрезназальную интубацию кишечника зондом типа зонда Эббета с проведением оливы до проsvста толстой кишки через илеоцекальный клапан (баугиниева заслонка). Кроме того, показана чрезанальная интубация толстой кишки до поперечной ободочной кишки или селезеночного угла толстой кишки. В настоящее время появились специальные зонды, с помощью которых можно проводить электростимуляцию перистальтики тонкой кишки.

Особенностью оперативного вмешательства при акушерском перитоните, развившемся после кесарева сечения, является обеспечение адекватного дренирования брюшной полости, которое осуществляют путем введения силиконовых трубок через дополнительные контрапертуры; с этой же целью влагалище оставляют открытым в брюшную полость, что обеспечивает достаточный отток воспалительного экссудата.

Перитонеальный диализ в ходе лечения акушерского перитонита применяют редко, по строгим показаниям — тотальном перитоните или выраженной интоксикации [Серов В.Н. и др., 1989, 1997; Краснопольский В.И. и др., 1997]. В.И. Краснопольский и соавт. сообщают о разработанной ими в МОНИИАГ методе принудительной аспирации экссудата из брюшной полости — аспирационно-промывном дренировании. С этой целью используют двухпросветные силиконовые дренажи диаметром 8—10 мм, а в качестве диализирующего препарата — 0,02 % водный раствор фурацилина.

В нашей клинике при комплексном лечении акушерского перитонита проводят пролонгированную после-

операционную лапароскопическую санацию, в ходе которой промывают брюшную полость растворами антисептиков, разъединяют спайки, вводят антибиотики и осуществляют визуальный контроль за процессами заживления в брюшной полости.

Наряду с хирургическим лечением перитонита необходима и общая терапия, цель которой — компенсация патофизиологических нарушений и борьба с инфекцией и интоксикацией [Серов В.Н. и др., 1989, 1997]. С этой целью проводят инфузионно-трансфузионную терапию методом управляемой гемодилюции с широким использованием средне- и низкомолекулярных декстранов и солевых растворов со сбалансированным ионным составом под мониторным контролем за коллоидно-осмотическим давлением. При этом используют реополиглокин, реомакродекс, гемодез, желатиноль, белковые препараты (альбумин), концентрированную плазму, базисраствор, растворы Дарроу, Рингера—Локка, лактосол, изотонический раствор натрия хлорида, 5 % раствор глюкозы, поляризующую смесь (глюкозо-калиевый раствор с инсулином), 4 % раствор натрия бикарбоната. Для устранения анемии, гипопротсинемии, стимуляции иммунитета целесообразно введение свежечитратных свежезаготовленных препаратов крови (эритроцитной массы). С целью улучшения гемодинамики назначают сердечные гликозиды, кортикостероиды, препараты АТФ, кокарбоксылазы, трентал. Для купирования ДВС-синдрома применяют гепарин по 25 000—30 000 ЕД/сут, никотиновую кислоту, эуфиллин. В комплекс лечебных мероприятий следует включать препараты — ингибиторы протеаз, тормозящие эстеразную активность эндогенных и экзогенных протеиназ: трасилол, контрикал, гордокс.

Стратегию антибактериальной терапии нужно разрабатывать с учетом того, что инфекция при перитоните

обусловлена различными микробными ассоциациями (включая аэробный и анаэробный компоненты). Исходя из этого одновременно применяют не менее двух видов антибиотиков: цефалоспорины и аминогликозиды, полусинтетические пенициллины в сочетании с аминогликозидами, препараты тетрациклинового ряда. К этим средствам обязательно добавляют метронидазол или его аналоги либо клиндамицин с линкомицином. При преобладании анаэробной флоры, выявленной при культурологическом посеве крови, целесообразно проводить гипербарическую оксигенацию. Длительность антибактериальной терапии определяют с учетом динамики заболевания, общего состояния больной, нормализации основных показателей: морфологии крови, биохимических показателей, состава мочи, кислотно-основного состояния крови, параметров гемостаза и т.д. Продолжительное введение антибиотиков может привести к дисбактериозу, поэтому возникает необходимость в назначении, кроме общепринятых противогрибковых препаратов — нистатина или леворина, таких средств, как бифидумбактерин, колибактерин, бактисубтил, хилак-форте.

В послеоперационном периоде осуществляют стимуляцию кишечника прозеринном, убретидом, церукалом, инфузии глюкозо-калиевой смеси, по показаниям вводят назогастральный зонд. Применяют также препараты, предназначенные для проведения иммуномодулирующей, десенсибилизирующей и симптоматической терапии. В ряде случаев целесообразно выполнить плазмаферез, гемосорбцию [Шуркалин Б.К., 1993; Афанасьев А.А., 1995] и ультрафиолетовое облучение крови [Логутова Л.С., 1996].

## Глава 4

### МОРФОЛОГИЧЕСКАЯ ХАРАКТЕРИСТИКА ЗАЖИВЛЕНИЯ РАССЕЧЕННОЙ СТЕНКИ МАТКИ

Полноценное заживление рассеченной стенки матки является основной проблемой повторного кесарева сечения [Краснопольский В.И., 1987; Кулавский В.А., Афанасьев А.А., 1987; Серов В.Н. и др., 1989, 1997; Стрижаков А.Н. и др., 1991, 1997; Кулаков В.И. и др., 1994; Kiss D. et al., 1978; Flamm B.L. et al., 1985, 1994; Cowan R.K. et al., 1994]. Наличие состоятельного поперечного рубца на матке (что морфологически соответствует практически нормальному состоянию миометрия нижнего сегмента) обуславливает значительное уменьшение частоты развития акушерских и перинатальных осложнений. Полноценное заживление нижнего сегмента матки у женщин, перенесших кесарево сечение, способствует значительному улучшению исходов беременности для матери и плода; при удовлетворительном состоянии нижнего сегмента гораздо реже отмечаются угроза прерывания беременности, аномалии прикрепления плаценты, неправильные положения и тазовые предлежания плода; хроническая гипоксия и гипотрофия плода [Афанасьев А.А., 1987; Пасынков М.А., 1989; Погорслова А.Б., 1989; Стрижаков А.Н., Лебедев В.А., 1991]. Состоятельный рубец на матке — одно из главных условий консервативного ведения родов у строго отобранной группы женщин, перенесших кесарево сечение и реконструктивно-пластические опера-

ции на матке, что представляет собой один из резервов снижения частоты абдоминального родоразрешения [Алипов В.И., Абрамченко В.В., 1988; Кулаков В.И. и др., 1989; Стрижова Н.В., 1989; Стрижаков А.Н. и др., 1991; Краснопольский В.И. и др., 1997; Finley B.E, Gibbs C.E., 1986; Flamm B.L. et al., 1988; Hueston W.J., Rudy M., 1994; Williams M., Luthy D.A., 1995]. В связи с этим особенностям заживления рассеченной стенки матки уделяют должное внимание как акушеры-гинекологи, так и клинические патологи.

В работах многих авторов было убедительно показано, что на характер заживления рассеченной стенки матки влияет большое число факторов: состояние организма беременной перед родами, характер микрофлоры генитального тракта, длительный безводный промежуток, локализация разреза на матке и методика его ушивания, использованный шовный материал, продолжительность оперативного вмешательства, выполнение операции недостаточно опытными специалистами, степень кровопотери и адекватность ее восполнения, проведенная в послеоперационном периоде инфузионно-трансфузионная и профилактическая антибактериальная терапия, послеоперационные гнойно-септические заболевания [Тюрина Н.И., 1963; Сидоров А.С., 1968; Кулаков В.И. и др., 1989; Серов В.Н. и др., 1989, 1997; Стрижаков А.Н. и др., 1991, 1996, 1997; Краснопольский В.И. и др., 1997; Kiss D. et al., 1978; Klug P.W. et al., 1986; Ayers J.W.T., Morley G., 1987; Stark M., 1991, 1995]. Некоторые акушерские осложнения и экстрагенитальные заболевания (тяжелые формы гестозов, предлежание и преждевременная отслойка нормально расположенной плаценты, ожирение, анемия, хронические инфекции) приводят к развитию вторичного иммунодефицита, в условиях которого происходит неполноценная репарация рассеченной стенки матки.

Способность миометрия к регенерации была установлена еще в начале XX века. При изучении характера восстановительного процесса в матке после миомэтомии, резекции двурогой матки, перфорации ее и кесарева сечения было показано, что заживление рассеченной стенки матки может происходить путем как субституции (неполноценная регенерация), так и реституции (полноценная) [Williams J., 1917]. При последнем виде заживления рубец в месте повреждения не выявляется. В дальнейшем как в эксперименте, так и в клинических наблюдениях установлено наличие митозов в регенерирующем миометрии [Walsh L., Leob L., 1917; Berry F., 1920; Allen E. et al., 1937; Crendall W., 1938]. Наибольшее количество митозов обнаруживали на 5-е сутки после повреждения. Гладкомышечные клетки не только делились путем митоза, но и мигрировали в область повреждения, вытесняя фиброзную ткань.

В настоящее время установлено, что источником физиологического обновления гладкомышечных клеток являются сами дифференцированные миоциты, способные синтезировать белки коллагеновых и эластических волокон и межклеточное вещество [Саркисов Д.С., 1976, 1987; Кауфман О.Я., 1987]. Гладкомышечные клетки являются также секреторными, они синтезируют и выделяют в межклеточное вещество гликозаминогликаны. Рост миоцитов проявляется в виде репаративной регенерации или компенсаторной гипертрофии. По определению Д.С.Саркисова (1970), регенерация — это процесс обновления структурных элементов организма и восстановления их количества после повреждения, направленный на сохранение необходимого уровня функциональной активности.

Результаты экспериментальных исследований показывают, что в месте разреза тела матки (корпоральный рубец) через 1 сут происходит слипание краев раны за



счет фрагментов коллагеновых пучков, нитей фибрина, содержащих эритроциты, лейкоциты, лаброциты (тучные клетки), макрофаги, полибласты [Кадилов Е.В., Стринская Л.А., 1975]. В начале регенерации миометрия происходит размножение миоцитов и новообразование лимфатических и кровеносных сосудов. В стенках последних на 5—7-е сутки появляются эластические волокна, а фибробласты начинают продуцировать коллаген. К 20-му дню завершается врастание миоцитов в поврежденную область и восстанавливается аргирофильный каркас миометрия.

Большинство исследователей, подвергавших морфологическому исследованию иссеченные рубцы матки после корпорального кесарева сечения, сообщают о невысокой частоте их полноценности — 34—54 % [Покровский В.А., Рабинович В.С., 1930; Беляев И.Т., 1958; Кулик О.П., 1960; Слепых А.С., 1968; Орловская Г.В., 1969; Poidevin L.O.S., 1959]. При этом в гистологических препаратах среди участков миометрия нормального строения обнаруживали выраженные разрастания гиалинизированной ткани, среди которых располагались пласты атрофированных мышечных волокон. Отмечена также выраженная дезорганизация соединительной ткани: очаговый отек и разволокнение ее, особенно вокруг сосудов, отек сосудистой стенки, ее значительный очаговый склероз и деформация. Проведенные гистохимические исследования подтверждали прогрессирующий склероз соединительной ткани. Склеротические процессы выявляли также в прилежащих к рубцу тканях [Родкина Р.А., Утков Б.А., 1979]. Врастание элементов хориона в ткань рубца приводит к выраженным некробиотическим изменениям вокруг хориальных ворсин, вплоть до очагов фибриноидного некроза [Козаченко В.П., 1979; Репина М.А., 1984; Слепых А.С., 1986].

При осложненном течении послеоперационного периода существенно ухудшается заживление рассеченной стенки матки [Тюрина Н.И., 1963; Афанасьев А.А., 1987; Стрижаков А.Н., Лебедев В.А., 1991; Poidevin L.O.S., 1959; Kleibl H.P. et al., 1975; Flamm B.L. et al., 1988; Field Ch.S., 1988]. При этом отмечается замещение гладкомышечных клеток пучками грубой волокнистой соединительной, нередко гиалинизированной ткани. В миоцитах выявляются признаки дистрофии. Установлены выраженные изменения сосудистой системы на участках бывшего повреждения миометрия: новообразованные кровеносные сосуды мелкого калибра с тонкими ломкими стенками (нередко отмечались экстравазаты). Эластические волокна обнаруживали в небольшом количестве, нередко они были фрагментированными. В наиболее тяжелых случаях в месте бывшего повреждения передней стенки матки обнаруживали соединительно-тканную пластинку, состоящую из грубой волокнистой соединительной ткани с коллагеновыми волокнами, кровеносные сосуды и миоциты на данном участке отсутствовали.

В работах ряда исследователей установлено, что в отдаленном послеоперационном периоде в корпоральном рубце прогрессируют склеротические процессы: мукоидное набухание, фибриноидные изменения и гиалиноз соединительной ткани и сосудов, деструкция и распад коллагеновых волокон на белковую и полисахаридную составные части [Сперанская Е.М., 1963; Слепых А.С., 1968; Козаченко В.П., 1979; Родкина Р.А., Утков Б.А., 1979; Репина М.А., 1984]. Вследствие этого врастающие в рубец мышечные волокна с течением времени подвергаются атрофии, т.е. происходит демускуляризация корпорального рубца. Все это свидетельствует о прогрессирующей неполноценности заживления данного разреза матки.

Результаты ряда исследований, в том числе выполненных в последние годы, свидетельствуют, что заживление стенки матки, поперечно рассеченной в нижнем сегменте, имеет более благоприятный исход, чем при корпоральном разрезе [Кишинер И.М., 1960; Козаченко В.П., 1979; Репина М.А., 1984; Слепых А.С., 1986; Погорелова А.Б., Железнов Б.И., 1990; Стрижаков А.Н. и др., 1991; Kiss D. et al., 1978; Morris A., 1995]. Такому заживлению способствуют следующие факторы: рассечение передней стенки матки в нижнем сегменте производят в малососудистой зоне, параллельно мышечным волокнам; прикрепление плаценты и соответственно хориальная инвазия здесь происходят значительно реже, чем в области тела матки.

В этих работах было показано, что поперечный рубец в нижнем сегменте матки характеризуется большей функциональной полноценностью. При гистологическом исследовании тканей из области поперечного разреза были установлены менее выраженные патологические изменения, чем при корпоральном. В.П. Козаченко (1979) и А.С. Слепых (1986) сообщают, что в поперечном рубце отсутствовали явления склероза и деформации сосудов, не встречались некротические изменения тканей самого рубца и элементы хориона.

Вместе с тем критерии полноценного заживления нижнего сегмента матки и несостоятельности поперечного рубца, приводимые разными авторами, далеко не бесспорны и должны быть уточнены [Козаченко В.П., 1979; Ракуть В.С., Введенский В.В., 1988; Погорелова А.Б., 1990; Kiss D. et al., 1978; Michaels W.H. et al., 1988]. Вследствие этого сообщаемые в современной литературе данные о несостоятельности поперечного рубца в нижнем сегменте матки имеют большой разброс частоты — от 4,7 до 55,4 %. Такими интраоперационными критериями исследователи считают четко определяе-

мый слой миометрия и превалирование мышечной ткани над соединительной. Отдельные авторы [Мордухович А.С., Погорелова А.Б., 1988; Погорелова А.Б., 1990], основываясь на результатах электрофизиологического исследования матки и патоморфологического изучения ткани, иссеченной из зоны предыдущего разреза, делают вывод о состоятельности органа в целом.

Следует уточнить, что клиницисты и морфологи вкладывают разный смысл в понятие «рубец на матке». В клиническом аспекте этим термином обозначают ситуацию, которая возникает у женщин после кесарева сечения или реконструктивно-пластических операций независимо от характера заживления рассеченной стенки матки, так как физикально и инструментально полноценность заживления можно оценить лишь с определенной долей вероятности.

В исследованиях ряда авторов [Кауфман О.Я., 1987; Ракуть В.С., Введенский В.В., 1988; Погорелова А.Б., 1990; Краснопольский В.И. и др., 1997; Williams J., 1917; Scrandall W., 1938; Kiss D. et al., 1978], а также в наших работах [Стрижаков А.Н. и др., 1991; Железнов Б.И., Лебедев В.А., 1996] было убедительно показано, что заживление поперечного разреза в нижнем сегменте матки может происходить в виде полной (реституции) и неполной (субституции) регенерации. Именно при последнем варианте репарации рассеченной стенки матки речь может идти о наличии морфологического понятия «рубец на матке», т.е. в случае гистологического обнаружения выраженного разрастания гиалинизированной или фиброзной ткани. В связи с этим при изложении собственных результатов клинко-морфологической оценки нижнего сегмента матки мы сочли целесообразным использовать термин «зона предыдущего разреза» на матке, который лишь свидетельствует о факте рассечения стенки матки в ходе выполнения

кесарева сечения без указания характера ее заживления.

Для уточнения особенностей заживления поперечно рассеченной стенки нижнего сегмента матки и разработки интраоперационных критериев полноценности и несостоятельности данного рубца в нашей клинике было обследовано 216 беременных, в анамнезе которых было кесарево сечение. Средний возраст обследованных составил  $30,3 \pm 0,33$  года (от 19 до 40 лет). Абдоминальное родоразрешение поперечным разрезом в нижнем сегменте матки было проведено от 1 года до 12 лет назад (в среднем  $4,2 \pm 0,18$  года). У 13 беременных в анамнезе было двое и более оперативных родов.

Основными показаниями к выполнению предыдущего кесарева сечения были клинически узкий таз (у 20,9 %), аномалии родовой деятельности (у 19,6 %), неправильные положения и тазовые предлежания плода (у 15,3 %), тяжелые формы гестозов (у 11,2 %), предлежания плаценты (у 4,2 %), преждевременная отслойка ее (у 12,6 %), отягощенный акушерско-гинекологический анамнез в сочетании с возрастом первородящих более 30 лет (у 3,4 %). Осложнения в послеоперационном периоде (эндометрит, нагноение и расхождение шва на передней брюшной стенке) выявлены у 30,1 % женщин.

Состояние зоны предыдущего разреза на матке мы определяли клинически (пальпация нижнего сегмента матки) с учетом анамнестических данных, при ультразвуковом исследовании (приборами «Aloka SSD-630», «Microimager-1000»), визуально в ходе выполнения повторного кесарева сечения и при морфологическом изучении ткани, полученной при биопсии области предыдущего разреза на матке.

Гистологическое изучение структурных особенностей миометрия в зоне предыдущего разреза матки произво-

дили при окраске срезов гематоксилином и эозином и по Ван-Гизону. С целью выявления функционального состояния исследуемой ткани использовали гистохимические и люминесцентно-гистологические методики, позволяющие производить качественное определение содержания гликогена, гликозаминогликанов (ГАГ), кислых гликозаминогликуронгликанов (КГАГГ) и РНК. Для этого применяли соответственно ШИК-реакцию с предварительной обработкой части срезов амилазой, окраску альциановым синим, люминесцентно-гистологическое исследование депарафинированных срезов, обработанных акридиновым оранжевым в разведении 1:20 000 с рН 6,0. Биопсию миометрия в зоне ранее произведенного разреза выполняли в ходе повторного кесарева сечения, при этом кусочки мышечной ткани вырезали из верхнего и нижнего краев разреза, центрального и латерального участков этой зоны. После биопсии кусочки миометрия фиксировали в 10 % растворе нейтрального формалина, а затем окрашивали.

Из 216 обследованных нами беременных у 184 родоразрешение осуществляли путем повторного кесарева сечения. Основными показаниями к повторному абдоминальному родоразрешению были наличие «рубца» на матке у женщин старше 30 лет с большим перерывом между родами, осложненным течением первой операции кесарева сечения, отсутствием готовности шейки матки к родам; несостоятельность рубца на матке, анатомически узкий таз, неправильные положения и тазовые предлежания плода и его большие размеры, многоплодная беременность, предлежание плаценты и преждевременная отслойка ее. У 9 женщин экстренно кесарево сечение было произведено в связи с осложнениями, возникшими в ходе их консервативного родоразрешения: дородовым излитием околоплодных вод; слабостью родовой деятельности, некорректируемой введением

утеротонических препаратов в течение 1 ч. Неполноценность поперечного рубца на матке была установлена клинически, эхографически и подтверждена при визуальном осмотре в ходе повторного абдоминального родоразрешения, а также результатами морфологического исследования ткани, биоптированной из зоны ранее произведенного разреза.

Все повторные элективные операции кесарева сечения выполняли в сроки, близкие к сроку родов (39—40 нед). Подавляющее большинство операций (92 %) произведено в плановом порядке. У 32 (14,8 %) женщин произошли успешные роды через естественные родовые пути.

Для интраоперационной оценки зоны предыдущего разреза на матке нами были использованы следующие показатели, определяемые визуально: толщина стенки нижнего сегмента по всей длине бывшего разреза, преобладание мышечной ткани (нормальный миометрий розового цвета) или соединительной (белесоватая ткань); наличие рубцовых или склеротических изменений (локальных или по всей длине исследуемой зоны); значительное (локальное или также по всей длине) истончение стенки нижнего сегмента, позволяющее четко определять подлежащую часть или околоплодные воды.

Клинически полноценной мы считали зону при наличии следующих интраоперационных данных: толщина нижнего сегмента по всей длине бывшего разреза не менее 4 мм, визуально четко определяемом преобладании мышечной ткани над соединительной. Подобная структура нижнего сегмента матки нами установлена у 127 женщин в ходе выполнения повторного кесарева сечения; у всех 32 родильниц после успешных самопроизвольных родов при контрольном ручном исследовании матки патологии не выявлено. Таким образом, полноценный нижний сегмент выявлен у 159 (73,6 %) из 216 обследованных.

У 57 (26,4 %) женщин в ходе интраоперационного осмотра установлено истончение стенки матки в нижнем сегменте (менее 3 мм), наличие рубцово-склеротических изменений по всей длине предыдущего разреза или локальных, значительное истончение нижнего сегмента, вследствие чего определялась подлежащая часть плода или околоплодные воды. Мы считаем, что наиболее значимым критерием несостоятельности поперечного рубца на матке является уменьшение толщины стенки матки в нижнем сегменте (менее 3 мм), поскольку в таком сегменте визуально сложно определить характер ткани (мышечная или соединительная) и тем более, какая ткань преобладает.

Результаты проведенных нами морфологических исследований показали, что при наличии полноценной зоны ранее произведенного разреза миометрий в данной области по своим структурным и функциональным особенностям был близок к нормальной мышечной ткани. Мышечные волокна были правильно расположены, в большинстве наблюдений отмечено отсутствие значительного разрастания соединительной ткани. Во всех случаях мышечный компонент значительно преобладал над соединительнотканым. Характер расположения сосудистой сети не был изменен. В ряде наблюдений отмечалась пролиферация клеток эндотелия, преимущественно мелких сосудов. Это свидетельствует о новообразовании сосудов, которое сопровождается вращением миоцитов в соединительную ткань и является характерным признаком полноценной регенерации миометрия.

Гипертрофия миоцитов, характерная для беременности, отмечена в  $\frac{1}{5}$  наблюдений (рис. 34). В 5 % случаев выявлена децидуоподобная реакция мышечной ткани, а в одном из них была выраженная децидуальная трансформация во внутреннем слое миометрия (рис. 35).






Рис. 34. Участок миометрия нижнего сегмента из зоны ранее произведенного разреза с гипертрофией миоцитов. Окраска гематоксилином и эозином.  $\times 100$ .




Рис. 35. Децидуобразная реакция в миометрии и стенке сосудов.

Окраска гематоксилином и эозином.  $\times 250$ .

Отек миометрия, преимущественно локальный или периваскулярный, наблюдался у 22,5 % обследованных. Очаги круглоклеточной инфильтрации, расположенные по ходу мелких новообразованных кровеносных сосудов, выявляли редко. Дистрофические изменения миоцитов (потеря типичных свойств клеток) были установлены только в 17,5 % наблюдений и лишь в одном — некроз мелких мышечных пучков. У  $\frac{1}{3}$  обследованных женщин в биоптированных тканях нами не обнаружено никаких патологических изменений.

Избыточное разрастание соединительной ткани выявлено только в половине наблюдений. По своему характеру эта ткань чаще была волокнистой (в 20 %), обычно соединительной (в 10 %) или с разрыхлением (в 7,5 %) и только в 12,5 % случаев определялась волокнистая гиалинизированная ткань, в основном в субсерозном слое миометрия, реже — в сосудистом (рис. 36). В отличие от этого волокнистую ткань без образования гиалина и соединительную обнаруживали в различных слоях мышцы матки. Необходимо отметить, что расположенный рядом с волокнистой гиалинизированной тканью миометрий нередко был с явлениями дистрофии или отека (рис. 37). В 12,5 % наблюдений развитие соединительной ткани сопровождалось ее отеком.

В большинстве наблюдений при исследовании полноценной зоны предыдущего разреза нами не выявлены выраженные сосудистые нарушения. Так, расстройства кровообращения, носящие характер тромбоза, расширения сосудов, кровоизлияний, определены только в 15 % случаев, причем в некоторых из них они, возможно, были обусловлены операционной травмой. Однако в 20 % наблюдений установлена пролиферация клеток эндотелия (в основном мелких сосудов), свидетельство-

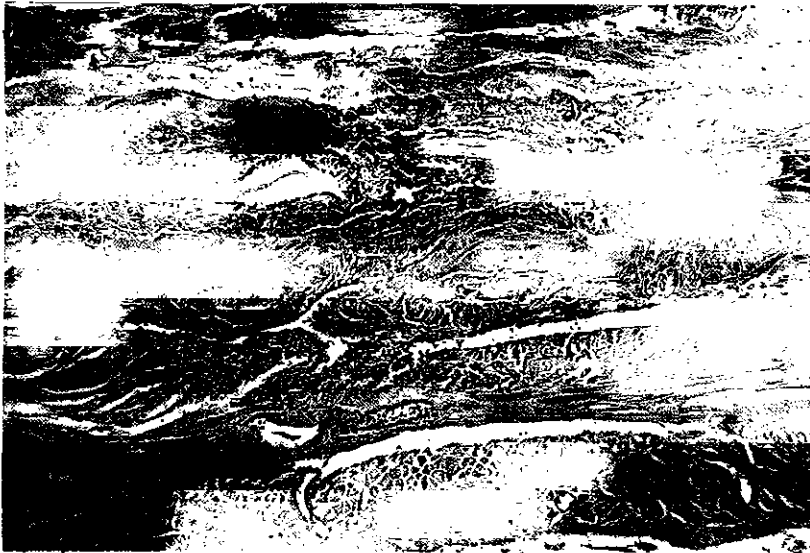


Рис. 36. Фрагмент миометрия с прослойками гиалинизированной ткани.

Окраска по Ван-Гизону.  $\times 65$ .



Рис. 37. Дистрофические изменения миометрия на участках, прилегающих к рубцовой ткани.

Окраска гематоксилином и эозином.  $\times 65$ .




Рис. 38. Проплиферация клеток эндотелия мелких сосудов. Окраска гематоксилином и эозином.  $\times 250$ .

вавшая об их новообразовании (рис. 38). При этом отмечалась неравномерность распределения ядер (клеток) миометрия.

Результаты проведенных гистохимических исследований свидетельствуют о функциональной полноценности миометрия при состоятельности зоны предыдущего разреза на матке. Так, в оболочках миоцитов, их базальной мембране гликозаминогликаны (ГАГ) содержались в умеренном количестве; там же определялся гликоген, но в меньшем количестве и неравномерно распределенный (в виде гранул). Несколько больше ШИК-положительного материала выявляли в межмышечных соединительнотканых прослойках (рис. 39), которые содержали также кислые гликозаминогликаны (КГАГ) в умеренном количестве. В сосудистой стенке отмечалось уме-

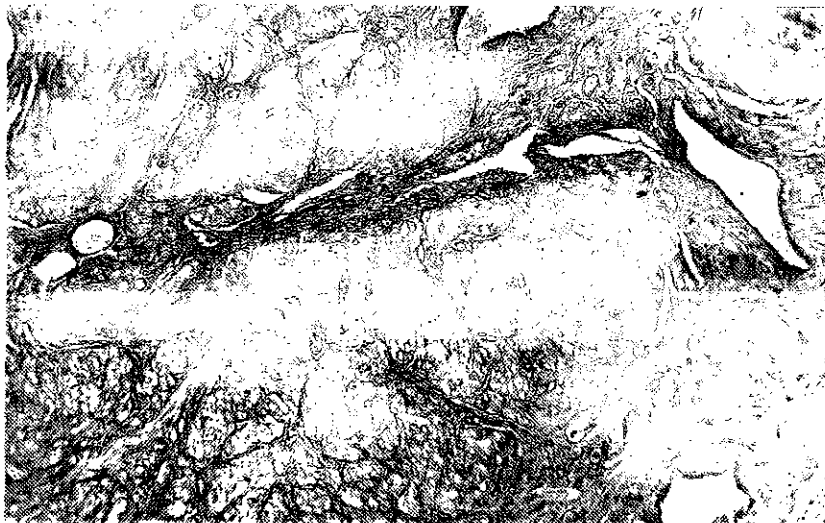

Рис. 39. Повышенное содержание гликозаминогликанов в узкой прослойке соединительной ткани.

ШИК-метод.  $\times 100$ .

ренное содержание ГАГ и несколько меньшее — гликогена и КГАГГ.

Выявляемое при люминесцентно-гистологическом исследовании оранжевое свечение было отмечено в местах гипертрофии миоцитов и пролиферации эндотелиальных клеток, что свидетельствовало об увеличении содержания РНК и усилении обменных процессов (рис. 40).

В проведенных нами патоморфологических исследованиях установлены выраженные морфофункциональные нарушения в неполноценной зоне предыдущего разреза в нижнем маточном сегменте. В меньшей степени эти изменения касались мышечного компонента. Так, обычная структура миометрия отмечена в 60,9 %




Рис. 40. Проллиферирующие клетки эндотелия и миоциты, богатые РНК. Люминесцентно-гистологическая картина. Флуорохромирование акридиновым оранжевым.

наблюдений, истонченный мышечный слой — в 26,1 %. С одинаковой частотой выявляли гипертрофию и дистрофию миоцитов — 30,4 %; отек мышечной ткани наблюдался в 17,4 % наблюдений.

Однако весьма часто (в 21,7 % случаев) отмечалась деструкция миометрия в виде некробиоза и некроза. В 8,6 % наблюдений установлено значительное истончение миометрия, но без избыточного разрастания соединительнотканного компонента и без изменения сосудистой сети. В одном наблюдении был обнаружен расположенный у серозной оболочки очаговый воспалительный инфильтрат, состоявший из лимфоидных, плазматических элементов и макрофагов; этот инфильтрат окружали гигантские клетки инородных тел.

Неполноценная регенерация миометрия после кесарева сечения, приводящая к формированию несостоя-



тельного поперечного рубца, сопровождается разнообразными, выраженными изменениями соединительнотканного компонента рубца. В подавляющем большинстве наблюдений (78,1 %) отмечено избыточное разрастание соединительной ткани, которая по своему характеру была обычной соединительной (17,4 %), разрыхленной соединительной (13 %), волокнистой (13 %), гиалинизированной (13 %), склеротической (17,4 %), фиброзной (4,3 %). Таким образом, результаты проведенных нами наблюдений свидетельствуют о наличии морфологического рубца только у 34,7 % женщин с неполноценной зоной ранее произведенного разреза. В 21,9 % случаев межмышечные соединительнотканые прослойки не имели выраженного характера, т.е. были в пределах, свойственных нормальному строению миометрия. Необходимо отметить, что чаще встречались небольшие по протяженности участки гиалинизированной ткани, реже наблюдалось выраженное развитие соединительнотканного компонента, на фоне которого определялась гиалинизированная ткань.

В 8,7 % наблюдений установлена децидуальная трансформация соединительнотканного компонента, в одном из них она сочеталась с такой же реакцией в миометрии и очаговым хроническим миометритом. В единичных случаях отмечался отек межмышечных соединительнотканых прослоек, а также некротические и некробиотические изменения склерозированной ткани, сопровождавшиеся лейкоцитарным инфильтратом.

В отличие от соединительнотканного компонента изменения сосудистого не столь выражены. Расстройства кровообращения отмечены в 21,7 % наблюдений. Одним из морфологических признаков недостаточности репаративных процессов является снижение частоты новообразования сосудов, о чем свидетельствует редкая пролиферация клеток их эндотелия: в наших исследова-

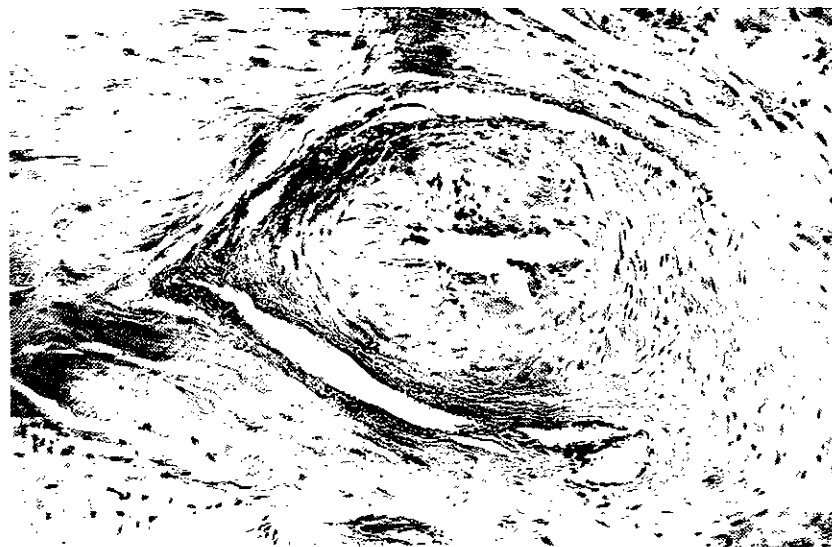


Рис. 41. Атеросклероз стенки мелкой артерии. Окраска по Ван-Гизону.  $\times 100$ .

ниях установлена только в 8,7 % случаев, причем только в миометрии нормальной гистоструктуры, без избыточного разрастания межмышечных соединительнотканых прослоек. На ухудшение обменных процессов вследствие развития гипоксии указывают установленные нами в ряде наблюдений склеротические изменения стенки кровеносных сосудов, преимущественного мелкого калибра (рис. 41).

О сниженной функциональной активности миометрия при неполноценности зоны предыдущего разреза свидетельствуют также результаты гистохимических исследований. Особенно заметно это было на участках дистрофии мышечной ткани: ШИК-положительный материал был распределен неравномерно, количество его варьировало от незначительного до умеренного, гликоген



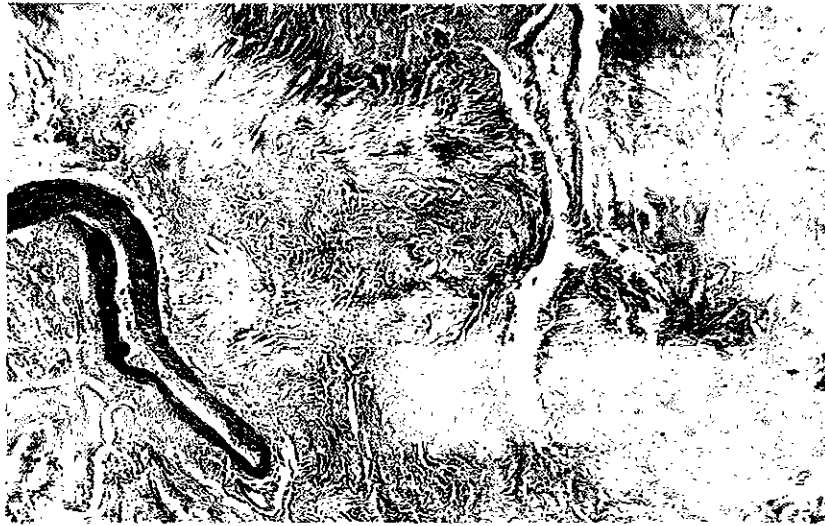

Рис. 42. Уменьшение накопления гликозаминогликанов в миоцитах (с явлениями дистрофии) по сравнению с сосудистой стенкой.

ШИК-метод.  $\times 100$ .

практически отсутствовал либо был представлен единичными гранулами (рис. 42).

В большем количестве ГАГ накапливались на участках мышечной ткани обычного строения либо там, где отмечалась гипертрофия миоцитов. В этих же местах в умеренных количествах определялся гликоген (преимущественно возле базальной мембраны) и в несколько больших — КГАГГ, причем последние отсутствовали на участках дистрофии мышечной ткани. Неравномерное распределение ГАГ и КГАГГ установлено также в соединительнотканном компоненте. Наличие ШИК-положительного материала в количестве от умеренного до значительного отмечено в разрастаниях обычной соединительной ткани, особенно периваскулярных, гликоген

здесь практически отсутствовал. В значительно меньшем количестве ГАГ обнаруживали в волокнистой соединительной ткани, т.е. при развитии процессов ее дезорганизации.

В интенсивно голубой цвет (при обработке гистологических срезов альциановым синим) окрашивались межмышечные соединительнотканые прослойки, в том числе в месте с мелкоочаговой децидуальной трансформацией и в области отека соединительной ткани. В отличие от этого практически полное отсутствие КГАГГ установлено в местах локализации рубцовой ткани. ШИК-положительные вещества в количестве от умеренного до значительного выявлялись в стенке сосудов; много их было в области децидуальной трансформации. В большом количестве (в виде зерен) в сосудистой стенке выявлялся гликоген. Эти же области при окраске альциановым синим имели голубой цвет (преимущественно интенсивный).

В люминисцентно-гистологических исследованиях было установлено, что клетки миомерия имели светло-зеленое свечение, изредка (при гипертрофии миоцитов) в их цитоплазме определялись оранжевые включения. Очаги деструкции мышечной ткани (некробиоз) выглядели аморфными, тускло-зеленого цвета (рис. 43). В воспалительном очаговом инфильтрате встречались светло-зеленые лимфоциты, лейкоциты, плазматические клетки (с оранжевой цитоплазмой). Кроме того, в миомерии, сохраняющем обычную структуру, определялись оранжевые фибробласты и красноватые ретикулярные волокна.

У женщин с несостоятельным поперечным рубцом значительно чаще отмечали осложнения после перенесенного в прошлом кесарева сечения (эндометрит, нагноение и расхождение шва на передней брюшной стенке), чем у пациенток с полноценным рубцом. Аналогич-



Рис. 43. Участок миометрия с расстройством кровообращения и дистрофией миоцитов с низким содержанием РНК. Люминесцентно-гистологическая картина.

Флуорохромирование акридиновым оранжевым.

ные данные приведены и в других работах [Тюрина Н.И., 1963; Козаченко В.П., 1979; Репина М.А., 1984]. С увеличением интервала между операциями мы, как и другие авторы [Афанасьев А.А., 1987; Погорелова А.Б., 1990], не установили возрастание явлений дезорганизации и распада мышечных пучков и прогрессирующего разрастания соединительной гиалинизированной ткани. Последнее обстоятельство является принципиальным отличием заживления поперечного рубца от такового корпорального, при котором были установлены прогрессирующий склероз и распад мышечной ткани в месте этого разреза матки, о чем сообщают Р.А. Родкина и Б.А. Утков (1979), А.С. Слепых (1986).

Таким образом, результаты проведенных нами макро- и микроскопических исследований подтверждают существующее положение, что заживление поперечно рассеченной в нижнем сегменте матки может происходить в виде полной (реституции) и неполной (субституции) регенерации. Последний вид репарации характеризуется выраженными изменениями как структуры, так и функции миометрия нижнего сегмента матки. Так, при неполноценной регенерации чаще и на больших участках выявляют дистрофию миоцитов (в 30,4 % случаев по сравнению с 17,5 % при полноценном нижнем сегменте), деструктивные изменения мышечной ткани в виде некроза и некробиоза (в 21,7 и 2,5 % соответственно). Еще более выраженные различия наблюдаются в соединительнотканном компоненте ранее рассеченной зоны нижнего сегмента матки. При полноценном нижнем сегменте установлено более частое образование обычной соединительной, рыхлой соединительной и волокнистой ткани (10, 7,5 и 15 % соответственно) по сравнению с гиалинизированной (12,5 %). Обратное соотношение выявлено в несостоятельном поперечном рубце: 17,4; 13 и 13 % против 34,7 % соответственно, что свидетельствует о дезорганизации соединительной ткани в ходе неполноценной репарации миометрия.

Для полноценной регенерации рассеченной стенки матки большое значение имеет сосудистый фактор. Именно новообразование мелких сосудов необходимо для полноценного врастания миоцитов в соединительную ткань, которое происходит на начальных этапах заживления рассеченной стенки матки. Гистологическим подтверждением этого является пролиферация клеток эндотелия мелких сосудов и новообразование их, что установлено нами в 22,5 % случаев при полноценной зоне предыдущего разреза на матке. Склеротические из-

менения сосудов, выявленные в ряде наблюдений при наличии несостоятельного миометрия, препятствуют полноценной регенерации мышечной ткани. Эти изменения приводят к нарушению обмена веществ и местной тканевой гипоксии, результатом которых является развитие грубой волокнистой соединительной и гиалинизированной ткани, т.е. формирование морфологического рубца [Kiss D. et al., 1978; Klug P.W. et al., 1986]. Наличие последнего установлено нами у 34,7 % беременных с неполноценной зоной предыдущего разреза, что согласуется с данными других авторов — 36,5 % [Мордухович А.С., Погорелова А.Б., 1988].

О неполноценном заживлении миометрия нижнего сегмента у части женщин после кесарева сечения свидетельствуют результаты проведенных нами и другими авторами [Погорелова А.Б., 1990] гистохимических и люминесцентно-гистологических исследований. Так, если в нормальном миометрии ШИК-положительный материал присутствовал в достаточно большом количестве, то на участках дистрофии миоцитов, гораздо чаще встречавшихся в неполноценных зонах, количество его уменьшалось; гликоген, так же как и КГАГГ, здесь практически не выявлялся. В межмышечных соединительнотканых прослойках, которые чаще образовывались при несостоятельности миометрия, ГАГ определялись в умеренных количествах, но здесь уменьшалось накопление гликогена и КГАГГ. При огрублении соединительной ткани (волокнистая) уменьшалось количество ГАГ и гликогена (вплоть до его полного исчезновения), а КГАГГ практически полностью отсутствовали в рубцовой ткани. Оранжевое свечение, указывающее на пролиферацию клеток эндотелия, мы наблюдали только в полноценном миометрии. В противоположность этому в ряде наблюдений при несостоятельности миометрия нередко выявлялись участки тускло-зеленого цвета, что

свидетельствовало о деструктивных изменениях в мышечной ткани.

Изменения тинкториальных свойств миоцитов в нижнем сегменте матки после кесарева сечения, значительно чаще возникающие при несостоятельном рубце, свидетельствуют о морфофункциональных изменениях в данном отделе матки. Уменьшение содержания РНК в этих отделах указывает на угнетение окислительно-восстановительных процессов, вследствие чего снижаются возбудимость мышечной ткани и сократительная активность нижнего сегмента матки [Красильникова А.Я., 1971; Персианинов Л.С. и др., 1971, 1975; Богоявленская Н.В., 1973]. Только достаточное содержание РНК в миометрии полноценного нижнего сегмента, установленное нами при люминесцентно-гистологическом исследовании, свидетельствует о необходимом уровне окислительно-восстановительных процессов, обеспечивающих нормальную сократительную активность матки в родах [Погорелова А.Б., 1990; Стрижаков А.Н. и др., 1991; Логутова Л.С., 1996; Gee H. et al., 1988; Arulkumaran S. et al., 1989].

Таким образом, несостоятельность ранее произведенного разреза на матке характеризуется наличием и выраженностью как морфологических (структурных), так и функциональных признаков дезорганизации миометрия нижнего сегмента матки. Хотя истинный рубец (в морфологическом аспекте — гиалинизированная ткань) в наших исследованиях установлен только у 34,7 % женщин, у остальных пациенток с неполноценным нижним сегментом выявлены разнообразные и достаточно глубокие изменения: дистрофия миоцитов (в 30,4 %), отек мышечной ткани (в 17,4 %), а также деструктивные — некроз и некробиоз (в 21,7 %).

Полученные нами данные о несостоятельности поперечного рубца в нижнем маточном сегменте (26,4 %)

коррелируют с приводимыми данными литературы — 24,1 % [Погорелова А.Б., 1990].

Другого мнения придерживаются В.С. Ракуть и В.В. Введенский (1988), полагающие, что несостоятельность поперечного рубца на матке в области нижнего сегмента наблюдается крайне редко. Однако в своем исследовании они делали акцент на оценку степени мускуляризации области рубца, которую считали критерием его полноценности. Для этого авторы использовали морфологический метод: под микроскопом с одного препарата зарисовывали 8—10 полей зрения таким образом, чтобы отделить мышечную ткань от соединительной. После этого полученные рисунки соответственно разрезали и взвешивали. Результаты проведенной этими авторами работы показали, что процентное содержание мышечной ткани в миометрии нижнего сегмента при наличии рубца в его отсутствие было примерно одинаковым. Полученные данные были подтверждены результатами гистохимических исследований, в которых установлена функциональная полноценность миометрия у женщин после кесарева сечения. Авторы полагают, что решение проблемы рубца на матке состоит только в строгом подборе контингента беременных для попытки пробных родов. В подтверждение своего мнения авторы добились увеличения частоты самопроизвольных родов у женщин с рубцом на матке с 6 до 40 %. Ими было с успехом проведено консервативное родоразрешение 100 беременных, перенесших кесарево сечение.

Однако в представленной работе не было предпринято детального гистологического изучения ткани, биоптированной из области рубца на матке. Между тем, как свидетельствуют полученные нами данные и данные других авторов [Афанасьев А.А., 1987; Погорелова А.Б., 1990], в мышечной ткани происходят разнообразные процессы, в том числе дистрофия, отек миоцитов, их

некроз и некробиоз. Эти изменения миометрия, безусловно, следует рассматривать как снижающие морфофункциональную состоятельность области нижнего сегмента и препятствующие консервативному ведению родов у женщин с рубцом на матке.

Таким образом, результаты проведенного нами клинико-морфологического анализа путем сопоставления интраоперационных данных (в ходе повторного абдоминального родоразрешения) с результатами гистологических, гистохимических и люминесцентно-гистологических исследований позволили выработать следующие критерии полноценности и несостоятельности поперечного рубца на матке.

**Полноценным следует считать нижний сегмент матки при:**

- его толщине не менее 4—5 мм;
- четко определяемом слое миометрия (ткань розового цвета) по всей длине бывшего разреза на матке;
- отсутствию локальных истончений в этой области.

Отмеченные нами в 12,5 % наблюдений незначительные участки гиалинизированной ткани, безусловно, не снижают морфофункциональную полноценность нижнего сегмента матки.

**К признакам несостоятельности поперечного рубца следует относить:**

- толщину ткани нижнего сегмента менее 3 мм;
- наличие в ней рубцовых изменений по всей длине или локальных;
- значительное истончение стенки матки в нижнем сегменте, вследствие чего четко определяются подлежащая часть плода или околоплодные воды.

При толщине нижнего сегмента менее 3 мм сложно определить, какая ткань превалирует (мышечная или



соединительная), и к тому же прочность такой тонкой стенки матки значительно снижена. Рубцовая ткань, как известно, характеризуется значительно меньшей эластичностью и прочностью по сравнению с мышечной, не растягивается, вследствие чего возможен разрыв матки на границе рубцовой и мышечной ткани [Козаченко В.П., 1979; Слспых А.С., 1986; Poidevin L.O.S., 1959]. Как свидетельствуют результаты проведенных нами исследований, в истонченной стенке матки гистологически может определяться только мышечная ткань без избыточного разрастания соединительной (в 8,6 % случаев несостоятельности поперечного рубца). Тем не менее это неблагоприятное обстоятельство для консервативного родоразрешения женщин, в анамнезе которых было кесарево сечение.

Полноценность регенерации рассеченного нижнего сегмента, имеющая наибольшее значение в решении проблемы рубца на матке, во многом зависит от вида использованного шовного материала и способа ушивания матки [Сидоров А.С., 1968; Логутова Л.С., 1996; Стрижаков А.Н. и др., 1996, 1997; Краснополяский В.И. и др., 1997; Klug P.W. et al., 1986; Kiss D. et al., 1987; Sanz L.E. et al., 1988; Stark M. et al., 1991, 1995].

При ушивании рассеченной стенки матки с использованием кетгута возникает выраженная воспалительная реакция, нередко гнойно-некротического характера, с развитием грануляционной ткани вокруг нитей [Сидоров А.С. и др., 1968]. На 8—10-е сутки после кесарева сечения в миометрии выявляют разрозненные мышечные пучки, некоторые из них с выраженными дистрофическими изменениями вплоть до миолиза, а также ткань, похожую на грануляционную [Логутова Л.С., 1996; Краснополяский В.И. и др., 1997]. Значительно менее выраженная перифокальная воспалительная реакция развивается при использовании новых современ-

ных видов рассасывающегося шовного материала: викрила, полидиоксанона, дексона, максона [Адамян Л.В., Белоглазова С.Е., 1990; Мынбаев О.А. и др., 1995; Краснополяский В.И. и др., 1997; Sanz L.E. et al., 1988; Van Rijssel E.J.C. et al., 1988; Netz S.A. et al., 1989].

На характер репаративных процессов в рассеченной стенке матки большое влияние оказывает способ ее восстановления. В связи с этим ряд авторов рекомендуют использовать один ряд викриловых швов, накладываемых на миометрий через 1,5—2 см без захвата слизистой оболочки [Kiss D. et al., 1978; Klug P.W. et al., 1986]. В.И. Краснополяский и соавт. (1997) рекомендуют соблюдать интервал между швами 0,5 см. Они считают, что большое количество швов приводит к ухудшению микроциркуляции и местной гипоксии тканей, следствием чего является развитие грубой волокнистой, нередко гиалинизированной ткани, т.е. формируется рубец в морфологическом его понимании. При гистологическом исследовании ткани, полученной при биопсии области рубца при повторном кесаревом сечении, эти авторы установили, что васкуляризация, а также соотношение мышечной и соединительной ткани в сторону преобладания первой были значительно лучше при восстановлении матки отдельными однорядными швами, чем двухрядными. J.M. Tucker и соавт. (1992) сообщают, что бессимптомные расхождения стенки матки по рубцу отмечались у 2 % женщин после ушивания матки однорядным непрерывным швом и у 3,5 % — после наложения двухрядных швов.

После консервативной миомэтомии возможны истончение миометрия, разрастание рыхлой соединительной ткани, локальный склероз и воспалительные изменения, чаще наблюдается глубокая и хориальная инвазия [Сидорова И.С., 1985], в результате чего создаются предпосылки для ухудшения состояния рубца на матке.

Таким образом, на современном этапе усилия акушеров-гинекологов с целью создания условий для полноценной регенерации рассеченной стенки матки идут по нескольким основным направлениям. Кроме общеизвестных (рациональное ведение беременности, оптимизация процесса ведения родов, адекватная профилактическая антибактериальная терапия после кесарева сечения), наиболее важными из них являются усовершенствование оперативной техники абдоминального родоразрешения и использование новых видов ареактивного шовного материала. Необходимы дальнейшие научные исследования с целью детального изучения характера заживления рассеченной стенки матки, восстановленной с помощью отдельных однорядных швов, непрерывным однорядным швом с использованием викрила и других видов рассасывающегося шовного материала.

## Глава 5

### СОВРЕМЕННЫЕ МЕТОДЫ ДИАГНОСТИКИ СОСТОЯНИЯ РУБЦА НА МАТКЕ

#### 5.1. Оценка состояния рубца на матке вне беременности

Актуальной задачей современного акушерства является выбор метода родоразрешения у женщин после кесарева сечения [Серов В.Н. и др., 1989, 1997; Стрижаков А.Н. и др., 1991, 1996, 1997; Кулаков В.И. и др., 1993; Краснопольский В.И. и др., 1997; Flamm V.L. et al., 1988; Kainz C. et al., 1993]. Для решения этой задачи необходимо иметь четкое представление о состоянии рубца на матке. Вне беременности такая оценка возможна при использовании разнообразных диагностических методов: рентгенологических, эндоскопических, ультразвуковых. Начиная с середины 50-х годов активно применяли рентгенологические методы: гистеросальпингографию, биконтрастную пельвиографию, чрезматочную тазовую флебографию, рентгенокинематографию [Верховский А.Л., 1965; Валовский А.Л., 1972; Демидкин П.Н., Шнирельман А.И., 1980; Паллади Г.А., Штемберг М.И., 1980; Гладун Е.В. и др., 1989; Мареева Л.С. и др., 1989; Backer K., 1955; Lindal I., Helander C.G., 1960; Russel A.I., 1973; Kiss D. et al., 1978].

В проведенных авторами исследованиях выявлен ряд рентгенологических признаков, свидетельствующих о неполноценности рубца на матке: зазубренность передней стенки матки (распространяющаяся в глубь мио-

метрия до 3—4 мм); нишеподобные углубления в стенке матки; дефекты наполнения, расположенные в месте послеоперационного рубца, и сочетание этих признаков. Такие рентгенологически выявляемые изменения матки возникают вследствие избыточного разрастания слизистой оболочки в области рубца, неполноценной регенерации рассеченной стенки матки либо вследствие выраженного развития грануляционной ткани (вокруг кетгутовых лигатур). О подобных рентгенологических признаках сообщают D.Kiss и соавт. (1978): «шип», «шпора», «мешок», дивертикул, грыжа, фистула. Кроме этих признаков, которые называют прямыми, возникающими непосредственно из-за несостоятельного рубца, исследователи выделяют еще косвенные. Последние обусловлены развитием спаечного процесса в брюшной полости и вследствие этого изменением положения матки в малом тазе. Косвенные признаки выявляют при обычной гистеросальпингографии и биконтрастной пельвиографии [Верховский А.Л., 1965; Демидкин П.Н., Шнирельман А.И., 1980; Poidevin L.O.S., 1959; Kiss D. et al., 1978]. К таковым признакам относятся смещение матки кверху, в сторону, спаечный процесс в малом тазе (подпаянные к матке петли кишечника и сальник). Проведенные исследования показывают наибольшую выраженность патологических изменений при наличии корпорального рубца. Обнаружение прямых рентгенологических признаков или их сочетание с косвенными свидетельствует о несостоятельности рубца на матке и дает основание для элективного повторного кесарева сечения.

Характерным признаком несостоятельности корпорального рубца на матке, выявляемым в ходе выполнения чрезматочной газовой флебографии, является наличие широких бессосудистых зон, обусловленных развитием фиброзной ткани в месте бывшего разреза матки [Валовский А.Л., 1972].

Анализ работ, посвященных использованию рентгенологических методов для распознавания состояния рубца на матке, показывает, что данные методы имеют наибольшую диагностическую ценность при деструктивных изменениях рубца (например, резкое локальное истончение области нижнего сегмента). К тому же необходимо отметить, что такие изменения в основном характерны для корпорального рубца и гораздо реже встречаются при наличии поперечного в нижнем маточном сегменте. В связи с этим рентгенологические методы имеют большую ценность в распознавании патологии, развивающейся после классического кесарева сечения, тем более что гистеросальпингографию производят вне беременности, когда нижний сегмент не развернут и его длина составляет всего 1,5—2 см. Преобладание же в поперечном рубце соединительнотканного компонента и/или дистрофически измененного истонченного миометрия может быть распознано при использовании других инструментальных методов: гистероскопии и ультразвукового сканирования [Гладун Е.В. и др., 1989; Мареева Л.С. и др., 1989; Jenu R. et al., 1985].

Сравнительная оценка диагностических возможностей гистеросальпингографии и гистероскопии в оценке состояния рубца на матке проведена в работе Л.С.Мареевой и соавт. (1989). В отсутствие рентгенологически выявляемых патологических изменений в области поперечного рубца при эндоскопическом исследовании нормальный нижний маточный сегмент выявлен только у 18 из 32 обследованных женщин после кесарева сечения. У 8 пациенток в области рубца обнаружены соединительнотканые волокна, а у 6 — соединительнотканые тяжи. Авторы сделали вывод, что отсутствие патологических рентгенологических данных не всегда свидетельствует о полноценности поперечного рубца на мат-

ке и ведущая роль в оценке его состояния принадлежит эндоскопическому исследованию.

Несколько другую трактовку патологических изменений, выявляемых при гистероскопии, приводят в своих работах другие исследователи [Гладун Е.В. и др., 1989; Jenu R. et al., 1985]. К эндоскопическим признакам несостоятельности поперечного рубца на матке они относят рубец линейной формы с бессосудистыми зонами, наличие вдавлений или утолщений рубца, зигзагообразный и фрагментированный рубец; аркообразные втяжения в области рубца и белесоватый цвет его отдельных фрагментов.

Анализ приведенных данных позволяет сделать заключение о некоторой субъективности эндоскопических критериев, вследствие чего возникает их большое разнообразие. Однако следует отметить основные признаки несостоятельности поперечного рубца, выявляемые при гистероскопии: белесоватый цвет всего рубца или его отдельных фрагментов свидетельствует о наличии выраженного соединительнотканного компонента, а втяжение в области нижнего сегмента матки — об истончении миометрия в результате неполноценной регенерации (фиброзирование места предыдущего разреза и/или дистрофические изменения мышечных волокон).

В немногочисленных работах, посвященных проблеме применения ультразвукового сканирования в диагностике состояния рубца на матке, также приведены весьма разнообразные акустические признаки. Одни авторы [Гладун Е.В. и др., 1989] считают такими признаками деформацию и истончение миометрия, его деформацию и утолщение, выраженную неоднородность эхоструктуры средней стенки матки. Другие исследователи [Jenu R. et al., 1985] полагают, что к патологическим акустическим эхосигналам следует относить треугольные тени, основанием уходящие в миометрий; повышение эхогенности ткани и нерегулярность эхоструктуры в толще миометрия, узловатую

эхогенность, а также их сочетание. Сравнивая диагностическую ценность ультразвукового исследования и гистероскопии, эти исследователи сообщают, что при эхографии патология рубца на матке была выявлена в 56 % наблюдений, а при эндоскопическом исследовании — в 85 %.

Однако в настоящее время четко установлено, что каждый метод исследования, включая гистероскопию, гистеросальпингографию и ультразвуковое исследование, имеет свои возможности и ограничения [Стрижаков А.Н., Давыдов А.И., 1995]. Критически оценивая результаты представленных работ, следует отметить отсутствие верификации полученных в них данных с результатами интраоперационного осмотра и морфологического исследования ткани, полученной при биопсии области бывшего разреза на матке. В связи с этим мы полагаем, что именно такое сопоставление позволит четко определить диагностическую ценность данных методов исследования. В широкой акушерско-гинекологической практике предпочтение, безусловно, будет отдано неинвазивному методу — трансвагинальной эхографии.

## 5.2. Эхографическая оценка состояния рубца на матке при беременности

В последние годы с целью оценки состояния рубца на матке у женщин, перенесших кесарево сечение, для выбора метода их родоразрешения широко применяют ультразвуковое исследование нижнего сегмента матки [Стрижова Н.В., Варич Г.Н., 1982; Лебедев В.А. и др., 1991; Парашук Ю.С. и др., 1991; Логутова Л.С. и др., 1996; Jenu R. et al., 1985; Fukuda M. et al., 1988; Michaels W.H. et al., 1988]. Данный метод позволяет оценивать форму, толщину нижнего сегмента матки, эхоструктуру миометрия в данном отделе матки, непрерывность контура ее передней стенки. Эхографию рекомендуют произво-



дить при сроке беременности 28—37 нед [Лебедев В.А. и др., 1991; Jenu R. et al., 1985; Michaels W.H. et al., 1988]. Именно к этому времени нижний сегмент матки достаточно сформирован, подлежащая часть еще не прижата ко входу в малый таз, количество передних вод оптимально для проведения исследования.

Достоверность полученных эхографических данных большинство исследователей оценивали на основании их совпадения с интраоперационным осмотром нижнего сегмента матки, без учета результатов морфологического исследования ткани, полученной при биопсии зоны ранне произведенного разреза.

С целью четкой гистологической верификации ультразвуковых данных и на этом основании уточнения эхографических критериев состоятельного и неполноценного нижнего сегмента у женщин после кесарева сечения мы провели сопоставительный анализ полученных эхографических признаков с результатами интраоперационного осмотра нижнего сегмента матки и морфологического исследования ткани, полученной при биопсии зоны ранне произведенного разреза. Таким образом, мы провели обследование 257 женщин, из которых у 216 был поперечный рубец на матке после кесарева сечения, у 24 — после консервативной миомэктомии и у 17 — после перфорации матки в ходе искусственного аборта.

Ультразвуковое исследование с помощью прибора «Аloka SSD-630» по трансабдоминальной методике мы начинали с продольного сканирования, при котором определяли форму нижнего маточного сегмента (У-образная, баллонная или конусовидная). Перемещение датчика в латеральные отделы (на 5—6 см в каждый) позволяет измерить толщину нижнего сегмента по всей длине бывшего разреза матки; при этом особое внимание уделяли детальной характеристике эхоструктуры всей площади нижнего сегмента и непрерывности переднего контура

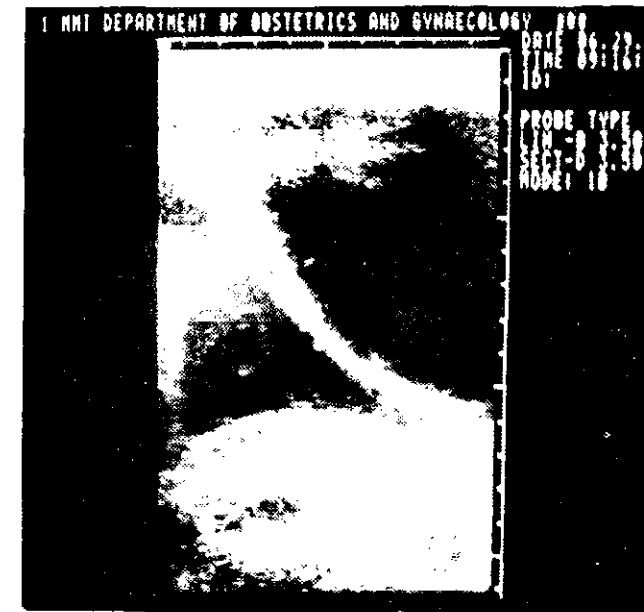


Рис. 44. Эхограмма нижнего сегмента матки (продольное сканирование). Трехслойная эхоструктура нижнего маточного сегмента. У-образная форма его. Нормальная акустическая плотность. Полноценный миометрий.

матки. После достижения четкой визуализации продольных ультразвуковых сечений нижнего сегмента исследовали поперечные сечения данной области. Аналогично оценивали состояние зоны предыдущего разреза у женщин после консервативной миомэктомии и перфорации матки в ходе искусственного аборта. Мы согласны с мнением ряда авторов [Brown J.E. et al., 1986; Michaels W.H. et al., 1988], считающих, что эхографически область нижнего сегмента представляет собой структуру, состоящую как бы из 3 слоев: внутреннего — амниотической и хориальной оболочек, среднего — миометрия, наружного — висцеропариетальной брюшины (рис. 44).

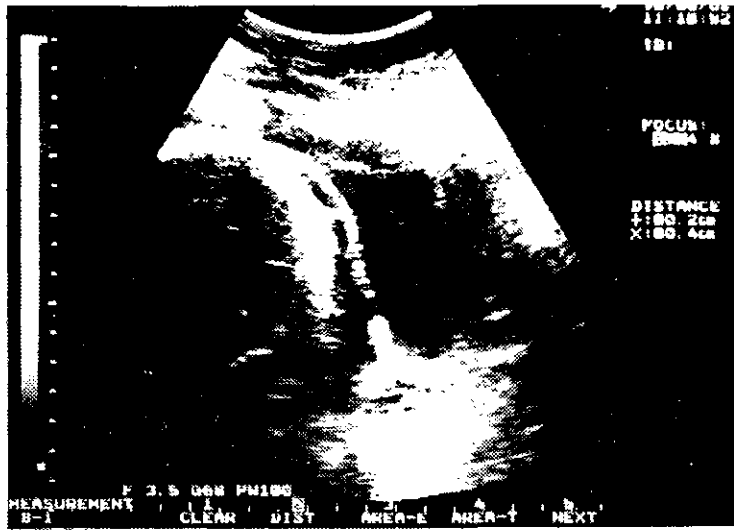

Рис. 45. Эхограмма нижнего сегмента матки (продольное сканирование). Баллонообразная форма нижнего сегмента матки и истончение его (до 2 мм). Несостоятельный рубец.

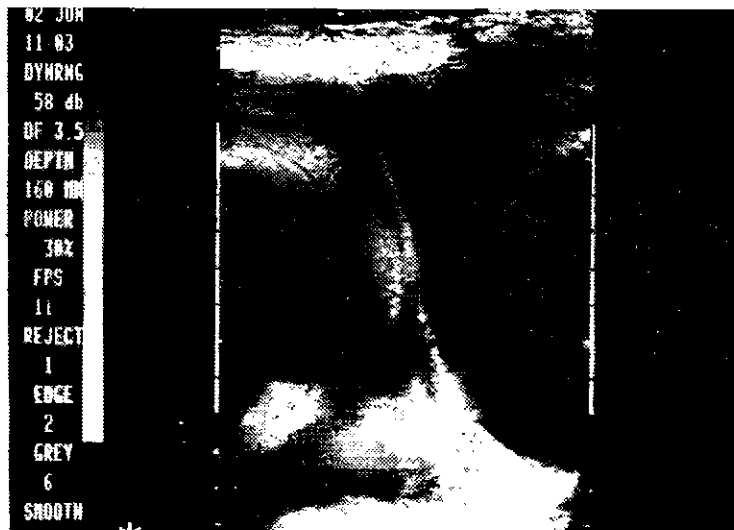


Рис. 46. Эхограмма нижнего сегмента матки (продольное сканирование). Прерывистый передний контур матки. Несостоятельный рубец.

Нормальная У-образная форма нижнего сегмента матки установлена у 181 (83,8 %) из 216 обследованных женщин после кесарева сечения, а также у всех пациенток, перенесших консервативную миомэктомию и перфорацию матки в ходе искусственного аборта. Баллонообразная (рис. 45) и конусовидная формы выявлены у 35 (16,2 %) обследованных с рубцом на матке после абдоминального родоразрешения, причем интраоперационно у них была установлена несостоятельность поперечного рубца. Непрерывный передний контур матки отмечен у всех 159 женщин с полноценной зоной предыдущего разреза на матке и у 47 (82,5 %) — с несостоятельной; у 10 (17,5 %) пациенток этой группы обнаружен прерывистый передний контур (рис. 46).

Мы согласны с мнением авторов, считающих, что эхографически определяемая толщина полноценного нижнего сегмента матки составляет не менее 4—5 мм. При наличии несостоятельного рубца при такой же толщине чаще отмечали локальное истончение его до 1—2 мм, реже такое истончение определялось по всей длине бывшего разреза на матке.

При детальном исследовании эхоструктуры нижнего сегмента матки мы оценивали его акустическую плотность, а также наличие и распространенность участков повышенной эхогенности. У 130 (81,8 %) женщин с полноценным миомстрием в зоне бывшего разреза была установлена однородная эхоструктура, по акустической плотности соответствующая нормальной стенке матки; у 29 (18,2 %) выявлены участки повышенной эхогенности на фоне нормальной акустической плотности (табл. 20).

У 57 женщин с несостоятельным поперечным рубцом установлены значительные изменения эхоструктуры нижнего сегмента. Нормальная эхоплотность данной области матки при толщине менее 3 мм отмечена у 19 (33,3 %). Локальные включения повышенной эхогенности

Т а б л и ц а 20. Эхоструктура нижнего сегмента матки у женщин после кесарева сечения

| Зона предыдущего разреза на матке | Нормальная акустическая плотность |      | Участки повышенной эхогенности на фоне нормальной эхоплотности |      | Повышенная акустическая плотность (тотальная) |      |
|-----------------------------------|-----------------------------------|------|--|------|---|------|
|                                   | абс. число                        | %    | абс. число   | %    | абс. число                                    | %    |
| Полноценный миометрий             | 130                               | 81,8 | 29   | 18,2 | —   | —    |
| Несостоятельный рубец             | 19                                | 33,3 | 25   | 43,9 | 13  | 22,8 |

сти на фоне нормальной акустической плотности выявлены у 25 (43,9 %) обследованных. У 13 (22,8 %) женщин установлена повышенная акустическая плотность на всем протяжении зоны бывшего разреза матки; у 3 на фоне миометрия толщиной 3—4 мм отмечено его локальное истончение до 1 мм (рис. 47).

Верификацию данных, полученных при ультразвуковом исследовании, проводили на основе их сопоставления с результатами морфологического исследования ткани, полученной при биопсии зоны ранее произведенного разреза на матке (в части наблюдений). У 130 беременных при наличии однородной эхоструктуры в ходе интраоперационного осмотра был выявлен нижний сегмент толщиной не менее 4—5 мм, на всем протяжении зоны бывшего разреза четко преобладала ткань миометрия. У некоторых обследованных бывший разрез не определялся. Морфологически здесь обнаруживали неизмененную мышечную ткань (рис. 48), изредка с отеком. При эхографически определяемых участках повышенной акустической плотности (у 29 обследованных) интраоперационно установлено преобладание мы-

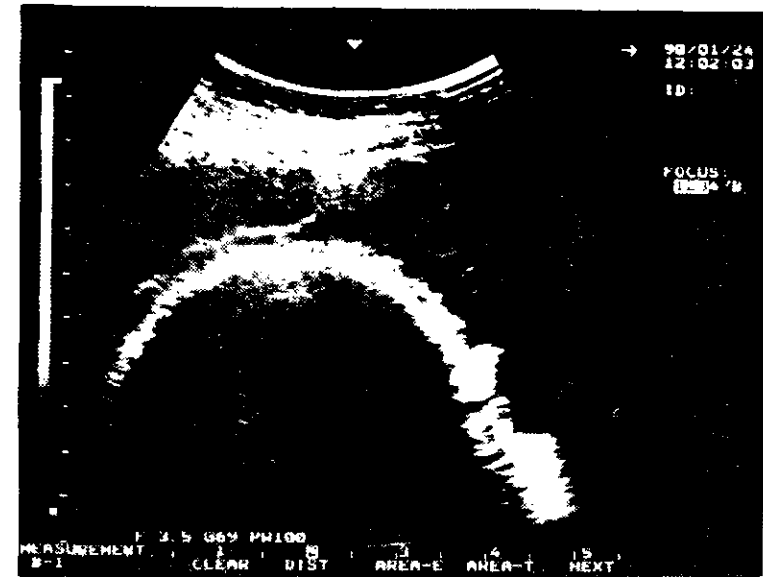


Рис. 47. Эхограмма нижнего сегмента матки (продольное сканирование). Повышенная акустическая плотность нижнего сегмента и его локальное истончение (до 1 мм). Не-полноценный рубец.




Рис. 48. Фрагмент неизмененного миометрия (из зоны бывшего разреза на матке).

Здесь и на рис. 49, 50 окраска гематоксилином и эозином. ×65.



Рис. 49. Фрагмент миометрия с широкими прослойками соединительной ткани, местами с ее отеком.

мышечной ткани, но отмечались также незначительные белесоватые прослойки. Гистологически в этих наблюдениях была определена обычная архитектура миометрия, но с более развитыми, чем в предыдущей группе, межмышечными прослойками рыхлой соединительной ткани, очагами дистрофии миометрия, скоплениями большого количества кровеносных сосудов различного калибра (рис. 49).

У 19 обследованных (из 57 женщин с несостоятельным поперечным рубцом) с однородной нормальной акустической плотностью нижнего сегмента матки при его толщине менее 3 мм в ходе выполнения повторного кесарева сечения выявлен истонченный миометрий. При морфологическом исследовании был установлен тонкий миометрий с очаговыми расстройствами кровообращения и обширными участками дистрофических

изменений. У 25 женщин, у которых выявлены участки повышенной эхогенности на фоне нормальной акустической плотности, интраоперационно обнаружено преобладание соединительной ткани над мышечной.

При гистологическом исследовании в этой группе были установлены выраженные межмышечные прослойки волокнистой, нередко гиалинизированной ткани, в миометрии отмечались дистрофические и местами некробиотические изменения. Повышенная акустическая плотность всей зоны бывшего разреза на матке (у 13 обследованных) гистологически соответствовала значительному преобладанию соединительной ткани над мышечной (что также установлено в ходе операции — мышечная ткань здесь практически отсутствовала). У 3 из 13 пациенток в ходе выполнения повторного кесарева сечения отмечено расхождение миометрия в месте бывшего разреза. Нижний сегмент в этом месте на протяжении 3—4 см был представлен только пузырьно-матовой складкой, через которую четко определялись околоплодные воды и предлежащая часть плода. Характер соединительнотканного компонента здесь значительно изменялся: преобладала волокнистая, нередко гиалинизированная ткань (рис. 50), т.е. определялся морфологический рубец. Мышечная ткань была с отеком и выраженными дистрофическими изменениями.

У всех 24 женщин с рубцом на матке после консервативной миомэктомии и у 17 — после перфорации матки в ходе искусственного аборта при ультразвуковом исследовании был установлен полноценный миометрий. Эхоструктура передней стенки матки у дна (здесь были расположены «рубцы» у большинства женщин из этой группы) представлялась однородной, толщиной не менее 5—7 мм, с непрерывным передним контуром; акустическая плотность исследуемых областей матки не отличалась от таковой в других ее отделах.





Рис. 50. Фрагмент миометрия с выраженным развитием волокнистой соединительной ткани, местами склерозированной.

Общая точность ультразвуковой оценки состояния поперечного рубца нижнего сегмента матки составила 81,8 %, чувствительность метода — 85,2 %, специфичность — 80,0 %, прогностическая ценность положительного результата — 69,7 %, отрицательного — 90,9 %.

Полученные нами данные, свидетельствующие о высокой диагностической и прогностической ценности ультразвуковой диагностики поперечного рубца на матке, коррелируют с приведенными в ряде работ [Титченко Л.И., 1990; Логутова Л.С., 1996; Fukuda M. et al., 1988; Michaels W.H. et al., 1988] и несколько превышают представленные в других сообщениях [Vaclavkova V., Westin B., 1984; Jenu R. et al., 1985].

Таким образом, на основании анализа полученных эхографических данных и их сопоставления с результа-

тами интраоперационного осмотра нижнего сегмента матки и морфологического исследования ткани, биоптированной из зоны бывшего разреза на матке, мы установили следующее.

Акустическими критериями **полноценного заживления** нижнего сегмента матки являются:

- U-образная форма его при толщине не менее 4—5 мм;
- нормальная эхогенность нижнего сегмента, подобная таковой в других отделах матки;
- локальные участки пониженной звукопроводимости на фоне нормальной акустической плотности.

К эхографическим признакам **несостоятельного поперечного рубца** мы относим:

- баллонообразную или конусовидную форму нижнего сегмента матки;
- толщину нижнего сегмента менее 3 мм;
- локальные истончения нижнего сегмента (менее 3 мм) на фоне нормальной толщины (4—5 мм);
- повышенную акустическую плотность по всей зоне бывшего разреза на матке.

В настоящее время проведены отдельные исследования с целью оценки эффективного использования трансвагинальной эхографии для оценки состояния поперечного рубца на матке [Chen H.-Y. et al., 1990]. Мы в нашей клинике также получили обнадеживающие результаты при применении данного вида эхографии. Исследования проводили аппаратом «Microimager 1000» с использованием трансвагинального датчика с частотой 7,5 МГц. Приближение трансдусера к исследуемому объекту позволяло детализировать его акустические характеристики.

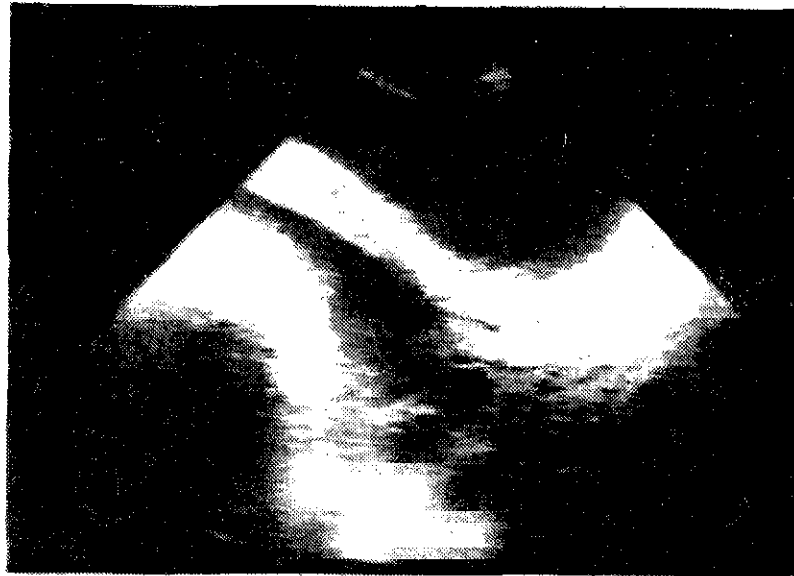


Рис. 51. Эхограмма нижнего сегменте матки (трансвагинальное сканирование). Нормальная акустическая картина нижнего маточного сегмента. Полноценный миометрий.

С целью оценки состояния рубца на матке мы использовали такие же критерии, как и при трансабдоминальной эхографии. На рис. 51 представлена нормальная эхоструктура нижнего сегмента матки толщиной 8—10 мм и акустической плотности, аналогичной таковой в других отделах матки. При интраоперационном осмотре установлен полноценный нижний сегмент, рубцовая ткань не определялась.

На рис. 52 четко видно уменьшение толщины нижнего сегмента матки до 3 мм и наличие в нем участков повышенной звукопроводимости. В ходе выполнения повторного кесарева сечения была подтверждена установленная эхографически несостоятельность рубца на матке: ниж-

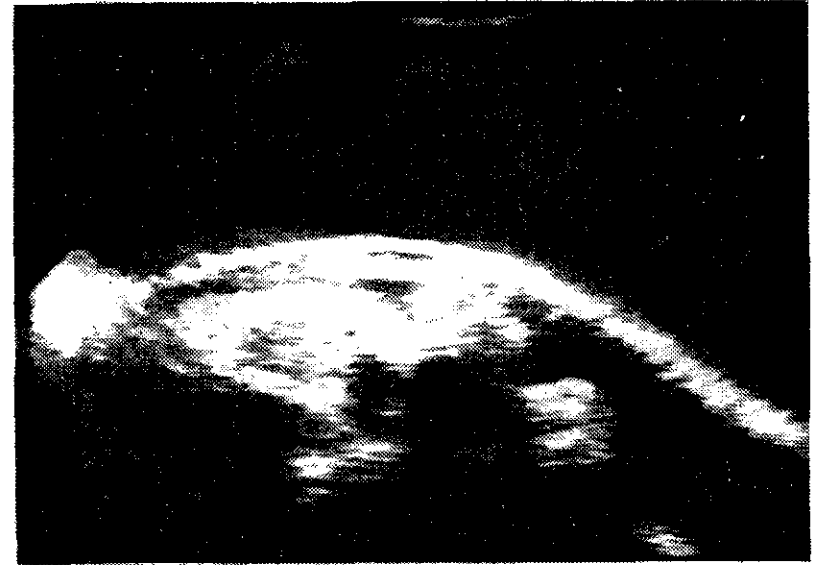

Рис. 52. Эхограмма нижнего сегмента матки (трансвагинальное сканирование). Истончение нижнего маточного сегмента и наличие акустических сигналов различной плотности. Несостоятельный поперечный рубец.

ний сегмент был истончен до 3 мм, на разрезе соединительная ткань преобладала над мышечной. Применение трансвагинальной эхографии позволило повысить диагностическую ценность данного метода до 91,5 %.

Об опыте применения магнитно-резонансной томографии (МРТ) для оценки состояния поперечного рубца на матке сообщают G. Hebbisch и соавт. (1994). При этом авторы отмечают трудности дифференцировки тканей (мышечной и соединительной); вследствие чего они установили меньшую диагностическую ценность данного метода по сравнению с трансвагинальной эхографией. В то же время при МРТ отмечается лучшая визуализация тела матки и задней ее стенки.

Для оценки состояния поперечного рубца на матке в родах Н.С. Muller (1976) рекомендует производить пальцевое исследование нижнего сегмента. Таким образом автором было обследовано 112 рожениц, у 8 из них он выявил разрыв матки: у 1 — начавшийся, у 6 — неполный и у 1 — полный. У оставшихся 104 нижний сегмент матки был полноценным. Полученные автором данные о несостоятельности поперечного рубца были подтверждены при выполнении повторного кесарева сечения. Однако следует отметить, что данный метод можно применять только в родах и полученные таким образом данные нельзя использовать для выработки тактики родоразрешения у женщин с рубцом на матке.

В определенных ситуациях для оценки состояния рубца на матке может быть применен эндоскопический метод [Petrikovsky В.М., 1994]. Перед попыткой пробных родов автором было проведено данное исследование у 52 женщин. При этом после излития околоплодных вод в матку вводили стерильный интраоперационный фиброскоп. У 45 из 52 обследованных место предыдущего разреза на матке не установлено, у 3 — было едва заметно, у 4 женщин выявлен вертикальный рубец на матке. Во всех случаях эндоскопические данные были подтверждены после родов.

Таким образом, основным методом оценки состояния поперечного рубца у женщин после кесарева сечения является эхографический, который можно использовать как при трансабдоминальной, так и при трансвагинальной методике. Полученные результаты ультразвуковой диагностики необходимо учитывать для выработки метода родоразрешения у женщин с рубцом на матке.

## Глава 6

### ВЕДЕНИЕ БЕРЕМЕННОСТИ И РОДОВ У ЖЕНЩИН С РУБЦОМ НА МАТКЕ

#### 6.1. Течение и ведение беременности у женщин после абдоминального родоразрешения

В последние годы в связи с увеличением частоты абдоминального родоразрешения и консервативно-пластических операций на матке (консервативная миомэктомия, хирургическая коррекция врожденных пороков развития матки, ушивание стенки матки после ее перфорации во время искусственного аборта) увеличивается число женщин, имеющих рубец на матке. До 30 % пациенток, перенесших кесарево сечение, и до 50 % женщин, которым были произведены реконструктивно-пластические операции на матке, планируют в дальнейшем иметь детей. Это ставит перед современным акушерством новую проблему — ведение беременности и родов у женщин с рубцом на матке.

Результаты проведенных нами исследований, а также данные других авторов [Погорелова А.Б., 1990; Логутова Л.С., 1996; Краснопольский В.И. и др., 1997] свидетельствуют, что промежуток времени между предшествующим кесаревым сечением поперечным разрезом в нижнем маточном сегменте и наступлением настоящей беременности не оказывает выраженного влияния на характер заживления рассеченной стенки матки и не является основным фактором при выборе метода родоразрешения.

Во время беременности у женщин, перенесших операцию на матке, нередко возникает акушерская и перинатальная патология [Козаченко В.П., 1979; Афанасьев В.А., 1987; Пасынков М.А., 1989; Погорелова А.Б., 1990; Стрижаков А.Н., Лебедев В.А., 1991; Краснополяский В.И. и др., 1997; Flamm B.L., 1985; Heritage C.K., Kunningham M.D., 1985; Phelan J.P., Steven L.C., 1987]. Из акушерских осложнений наиболее значимыми являются угроза прерывания беременности и несостоятельность рубца на матке, а среди перинатальных проблем ведущее место занимают фетоплацентарная недостаточность и внутриутробная задержка развития плода, а также синдром дыхательных расстройств у новорожденных, транзиторное тахипное новорожденных, болезнь гиалиновых мембран.

Наиболее часто возникающим акушерским осложнением у женщин с рубцом на матке является угроза прерывания беременности, отмечаемая у 16,8—34 % из них [Матушвили И.С., 1985; Пасынков М.А., 1989; Погорелова А.Б., 1990; Краснополяский В.И. и др., 1997; Zbed M.S. et al., 1984]. Среди обследованных нами пациенток данное осложнение беременности установлено у 30,6 % женщин, причем у 11,6 % — на протяжении двух триместров, чаще II и III. Данные всех авторов свидетельствуют о гораздо более частой угрозе прерывания беременности у женщин, у которых в «доношенном» сроке выявлялся неполноценный рубец [Пасынков М.А., 1989; Погорелова А.Б., 1990; Стрижаков А.Н. и др., 1991].

В то же время под маской угрожающих преждевременных родов в позднем сроке беременности могут проявляться несостоятельность рубца на матке, угрожающий разрыв матки.

Положительный эффект от проводимой терапии, направленной на сохранение беременности (токолитики, седативные препараты), и отсутствие локальной болез-

ненности в области рубца на матке, а также результаты ультразвукового исследования (свидетельствующие о полноценности нижнего сегмента) и кардиотокографии (указывающие на отсутствие острой гипоксии плода) подтверждают диагноз «преждевременные роды», установленный врачом женской консультации. Сохраняющаяся локальная болезненность в области рубца на матке, истончение и акустическая неоднородность с эхоплотными участками, выявляемая при эхографии нижнего сегмента матки, а также появление признаков ухудшения состояния плода (по данным КТГ) указывают на несостоятельность рубца на матке, а точнее, на угрожающий разрыв матки. В этих случаях требуется экстренное абдоминальное родоразрешение.

Ряд авторов считают, что симптомы угрожающего и начавшегося разрыва матки по рубцу идентичны, поэтому они предлагают использовать термин «начавшийся разрыв» [Краснополяский В.И. и др., 1997]. Однако большинство акушеров-гинекологов все же предпочитают использовать диагноз «угрожающий разрыв матки по рубцу» [Персианов Л.С., 1952; Бакшеев Н.С., 1954; Козаченко В.П., 1979]. Г.М.Савельева и соавт. (1992) отмечают, что явная неполноценность нижнего сегмента матки (локальная болезненность и истончение его, определяемое при пальпации) также свидетельствует об угрозе разрыва матки по рубцу.

Данные разных авторов о несостоятельности поперечного рубца на матке имеют большой разброс: от 25 до 50 % [Афанасьев А.А., 1987; Пасынков М.А., 1989; Погорелова А.Б., 1990; Jeny R. et al., 1985; Fukuda M. et al., 1988; Michaels W.H. et al., 1988; Chen H.-Y. et al., 1990]. В основном это обусловлено отсутствием четких клинических, инструментальных и интраоперационных критериев неполноценности поперечного рубца на матке.

У беременных с рубцом на матке чаще, чем в общей популяции, отмечаются поперечные и косые положения



плода — у 2,1—6,3 % [Матуашвили И.С., 1985; Афанасьев А.А., 1987; Пасынков М.А., 1989; Погорелова А.Б., 1990; Стрижаков А.Н. и др., 1991]. Как известно, неправильные положения плода чаще наблюдаются у женщин с патологическими изменениями матки: рубцами, аномалиями развития, хроническими воспалительными процессами в эндо- и миометрии. А.Б.Погорелова (1990) отметила наличие данной патологии у 2,1 % женщин с полноценным нижним сегментом и у 5 % — с несостоятельным рубцом.

Из 257 обследованных нами женщин неправильные положения плода отмечены у 3,1 %, с такой же частотой встречались и тазовые предлежания.

В современной литературе приведены противоречивые данные о частоте нарушений фетоплацентарной системы у женщин с рубцом на матке. Так, ряд авторов сообщают о значительной частоте внутриутробного страдания плода и высоком уровне перинатальных потерь у данного контингента беременных [Матуашвили И.С., 1985; Пасынков М.А., 1989; Schreiner R.L. et al., 1982; Clark S.L. et al., 1985; Heritage C.K., Kunningham M.D., 1985]. По их мнению, это обусловлено нарушением маточно-плацентарного кровообращения в результате несостоятельности рубца и локализации плаценты на передней стенке матки. Авторы считают, что риск внутриутробной задержки развития плода (ВЗРП) у женщин с рубцом на матке возрастает до 25 %, а перинатальные потери достигают 19—108 ‰. Однако другие исследователи, основываясь на полученных ими данных, считают эти цифры завышенными [Алипов В.И., Абрамченко В.В., 1988; Ракуть В.С., Введенский В.В., 1988; Flamm V.L., 1985; Phelan J.P. et al., 1987; Pickardt M.G. et al., 1992; Clemenson N., 1993; Cowan R.K. et al., 1994].

Для клинической оценки факторов, влияющих на течение и исход беременности у женщин с рубцом на

матке, нами было обследовано 257 женщин. У 216 из них ранее было произведено кесарево сечение поперечным разрезом в нижнем маточном сегменте, у 24 — консервативная миомэктомия, а у 17 — ушивание стенки матки после перфорации ее в ходе искусственного аборта. Основные показания к предыдущему кесареву сечению были изложены ранее (см. главу 4).

Состояние фетоплацентарной системы у обследованных беременных оценивали с использованием ультразвуковых и гормональных методов. Ультразвуковые включали фетометрию, плацентографию, доплерометрическое исследование маточно-плацентарного (в восходящей ветви маточной артерии) и плодово-плацентарного (в артерии пуповины) кровотока с помощью приборов «Ultramark-4», «ADR-5000», «Алока-2000», а также длительный кардиомониторинг при родоразрешении женщин через естественные родовые пути. Эндокринный статус фетоплацентарного комплекса оценивали по результатам радиоиммунологического определения концентрации гормонов (эстрадиол, эстриол и прогестерон) в периферической крови.

При этом было установлено, что у 105 (40,9 %) беременных плацента располагалась на передней стенке матки, у 10 (3,9 %) из них она перекрывала область рубца. У 149 (57,9 %) женщин плацента локализовалась на задней, боковых стенках и дне. Низкая плацентация (на задней и боковых стенках) установлена у 10 (3,9 %) обследованных, предлежание ее — у 3 (1,2 %).

При доплерометрическом исследовании маточно-плацентарного кровотока у большинства беременных установлено отсутствие патологических изменений [Стрижаков А.Н. и др., 1989]. При этом СДО в правой маточной артерии составило  $1,81 \pm 0,05$ , ИР —  $0,44 \pm 0,02$ , пульсационный индекс (ПИ) —  $0,55 \pm 0,04$ . В левой маточной артерии эти показатели были аналогичными:

1,87±0,08; 0,43±0,03; 0,59±0,05 соответственно. Анализ кривых скоростей кровотока в артерии пуповины также показал отсутствие патологии у большинства обследованных: СДО составило 2,03±0,02, ИР — 0,51±0,05, ПИ — 0,68±0,06. Гемодинамические нарушения в системе мать—плацента—плод установлены у 8 (3,1 %) беременных: IB стадии — у 3, II — у 3 и II—III — у 2 женщин. Фетометрические параметры свидетельствовали о наличии у этих 8 пациенток асимметричной формы задержки развития плода, возникшей на фоне гестоза. Гормональные исследования, проведенные у части беременных без гемодинамических нарушений в системе мать—плацента—плод, подтвердили удовлетворительное состояние фетоплацентарного комплекса; при этом концентрация эстрадиола составила 155,05±21,24 нг/мл, эстриола — 102,81±16,53 нг/мл, прогестерона — 730,4±44,24 нМ.

Комплексное обследование беременных позволило провести своевременную и адекватную терапию возникших осложнений. При угрозе прерывания беременности мы с положительным эффектом проводили седативную, спазмолитическую и токолитическую терапию (партусистен, бриканил, фенотерол, гинипрал). Применение комплекса лечебных воздействий, включавшего использование реовазоактивных препаратов, дезагрегантов, спазмолитиков, введение 5 % раствора глюкозы, витаминов, препаратов, улучшающих тканевый обмен, ингаляции увлажненного кислорода, способствовало улучшению состояния плода при асимметричной форме ВЗРП у 6 из 8 беременных. Лечение этих женщин проводили под контролем динамики фетометрических показателей и качественного анализа кровотока в системе мать—плацента—плод. Терапию таких осложнений беременности, как гестозы и хронический пиелонефрит, осуществляли согласно общепринятым установкам.

Мы провели анализ влияния отдельных значимых факторов (морфофункциональная состоятельность рубца, локализация плаценты) на течение беременности, состояние фетоплацентарного комплекса и перинатальные исходы у женщин с рубцом на матке.

Осложнение беременности, наиболее часто возникающее у данного контингента обследованных, — угроза прерывания беременности в течение более длительного периода времени отмечена у женщин с несостоятельным рубцом. Данный факт, безусловно, объясняется наличием рубцово-склеротических изменений в нижнем сегменте матки. Функциональное состояние фетоплацентарного комплекса, определяемое путем доплерометрического исследования кровотока в артерии пуповины и маточных артериях, было удовлетворительным у большинства женщин, у которых плацента локализовалась как на передней стенке матки, так и в других ее отделах (табл. 21). Средняя масса и состояние новорожденных также статистически достоверно не различались при различной локализации плаценты.

Таблица 21. Некоторые показатели состояния плода и новорожденного в зависимости от локализации плаценты

| Показатель                           | Локализация плаценты |                                    |
|--------------------------------------|----------------------|------------------------------------|
|                                      | передняя стенка      | задняя, боковые стенки и дно матки |
| Кровоток в маточных артериях (СДО)   | 1,79±0,09            | 1,86±0,05                          |
| Кровоток в артерии пуповины (СДО)    | 2,08±0,14            | 2,05±0,12                          |
| Средняя масса новорожденных, г       | 3441,0±68,82         | 3329,6±91,2                        |
| Оценка по Алгар на 1-й минуте, баллы | 7,5±0,12             | 7,7±0,14                           |

Не установлено различий качественных характеристик маточно-плацентарного и плодово-плацентарного кровотока у женщин с полноценным нижним сегментом и несостоятельным рубцом (табл. 22). По-видимому, рубцовая ткань, занимая лишь незначительную часть стенки матки, не может оказывать выраженного влияния на кровоток в восходящей ветви маточной артерии. Несколько большая (но статистически неразличимая) масса тела была у новорожденных от матерей с полноценным нижним сегментом по сравнению с детьми от женщин, у которых установлена неполноценная регенерация передней стенки матки, но состояние большинства новорожденных в обеих группах было удовлетворительным.

Однако статистически достоверным является увеличение частоты гипотрофии новорожденных у матерей с неполноценным рубцом. Также прослеживается четкая тенденция к увеличению этой частоты по мере ухудше-

Таблица 22. Некоторые показатели состояния плода и новорожденного в зависимости от характера заживления рассеченной стенки матки

| Показатель                           | Заживление рассеченной стенки матки |                       |
|--------------------------------------|-------------------------------------|-----------------------|
|                                      | полноценный нижний сегмент          | несостоятельный рубец |
| Кровоток в маточных артериях (СДО)   | 1,89±0,07                           | 1,77±0,05             |
| Кровоток в артерии пуповины (СДО)    | 2,07±0,11                           | 2,12±0,14             |
| Средняя масса новорожденных, г       | 3483,1±73,5                         | 3305,1±89,36          |
| Оценка по Апгар на 1-й минуте, баллы | 7,5±0,09                            | 7,31±0,22             |
| Частота гипотрофии новорожденных, %  | 8,9                                 | 22,7                  |

ния состояния рубца: при истончении его до 2 мм данный показатель составил 15,6 %, до 1 мм — 42,9 %, а при расхождении рубца — 50 %.

Таким образом, результаты проведенных нами исследований подтвердили существующее мнение о том, что женщины с рубцом на матке составляют группу риска развития акушерской и перинатальной патологии. Ведущим фактором, способствующим ее возникновению, является морфофункциональная несостоятельность рубца на матке. По мере совершенствования хирургической техники ушивания рассеченной стенки матки, благодаря использованию новых видов ареактивного шовного материала и более эффективной антибиотико-профилактики повышается качество регенерации миометрия, что в свою очередь обуславливает улучшение исходов беременности для матери и плода. Так, по данным М.А. Пасынкова (1989), среди обследованных женщин несостоятельность рубца была установлена у 45,6 %, а средняя оценка новорожденных по шкале Апгар на 1-й минуте составила 6,32±1,49 балла, на 5-й минуте — 8,1±1,32 балла, перинатальные потери — 31,5 %. На нашем материале неполноценный рубец выявлен у 26,4 % женщин, перенесших кесарево сечение, оценка новорожденных по шкале Апгар на 1-й минуте составила 7,45±0,18 балла, на 5-й минуте — 8,51±0,06 балла, а перинатальные потери уменьшились до 12,7 %. Аналогичные данные о перинатальных потерях (15—17 %) приводят и другие исследователи [De Punzio L.E. et al., 1985; Phelan J.P. et al., 1987].

Все беременные с рубцом на матке должны находиться на строгом диспансерном учете в женских консультациях. При постановке такой беременной на учет следует получить полную информацию о предыдущей операции кесарева сечения (показания, методика выполнения, течение послеоперационного периода, сведения о ново-

рожденном); уточнить применяемые женщиной методы контрацепции, количество и исход беременностей после кесарева сечения. К сожалению, при обследовании женщин, перенесших операцию на матке, редко используют диагностические методы, позволяющие оценить состояние рубца вне беременности (гистеросальпингография, гистероскопия, эхография), поэтому сложно решать вопрос о прерывании беременности до 12 нед из-за несостоятельности рубца на матке, как рекомендуют отдельные авторы [Краснопольский В.И. и др., 1997].

В настоящее время большинство врачей женских консультаций по-прежнему придерживаются мнения о необходимости и возможности родоразрешения женщин с рубцом на матке только путем повторного кесарева сечения. Об этом сообщают не только отечественные [Афанасьев А.А., 1987; Погорелова А.Б., 1990; Краснопольский В.И. и др., 1997], но и зарубежные [Abitbol M.M. et al., 1993; Norman P. et al., 1993; Soliman S.R.H., Burrows R.F., 1993] авторы. В связи с этим необходимо продолжать работу, направленную на формирование у врачей и женщин убеждения в том, что у строго отобранных пациенток с рубцом на матке возможно успешное консервативное родоразрешение, которое должно стать альтернативой повторному элективному кесареву сечению.

При каждом посещении беременной женской консультации врач должен обращать внимание на все ее жалобы, особенно на боли в области нижнего сегмента матки. В I и II триместрах беременности ультразвуковое исследование рубца еще неинформативно, поэтому следует ориентироваться на клинические симптомы: жалобы женщины, болезненность рубца при пальпации. При выявлении локальной болезненности над лоном беременную следует немедленно госпитализировать в стационар, где необходимо провести детальное обследование

ее с применением современных ультразвуковых методов диагностики (фетометрия, плацентография, кардиотокография, доплерометрическое исследование маточно-плацентарного и плодово-плацентарного кровотока) и решить вопрос о возможности дальнейшего пролонгирования беременности. Разрывы поперечного рубца при беременности наблюдаются редко, в основном они происходят при начавшейся родовой деятельности.

Особое внимание необходимо уделять беременным, у которых плацента локализуется в области рубца. В этих случаях В.И. Краснопольский и соавт. (1997) рекомендуют обязательную госпитализацию в 24—28 нед беременности для углубленного обследования женщины, оценки функционального состояния плода, проведения плацентографии. При угрозе прерывания беременности эти авторы не советуют назначать токолитики в связи с их высокой протеолитической активностью, приводящей к кровотечениям.

Для решения вопроса о выборе метода родоразрешения всем беременным с рубцом на матке показана плановая дородовая госпитализация в 36—37 нед беременности, во время которой проводят всестороннее обследование женщины.

## 6.2. Тактика родоразрешения женщин с рубцом на матке

В связи с увеличением частоты кесарева сечения и числа женщин с рубцом на матке в современном акушерстве возникла новая проблема — ведение беременности у таких пациенток и выбор метода их родоразрешения.

Первое сообщение о ведении родов у женщин с рубцом на матке сделал Е. Craigin в 1916 г. на заседании



Восточного медицинского общества Нью-Йорка, который провозгласил «...однажды кесарево сечение — всегда кесарево сечение». Этот постулат был долгие годы определяющим при выборе метода родоразрешения женщин с рубцом на матке, когда операцию выполняли корпоральным разрезом тела матки и частота ее не превышала 2 % от общего количества родов. При проведении морфологических исследований корпорального рубца были установлены мукоидное набухание, фибриноидные изменения и гиалиноз соединительной ткани и сосудов, приводящие к прогрессирующему склерозу миометрия передней стенки матки и усиливающиеся с течением времени, что подтвердило правильность и обоснованность утверждения Е. Сragin [Ливенас И.О., 1961; Линец В.Я., 1961; Родкина Р.А., Утков Б.А., 1979; Слепых А.С., 1986; Poidevin L.O.S., 1959]. В связи с этим во избежание разрывов матки по рубцу во время беременности и родов, частота которых доходила до 8,7—11,2 % [Слепых А.С., 1986; Dewhurst C.J., 1957], считалось обязательным производить повторное абдоминальное родоразрешение женщин с корпоральным рубцом на матке.

Начиная с 20—30-х и значительно шире — с 50-х годов кесарево сечение выполняют преимущественно поперечным разрезом в нижнем маточном сегменте [Кулаков В.И. и др., 1989; Савельева Г.М. и др., 1989; Серов В.Н. и др., 1997; Field Ch.S., 1988]. Результаты проведенных научных исследований с применением современных гистологических, гистохимических, люминесцентно-гистологических, а также электрофизиологических методов свидетельствуют о полноценном морфофункциональном восстановлении нижнего сегмента матки у преобладающего большинства женщин. Подтверждением этого является низкая частота несостоятельности поперечного рубца на матке, установленная в ходе выполнения повторного кесарева сечения: 24,1 — 26,4 — 31,6 % [Погорелова А.Б.,

1990; Стрижаков А.Н. и др., 1991; Логутова Л.С., 1996] и даже 4,7 % [Schneider A. et al., 1988].

Таким образом, полноценное морфофункциональное заживление поперечно рассеченного нижнего сегмента матки является обоснованием возможности консервативного родоразрешения строго отобранных женщин после перенесенного кесарева сечения [Афанасьев А.А., 1987; Ракуть В.С., Введенский В.В., 1989; Погорелова А.Б., Железнов Б.И., 1990; Стрижаков А.Н. и др., 1991; Логутова Л.С., 1996; Краснопольский В.И. и др., 1997; Kiss D. et al., 1978; Klug P.W. et al., 1986]. Статистические данные свидетельствуют, что до 50 % случаев повышения частоты кесарева сечения обусловлены повторной операцией [Кулаков В.И. и др., 1989; Стрижова Н.В. и др., 1989; Чернуха Е.А., 1997; Troyler L.R., Parisi V.M., 1992; Notzon F.C., 1994]. В связи с этим родоразрешение женщин с рубцом на матке через естественные родовые пути будет резервом снижения частоты повторного кесарева сечения.

Так, в работе J. Lavin и соавт. (1982) сообщается о 5325 родах через естественные родовые пути у женщин с рубцом на матке, проведенных с 1950 по 1980 г.; при этом авторы не отметили ни одного случая смерти матери, связанной с разрывом рубца. Дальнейшие исследования, проведенные B.L. Flamm (1987, 1988), G. Molloy и соавт. (1987), M.G. Pickhardt и соавт. (1992), R.K. Cowan и соавт. (1994), показали, что у 50—70 % женщин, перенесших кесарево сечение, произошли роды через естественные родовые пути. С целью коррекции слабости родовой деятельности эти исследователи успешно применяли окситоцин, а для обезболивания родов использовали эпидуральную анестезию. Однако следует отметить, что, по данным разных авторов, применение окситоцина приводит к некоторому увеличению частоты разрывов матки по рубцу и гистерэктомий.

Безусловно, проблема родоразрешения женщин с рубцом на матке все еще актуальна и далека от решения; основными составляющими ее являются: критерии отбора пациенток для попытки проведения самопроизвольных родов, спонтанное начало родовой деятельности или же медикаментозное родовозбуждение, безопасность и длительность родостимуляции окситоцином, обоснованность применения эпидуральной анестезии и других методов обезболивания, частота и характер разрывов матки (полные и неполные) и необходимость гистерэктомии, оценка значимости факторов, предопределяющих успех самопроизвольных родов. От решения этих вопросов зависит главное — целесообразность и безопасность консервативного родоразрешения для матери и плода в сравнении с традиционным подходом — повторной операцией кесарева сечения.

Большинство авторов [Козаченко В.П., 1979; Погорелова А.Б., 1990; Стрижаков А.Н. и др., 1991; Логутова Л.С., 1996; Краснопольский В.И. и др., 1997; Finley В.Е., Gibbs С.Е., 1986; Flamm В.Л., 1987; Molloy G. et al., 1987; Pickhardt M.G. et al., 1992; Chelmow D., Laros R.K., 1993] считают, что **критериями отбора женщин с рубцом на матке для проведения самопроизвольных родов являются:**

- одно кесарево сечение в анамнезе, произведенное поперечным разрезом в нижнем маточном сегменте по неповторяющимся (преходящим) показаниям: гипоксия плода, аномалии родовой деятельности, тазовые предлежания и неправильные положения плода, предлежание и отслойка плаценты, тяжелые формы гестозов;
- отсутствие новых показаний при настоящей беременности, препятствующих проведению самопроизвольных родов;
- удовлетворительное состояние матери и плода;

- головное предлежание единственного плода;
- полноценный нижний маточный сегмент (по клиническим данным и результатам ультразвуковых исследований);
- согласие женщины на проведение самопроизвольных родов.

Отдельные авторы [Phelan J.P. et al., 1987; Stowal Th.G. et al., 1987] полагают, что попытку провести самопроизвольные роды можно предпринять у большей группы беременных и при этом критерии отбора расширяют, добавляя:

- вертикальный рубец в нижнем маточном сегменте;
- два и более кесаревых сечения в анамнезе;
- многоплодная беременность при наличии головного предлежания одного плода.

Однако следует отметить, что в связи с увеличением частоты разрывов матки по рубцу (в 1,5 раза) и числа новорожденных с низкой оценкой по шкале Апгар (5—6 баллов) многие ученые не согласны с мнением данных исследователей и считают приводимые ими критерии отбора беременных для консервативного родоразрешения чрезмерно расширенными. Так, по данным большинства авторов [Погорелова А.Б., 1990; Стрижаков А.Н. и др., 1991; Логутова Л.С., 1996; Amir W. et al., 1987; Martin J.N. et al., 1988; Sakala E.P., 1990], **не следует предпринимать попытку самопроизвольных родов у женщин с рубцом на матке при наличии следующих неблагоприятных факторов:**

- корпоральный (вертикальный) рубец на матке или неизвестная локализация рубца;
- два и более кесаревых сечений в анамнезе;
- неправильные положения и тазовые предлежания плода;

- многоплодная беременность;
- переносная беременность;
- безуспешность ранее предпринятых попыток проведения пробных родов;
- тяжелые экстрагенитальные заболевания беременной.

В этих ситуациях показано повторное кесарево сечение.

Большой практический интерес представляет проведенная рядом исследователей клиническая оценка факторов, предопределяющих успех попытки проведения самопроизвольных родов у женщин с рубцом на матке [Афанасьев А.А., 1987; Погорелова Л.С., 1990; Логутова Л.С., 1996; Whiteside D.C. et al., 1983; Molloy G. et al., 1987; Pickhardt M.G. et al., 1992; Troyle L.R., Parisi V.M., 1992]. При этом анализу были подвергнуты показания к предыдущему кесареву сечению (аномалии родовой деятельности, несоответствие размеров головки плода и таза матери) и степень раскрытия шейки матки перед операцией, отсутствие в анамнезе самопроизвольных родов, возраст женщин, паритет беременности и родов, гестационный срок, состояние плода при настоящей беременности и его предполагаемая масса, зрелость шейки матки при поступлении женщины для родоразрешения. Так, D.C. Whiteside и соавт. (1983) считают, что основными факторами, оказывающими благоприятное влияние на исход консервативного родоразрешения женщин с рубцом на матке, являются предшествующие самопроизвольные роды, продолжительность родов менее 24 ч и масса плода менее 4000 г.

Однако, согласно данным других исследователей, масса плода не имеет значения в исходе самопроизвольных родов. Так, T.V. Nguen и соавт. (1992) установили, что самопроизвольные роды были у 73 % женщин при

массе плода более 4000 г и у 76 % — менее 4000 г. L.R. Troyle и V.M. Parisi (1992) не выявили достоверных различий в массе новорожденных у женщин, у которых произошли самопроизвольные роды ( $3347 \pm 556$  г), и после повторного кесарева сечения ( $3581 \pm 576$  г). В проведенных нами исследованиях не установлено значимых различий в массе новорожденных, извлеченных путем повторного кесарева сечения ( $3689 \pm 351$  г) и во время родов через естественные родовые пути ( $3457 \pm 423$  г).

По данным A. Schneider и соавт. (1988), у 54,1 % женщин самопроизвольные роды произошли при доношенной беременности, у 49,3 % — на 41-й неделе и у 37,5 % — при сроке беременности 36 нед. При этом авторы отмечают, что у 82,7 % женщин самопроизвольные роды произошли при зрелой шейке матки. Аналогичные данные приводят M.G. Pickhardt и соавт. (1992).

По мнению большинства исследователей, весьма важными прогностическими факторами успешных самопроизвольных родов у женщин с рубцом на матке являются показания к предыдущему кесареву сечению и степень раскрытия шейки матки до операции [Логутова Л.С., 1996; Silver R.K., Gibbs R.S., 1987; Flamm B.L. et al., 1994]. Так, при анализе течения 2176 родов у женщин с рубцом на матке G.Molloy и соавт. (1987) установили, что экстренное кесарево сечение произведено у 13,3 % женщин, у которых предыдущее абдоминальное родоразрешение было выполнено при раскрытии шейки матки до 4 см, у 9,2 % — от 4 до 9 см и только у 7,7 % — при полном открытии шейки матки.

Изучив многочисленные факторы, влияющие на исход самопроизвольных родов у женщин с рубцом на матке, L.R. Troyle и V.M. Parisi (1992) пришли к выводу, что наиболее значимыми из них являются кесарево сечение, выполненное по поводу аномалий родовой деятельности или из-за несоответствия размеров головки плода и

таза матери, отсутствие предыдущих самопроизвольных родов, ареактивный тест при КТГ плода и необходимость родовозбуждения. Авторы установили, что наиболее успешными (100 %) самопроизвольные роды были у женщин, оперированных по поводу предлежания или отслойки плаценты, несколько менее (80,5—80,7 %) — у женщин, подвергнутых кесареву сечению при тазовом предлежании или гипоксии плода и меньше всего (63,4 %) — при аномалиях родовой деятельности или диспропорции головки плода и таза матери.

Эти данные подтверждаются результатами исследований многих авторов, установившими, что успешные самопроизвольные роды произошли у 62—79 % среди всех женщин с рубцом на матке и только у 15—55 % пациенток, ранее оперированных по поводу диспропорции головки плода и таза матери [Martin J. et al., 1983; Eglinton G. et al., 1984; Graham A. et al., 1984; MacKenzie I. et al., 1984].

J. Zembke (1988) и F.J. Roumen (1989) также считают прогностически наиболее благоприятными критериями успеха консервативного родоразрешения женщин с рубцом на матке, выполнение предыдущей операции по поводу тазового предлежания, гипоксии плода, предлежания и преждевременной отслойки плаценты. Аналогичного мнения придерживаются и другие авторы [Афанасьев А.А., 1987; Логутова Л.С., 1996; Краснопольский В.И. и др., 1997; Schneider A. et al., 1988]. Лишь отдельные исследователи сообщают об отсутствии влияния на исход самопроизвольных родов показаний к предыдущему кесареву сечению, включая диспропорцию головки плода и таза матери [Miller M., Leader L.R., 1992].

По данным многих ученых, весьма значимым прогностическим фактором, определяющим успех консервативного родоразрешения женщин, перенесших операции на матке, является наличие самопроизвольных

родов в анамнезе [Whiteside D.C. et al., 1983; Molloy G. et al., 1987; Silver R.K., Gibbs R.S., 1987; Pickhardt M.G. et al., 1992; Troyler L.R., Parisi V.M., 1992]. G. Molloy и соавт. (1987) установили необходимость повторного кесарева сечения у 14,9 % женщин, у которых ранее не было самопроизвольных родов, у 9,4 % пациенток, у которых произошли самопроизвольные роды перед предыдущим кесаревым сечением, и только у 3,6 % женщин, у которых после предыдущей операции были роды через естественные родовые пути. С. Bedoya и соавт. (1993) сообщают об успешном консервативном родоразрешении 95,2 % женщин с рубцом на матке, имевших ранее самопроизвольные роды, и 82,9 % пациенток, не имевших таковых.

Нами также успешно проведено консервативное родоразрешение 72,3 % женщин, у которых в анамнезе были самопроизвольные роды, и только 57,8 % пациенток, у которых их не было. Наши данные подтверждают результаты исследований, проведенных L.R. Troyler и V.M. Parisi (1992), свидетельствующие о значимости данного фактора: только 67,4 % женщин, не имевших ранее самопроизвольных родов, разрешены консервативно, в то время как успех самопроизвольных родов у всех обследованных пациенток составил 72,7 %. Другими значимыми факторами, по мнению данных авторов, являются ареактивный тест при КТГ плода (только у 43,6 % женщин при гипоксии плода успешно проведены самопроизвольные роды) и необходимость родовозбуждения женщин при поступлении (успешно консервативно родоразрешены только 52,9 % таких женщин). Проанализировав клиническое течение 495 родов у женщин с рубцом на матке, M.G. Pickhardt и соавт. (1992) установили, что успешные самопроизвольные роды происходили чаще при наличии следующих благоприятных факторов: спонтанное начало родовой деятельности,



зрелая шейка матки, небольшая масса плода, доношенная беременность, предшествующие роды через естественные родовые пути перед предыдущим кесаревым сечением, выполненным по неповторяющимся показаниям.

Возраст женщин, паритет беременности и родов, масса плода при предыдущем кесаревом сечении, по мнению большинства авторов, прогностически мало значимы [Whiteside D.C. et al., 1983; Molloy G. et al., 1987; Silver R.K., Gibbs R.S., 1987; Pickhardt M.G. et al., 1992; Troyler L.R., Parisi V.M., 1992].

Таким образом, данные литературы и результаты собственных исследований свидетельствуют о высокой прогностической значимости следующих факторов, влияющих на исход консервативного родоразрешения женщин с рубцом на матке: показания к предыдущей операции кесарева сечения (аномалии родовой деятельности, диспропорция головки плода и таза матери), степень раскрытия шейки матки перед операцией, отсутствие в анамнезе самопроизвольных родов. Наибольшего успеха удастся добиться при консервативном родоразрешении женщин, которым кесарево сечение произведено из-за тазового предлежания, гипоксии плода, предлежания и отслойки плаценты, при достаточно большом раскрытии шейки матки (более 4 см), а также у имеющих самопроизвольные роды в анамнезе.

Консервативное родоразрешение женщин с рубцом на матке можно проводить в крупных, достаточно оснащенных акушерских стационарах (или перинатальных центрах), где организовано круглосуточное дежурство высококвалифицированных акушеров-гинекологов, владеющих техникой выполнения всех экстренных мероприятий (включая гистерэктомию). Роды проводят с участием неонатолога и анестезиолога, при развернутой операционной и круглосуточном банке крови, чтобы в

случае необходимости экстренную операцию можно было начать не позднее 15—30 мин после принятия решения [Ракуть В.С., Введенский Д.В., 1988; Стрижаков А.Н. и др., 1991; Краснопольский В.И. и др., 1997; Flamm B.L., 1987; Stowal Th.G. et al., 1987; Pickhardt M.G. et al., 1992].

Для родоразрешения беременных с рубцом на матке при сроке 38—39 нед госпитализируют в акушерские стационары высокого риска, где проводят полное общее обследование и специальное акушерское исследование, уточняют сроки родов, оценивают состояние фетоплацентарной системы (с использованием ультразвуковой фетометрии, плацентографии и доплерометрического исследования кровотока в маточных артериях и артерии пуповины) и определяют предполагаемую массу плода, оценивают состояние рубца на матке (клинически и эхографически), обязательно учитывают данные анамнеза. На основании результатов всестороннего обследования проводят строгий отбор женщин для их возможного консервативного родоразрешения.

Течение родового акта у женщин после перенесенного кесарева сечения во многом зависит от характера сократительной деятельности матки, поэтому рядом авторов были выполнены исследования по изучению особенностей сократительной функции матки и ее электрофизиологических параметров [Введенский Д.В., 1985; Погорелова А.Б., 1990; Odendol H. et al., 1976; Giibb D.M.F. et al., 1984; Gee H. et al., 1988; Arulkumaran S. et al., 1989]. Также проведено изучение биомеханизма родов у женщин с рубцом на матке [Chezotte C. et al., 1990; Khan K.S., Rizvi A., 1995]. Отдельные ученые предпринимали попытки поиска надежных прогностических факторов разрыва матки по рубцу, используя параметры наружной и внутренней токографии в сопоставлении с результатами КТГ плода [Beckly S. et al., 1991].

При наличии состоятельного рубца на матке, а точнее, полноценного нижнего сегмента, подготовительный период у женщин после перенесенного кесарева сечения практически не отличался от такового у неоперированных пациенток [Введенский Д.В., 1985; Погорелова А.Б., 1990]. Результаты электрофизиологических исследований свидетельствуют о сохранении принципа «тройного» нисходящего градиента с установлением нормальных взаимоотношений между телом и нижним сегментом матки, наличием «больших» волн (типа Брекстона—Гикса) сокращения в области нижнего сегмента и динамики этих волн в области дна и тела матки.

При дальнейшем течении родового акта у женщин с полноценным поперечным рубцом развивается регулярная родовая деятельность, характеризующаяся достаточной сократительной способностью матки, что было детально изучено S. Arulkumaran и соавт. (1989) и что мы в настоящее время постоянно наблюдаем при успешном консервативном родоразрешении пациенток с рубцом на матке.

Полноценная сократительная функция оперированной матки при наличии состоятельного поперечного рубца обеспечивает нормальный биомеханизм родов [Chezotte et al., 1990; Khan K.S., Rizvi A., 1995]. Установлено, что роды у женщин после кесарева сечения протекают по стандартному биомеханизму, характерному для перво- или повторнородящих женщин в зависимости от отсутствия или наличия в анамнезе родов через естественные родовые пути.

Полученные данные о нормальной сократительной деятельности матки у женщин с полноценным поперечным рубцом и отсутствием изменений биомеханизма родов наряду с результатами морфологических исследований, свидетельствующих о полной регенерации нижнего сегмента у большинства женщин после кесарева

сечения, являются фундаментальными и служат обоснованием теоретической и практической возможности консервативного родоразрешения пациенток после абдоминального родоразрешения.

По мнению большинства авторов, средняя продолжительность самопроизвольных родов у женщин с рубцом на матке незначительно отличается от длительности неосложненных родов [Ракуть В.С., Введенский Д.В., 1988; Стрижова Н.В. и др., 1988; Flamm V.L. et al., 1987, 1988; Molloy G. et al., 1987; Miller D.A., 1994; Williams M. et al., 1995]. Так, А.А.Афанасьев (1987) сообщает, что у 133 успешно консервативно родоразрешенных женщин роды в среднем продолжались 7 ч 17 мин, а по данным А.Б.Погореловой (1990), у 102 пациенток роды закончились через  $6,58 \pm 2,2$  ч. Продолжительность успешных самопроизвольных родов, по нашим данным, была аналогичной — 8 ч 42 мин  $\pm$  1 ч 15 мин.

При консервативном родоразрешении женщин с рубцом на матке проводят тщательное клиническое и инструментальное наблюдение за характером развития родовой деятельности, состоянием рубца на матке и функциональным состоянием плода, используя наружную токографию и длительный постоянный кардиомониторинг плода [Стрижова Н.В. и др., 1988; Стрижаков А.Н. и др., 1991; Логутова Л.С., 1996; Phelan J.P. et al., 1987; Holland J.G. et al., 1992]. После излития околоплодных вод отдельные авторы рекомендуют применять инвазивные «следающие» методики: внутреннюю токографию для оценки сократительной деятельности матки и наложение электрода на кожу предлежащей головки плода для рН-мониторинга его крови [Stowal Th.G. et al., 1987; Sakala E.P. et al., 1990; Chelmow D., Laros R.K., 1992; Bautrant E. et al., 1993]. С целью контроля за динамикой раскрытия шейки матки Л.С.Логутова и соавт. (1991, 1996) предлагают использовать эхографию в родах.

Состояние рубца на матке в родах оценивают клинически (на основании жалоб роженицы, при пальпации нижнего сегмента), а также по характеру родовой деятельности, данным наружной и внутренней токографии и КТГ. Отсутствие у роженицы жалоб на локальную болезненность в области нижнего маточного сегмента между схватками и/или при пальпации его, регулярный характер родовой деятельности, регистрируемый при токографии, и нормальные параметры КТГ свидетельствуют о состоятельности нижнего маточного сегмента в процессе родового акта. Отдельные авторы полагают, что оценить состояние рубца на матке (как статическое, так и динамическое — в ходе схваток) можно достаточно четко при ультразвуковом исследовании [Логутова Л.С. и др., 1991, 1996].

В процессе родового акта у 11,7—30 % женщин с рубцом на матке отмечается слабость родовой деятельности, а у 20,3—24,1 % — несвоевременный разрыв плодного пузыря [Афанасьев А.А., 1987; Алипов В.И., Абрамченко В.В., 1988; Стрижова Н.В. и др.; Погорелова А.Б., 1990; Gonzalez-Gonzalez N.L. et al., 1986; Molloy B.G. et al., 1987; Beckley S. et al., 1991; Chelmow D., Laros R.K., 1992]. На нашем материале слабость родовой деятельности отмечена у 21,7 % рожениц. Для коррекции данной аномалии родовой деятельности большинство авторов рекомендуют осторожное строго дозированное внутривенное капельное введение окситоцина [Стрижова Н.В. и др., 1988; Логутова Л.С., 1996; Flamm B.L. et al., 1987; Von Lembke J. et al., 1988; Sakala E.P. et al., 1990; Nguyen T.V. et al., 1992]. У таких рожениц частота послеродовых гипотонических кровотечений (1,4—10,5 %) и патологии отделения плаценты (0,5—3,8 %) несколько превышает аналогичные показатели в общей популяции [Афанасьев А.А., 1987; Погорелова А.Б., 1990; Amir W. et al., 1987; Flamm B.L. et al., 1987; Pick-

hardt M.G. et al., 1992]. Такие осложнения, возникающие в процессе консервативного родоразрешения женщин с рубцом на матке, ожидаемы и вполне объяснимы, так как оперированной матке свойственна несколько пониженная сократительная способность, а изменения передней стенки матки (морфофункционального характера) способствуют более глубокой, чем обычно, инвазии трофобласта и более плотному прикреплению плаценты.

С целью исключения разрыва матки по рубцу большинство авторов рекомендуют в послеродовом периоде всем родильницам проводить контрольное ручное обследование [Афанасьев А.А., 1987; Стрижова Н.В., 1989; Погорелова А.Б., 1990; Стрижаков А.Н. и др., 1991; Flamm B.L. et al., 1987; Stowal Th.G. et al., 1987; Sakala E.P. et al., 1990]. Только отдельные авторы полагают, что ревизию послеродовой матки следует выполнять лишь при наличии клинических симптомов, указывающих на разрыв рубца: кровотечение, геморрагический шок [Lurie S. et al., 1992; Troyler L.R., Parisi V.M., 1992]. Ряд исследователей пропагандируют использование эхографии в качестве альтернативы контрольному ручному обследованию послеродовой матки [Логутова Л.С. и др., 1991, 1996]; по нашему мнению, в практических учреждениях не следует отдавать предпочтение этому методу.

При самопроизвольных родах у женщин с рубцом на матке средняя кровопотеря несомненно превышает таковую при родах через естественные родовые пути. Так, по данным А.А. Афанасьева (1987), кровопотеря составила  $185,7 \pm 84,8$  мл, а у 14,3 % пациенток — от 400 до 700 мл, согласно сведениям R.K. Cowan (1994), у 95 % обследованных кровопотеря была менее 500 мл, а D. Chelmow и R.K. Laros сообщают о величине от 352 до 507 мл.

В настоящее время среди акушеров-гинекологов отсутствует единое мнение относительно того, какому методу начала ведения родов следует отдавать предпочтение при родоразрешении женщин с рубцом на матке — самопроизвольным или программированным родам. Так, ряд авторов полагают, что предпочтительнее самопроизвольное начало родовой деятельности [Погорелова А.Б., 1990; Логутова Л.С., 1996; Finley В.Е., Gibbs С.Е., 1986; Chelmow D., Laros R.K., 1993]. По данным Л.С. Логутовой (1996), продолжительность родов и частота их осложненного течения при спонтанном начале родовой деятельности достоверно ниже. Являясь сторонниками самопроизвольного начала родовой деятельности, D. Chelmow и R.K. Laros (1993) производили в родах раннюю амниотомию, а при слабости родовой деятельности начинали стимуляцию родовой деятельности окситоцином, который вводили внутривенно капельно. По данным авторов, успешное консервативное родоразрешение произошло у 73 % обследованных.

В то же время ирландские акушеры отдают предпочтение активному ведению родов. В.Г. Molloy и соавт. (1987) при доношенной беременности и зрелой шейке матки с целью индукции родов производят амниотомию. Авторами было отмечено, что регулярная родовая деятельность развилась у 75 % женщин, а у 25 % проведено родовозбуждение окситоцином. При этом консервативным родоразрешение было у 90,8 % женщин. Аналогичные данные приведены в работе Т.Т. Lao и соавт. (1987).

Наши исследования показали, что активное ведение родов у женщин с рубцом на матке вполне обоснованно и целесообразно в случае использования амниотомии при зрелой шейке матки. У женщин этой группы проводили программированные роды под постоянным мониторингом за состоянием сердечной деятель-

ности плода и характером сократительной активности матки. У 68,7 % пациенток развилась спонтанная регулярная родовая деятельность, а у 31,3 % потребовалось проведение родовозбуждения путем внутривенного капельного введения простагландинов (ПГ).

В настоящее время в практическом акушерстве ПГ широко используют для подготовки шейки матки к родам и индукции родовой деятельности. Применив родовозбуждение ПГЕ<sub>2</sub>, К.Т.М. Schneider и соавт. (1994) сообщили о благополучных исходах родов для матери и плода и не отметили увеличения частоты разрывов матки, ухудшения состояния плода (по данным рН-мониторинга), увеличения количества влагалищных родоразрешающих операций. Сравнивая результаты применения различных методов родовозбуждения, Т.Т. Lao и соавт. (1993) сообщили об успешном консервативном родоразрешении 30,7 % женщин, у которых родовозбуждение производили окситоцином, и 95,4 % пациенток, у которых для индукции родовой деятельности местно использовали ПГЕ<sub>2</sub>.

Данные G.O. Del Valle и соавт. (1994) также свидетельствуют, что подготовка шейки матки к родам с помощью ПГ у женщин после перенесенного кесарева сечения является эффективным и безопасным методом. Частота успешных самопроизвольных родов у женщин, перенесших операцию на матке (64 %), была ненамного ниже, чем у повторнородящих женщин (82 %) без кесарева сечения в анамнезе. Аналогичные результаты получены J.L. Stone и соавт. (1994), которые сравнивали характер течения родового акта после подготовки шейки матки путем интрацервикального введения геля, содержащего 2 мг ПГЕ<sub>2</sub>, у женщин с рубцом на матке и у первородящих пациенток. Авторы не установили различий в частоте родового излития околоплодных вод, продолжительности родов, показаниях к экстренному кеса-



реву сечению, материнской и перинатальной заболеваемости. Близкие к этим данные приводят М.А. Williams и D.A. Luthy (1995), которые проводили сравнительную оценку эффективности интрацервикального применения геля, содержащего 0,5 мг ПГЕ<sub>2</sub>, у женщин, перенесших кесарево сечение, и нерожавших (табл. 23).

Таблица 23. Сравнительная оценка эффективности интрацервикального применения ПГЕ<sub>2</sub> у женщин с рубцом на матке и первородящих

| Основные параметры                        | Женщины с рубцом на матке | Первородящие |
|---|---------------------------|--------------|
| Среднее количество аппликаций геля        | 2,4                       | 2,5          |
| Спонтанное начало родовой деятельности, % | 39                        | 33           |
| Длительность безводного периода, ч        | 8,2                       | 12,1         |
| Продолжительность родов, ч                | 20,1                      | 28,5         |
| Частота экстренного кесарева сечения, %   | 49,6                      | 31,9         |

В современной литературе приводятся разные мнения относительно применения окситоцина при ведении самопроизвольных родов у женщин с рубцом на матке. Целесообразность и эффективность использования окситоцина обосновываются решением следующих вопросов: повышается ли при этом успех самопроизвольных родов, не увеличиваются ли частота разрывов матки по рубцу и вследствие этого количество гистерэктомий, не ухудшается ли при этом исход родов для плода.

По мнению большинства авторов [Стрижаков А.Н. и др., 1991; Логутова Л.С., 1996; Flamm B.L. et al., 1987; Molloy B.G. et al., 1987; Sakala E.P. et al., 1990; Beckly S. et al., 1991; Bautrant E. et al., 1993], применение окситоцина показано в следующих клинических ситуациях:

- родовозбуждение (после амниотомии при наличии зрелой шейки матки и дородовом излитии околоплодных вод, при наличии сахарного диабета, тяжелого гестоза);
- родостимуляция (при недостаточной динамике раскрытия шейки матки — менее 1 см в 1 ч).

Данные, полученные большинством авторов, свидетельствуют о высокой эффективности окситоцина и лишь незначительном снижении частоты самопроизвольных родов при его использовании (табл. 24).

Таблица 24. Результаты родов при использовании окситоцина (данные литературы)

| Автор и год опубликования | Использование окситоцина в родах |                | Роды без окситоцина |                |
|---------------------------|----------------------------------|----------------|---------------------|----------------|
|                           | число женщин                     | успех родов, % | число женщин        | успех родов, % |
| P.H. Paul (1985)          | 257                              | 69             | 594                 | 90             |
| B.L. Flamm (1987)         | 282                              | 69             | 1291                | 78             |
| J.P. Phelan (1987)        | 349                              | 70             | 444                 | 91             |
| F.P. Meehan (1988)        | 261                              | 90             | 298                 | 81             |
| E.P. Sakala (1990)        | 26                               | 88             | 164                 | 89             |
| D. Chelmow (1992)         | 62                               | 74             | 442                 | 55             |
| Всего...                  | 1268                             | 78             | 4291                | 82,5           |

Таким образом, приведенные выше данные доказывают целесообразность и эффективность применения окситоцина при консервативном родоразрешении женщин с рубцом на матке; в противном случае все эти роды (без применения утеротонических средств) пришлось бы закончить путем выполнения экстренного повторного кесарева сечения. Мы согласны с мнением

В.И. Краснопольского и соавт. (1997), которые считают, что индивидуально подобранная доза утеротонических средств лишь восполняет дефицит эндогенного гормона в организме роженицы.

Результаты исследований, проведенных большинством авторов, убедительно показывают, что риск разрыва матки, обусловленного строго дозированным, осторожным введением окситоцина, не возрастает или увеличивается незначительно — на доли процента [Логутова Л.С., 1996; Lao T.T. et al., 1987; Phelan J.P. et al., 1987; Beckly S. et al., 1991; Troyler L.R., Parisi V.M., 1992]. В.Г. Моллой и соавт. (1987) при анализе течения 2176 родов у женщин с рубцом на матке не установили связи использования окситоцина и разрывов матки. Аналогичные данные приведены и другими исследователями [Horenstein J.M. et al., 1984, 1985; Flamm B.L. et al., 1987; Meehan F.P., 1988]. Применение окситоцина не приводит к увеличению частоты выполнения гистерэктомий, гемотрансфузий, развития гнойно-септических заболеваний [Sakala E.P. et al., 1990; Chelmow D., Laros R.K., 1992; Bautgant E. et al., 1993]. Большинство этих исследователей также приводят данные об отсутствии неблагоприятных воздействий окситоцина на состояние плода и новорожденного (табл. 25).

На нашем материале мы также не обнаружили отрицательного воздействия родостимуляции окситоцином на исходы родов для матери и плода. У 20 % обследованных женщин слабость родовой деятельности была успешно скорректирована путем внутривенного капельного введения окситоцина со скоростью 8—10 капель в 1 мин. Состояние новорожденных было удовлетворительным — оценка по шкале Апгар не менее 7 баллов. Эффективность использования окситоцина была выше у женщин, у которых раскрытие шейки матки к началу его введения было более 2—4 см; это согласуется с дан-

Т а б л и ц а 25. Некоторые данные об исходе родов при использовании окситоцина [Chelmow D., Laros R.K., 1992]

| Параметры   | Роды с применением окситоцина | Роды без окситоцина |
|---|-------------------------------|---------------------|
| Успех самопроизвольных родов, %                             | 74                            | 55                  |
| Оценка новорожденного по Апгар на 5-й минуте менее 7 баллов | 1                             | —                   |
| Влагалищные родоразрешающие операции, %                     | 32,6                          | 11,5                |
| Кровопотеря, мл   | 371—507                       | 352—458             |

ными, приводимыми другими исследователями [Flamm B.L. et al., 1987; Sakala E.P. et al., 1990; Beckly S. et al., 1991].

Обезболивание родов у женщин с рубцом на матке проводят по общепринятым правилам. При этом применяют ненаркотические и наркотические анальгетики, закись азота, пудендальную анестезию [Афанасьева А.А., 1987; Погорелова А.Б., 1990; Логутова Л.С., 1996; Краснопольский В.И. и др., 1997].

Отдельно стоит вопрос об использовании эпидуральной анестезии, чему посвящено большое количество исследований [Flamm B.L. et al., 1987; Molloy B.G. et al., 1987; Stowal Th.G. et al., 1987; Camus M., 1990; Chelmow D., Laros R.K., 1992]. При этом особое внимание акцентировали на том, не приводит ли эпидуральная анестезия к увеличению риска разрыва матки, частоты экстренного повторного кесарева сечения и ухудшению состояния новорожденных. Результаты ранних исследований по применению эпидуральной анестезии и родостимуляции окситоцином [Lavin J.P. et al., 1982] свидетельствовали, что при использовании данного вида анестезии могут затушевываться клинические симпто-

мы разрыва матки. Однако в дальнейших сообщениях это не подтвердилось. В исследованиях, проведенных В.Л. Flamm и соавт. (1984), J.P. Phelan и соавт. (1987), F.P. Meehan и G. Burke (1988), D. Chelmow и R.K. Laros (1992), Z.L. Roberts (1994), не было установлено увеличения риска разрыва матки, экстренного кесарева сечения, возрастания материнской и детской заболеваемости при использовании эпидуральной анестезии и родостимуляции окситоцином.

Одной из самых серьезных причин, препятствующих широкому распространению практики самопроизвольных родов у женщин с рубцом на матке, является возможность разрыва матки по рубцу. Среди практических акушеров-гинекологов как в нашей стране, так и за рубежом продолжает господствовать мнение о высокой частоте разрывов матки по рубцу при попытке ведения самопроизвольных родов [Савельева Г.М. и др., 1989; Стрижова Н.В. и др., 1989; Краснопольский В.И. и др., 1997; Holland J.G. et al., 1992; Abitbol M.M. et al., 1993; Heuston W.J., Rudy M., 1994]. Данные, представленные различными авторами, показывают, что частота разрывов матки при консервативном родоразрешении женщин после кесарева сечения колеблется в пределах от 0,37 до 1,12 % (табл. 26).

Лишь отдельные авторы сообщают более высокие цифры разрывов матки — 2,9 % [Von Lembke J. et al., 1988; Khan K.S., Rizvi A., 1995]. В ряде наблюдений консервативное ведение родов у женщин после перенесенного кесарева сечения вообще не сопровождалось разрывами матки [Алипов В.И., Абрамченко В.В., 1988; Ракуть В.С., Введенский Д.В., 1988; Стрижова Н.В. и др., 1989; Gonzalez-Gonzalez N.L. et al., 1986; Schneider A. et al., 1988]. Мы также не отметили разрывов матки при консервативном родоразрешении женщин с рубцом на матке.

Таблица 26. Частота разрывов матки при консервативном родоразрешении женщин после перенесенного кесарева сечения

| Автор и год опубликования | Число обследованных женщин | Частота разрывов матки, % |
|---------------------------|----------------------------|---------------------------|
| C. De Punzio (1985)       | 178                        | 1,12                      |
| B.G. Molloy (1987)        | 1781                       | 0,45                      |
| P.G. Stowal (1987)        | 272                        | 0,37                      |
| S. Lurie (1992)           | 960                        | 1,04                      |
| L.R. Troyer (1992)        | 264                        | 1,1                       |
| C. Kainz (1993)           | 673                        | 0,45                      |
| R.K. Cowan (1994)         | 593                        | 0,8                       |
| B.L. Flamm (1994)         | 5022                       | Меньше 1                  |
| S. Wasti (1995)           | 419                        | 1                         |

По данным большинства авторов, среди разрывов матки преобладали неполные, которые были ушиты в ходе повторной операции кесарева сечения; лишь в единичных наблюдениях была произведена гистерэктомия [Stowal P.G. et al., 1987; Flamm B.L. et al., 1994; Cowan R.K. et al., 1994].

Диагностика разрывов матки должна быть только комплексной, с обязательным учетом клинических данных (локальная болезненность нижнего сегмента вне схваток). По мнению А.М. Rodriguez (1989), S. Beckly (1991), только данные о сократительной активности матки, полученные при наружной или внутренней токографии, не могут являться надежными прогностическими критериями разрыва матки. Авторы установили, что непосредственно перед разрывом матки сократительная активность миометрия может быть повышенной и сниженной. Последний вид активности характерен и для слабости родовой деятельности, наблюдающейся у 11,7—30 % женщин

с рубцом на матке при консервативном их родоразрешении. В связи с этим необходимо взвешенно подходить к родостимуляции окситоцином, тщательно учитывать клинические симптомы и результаты токографии в сопоставлении с регистрируемыми параметрами КТГ плода.

Ряд зарубежных авторов, в основном представители американской акушерско-гинекологической школы, различают полный разрыв матки и расслоение рубца (неполный) [Donnelly G.P., Franzony K.T., 1964; Beacham W. et al., 1970; Flamm B.L. et al., 1987; Phelan J.P. et al., 1987; Farmer R.F. et al., 1991]. Полный (настоящий) разрыв матки обычно спонтанный (при клинически узком тазе) или травматический, возникает при наличии неповрежденной стенки матки или же после перенесенного корпорального кесарева сечения. После абдоминального родоразрешения, выполненного поперечным разрезом в нижнем сегменте, полный разрыв происходит редко. Неполный разрыв матки в американской литературе трактуется как «немой», «тихий», расслоение рубца («dehiscence») или «окно в матке» («uterine window»). Если первый тип разрыва сопровождается выраженными клиническими симптомами, кровопотерей, детской и материнской летальностью, то при втором типе они минимальны. Авторы подчеркивают необходимость выделения этих двух типов разрывов матки по ряду принципиальных причин. Неразграничение типов разрывов приводит к большому разбросу частоты данной патологии — от 0,02 до 0,73 % и даже до 3,5 % [Flamm B.L., 1985]. Расхождение матки по рубцу встречается значительно чаще (табл. 27).

Тактика ведения женщин при разрыве матки и расхождении рубца различна. Разрыв матки является показанием к экстренному кесареву сечению, в большинстве случаев стенка матки может быть восстановлена, но если разрыв обширный, с ранением магистральных сосудов,

Т а б л и ц а 27. Частота расхождений и разрывов матки по рубцу

| Автор<br>и год опубликования | Расхождение<br>(«dehiscence»), % | Разрыв, % |
|------------------------------|----------------------------------|-----------|
| J.P. Phelan (1987)           | 1,5                              | 0,3       |
| Th.G. Stowall (1987)         | 2,2                              | 0,37      |
| R.F. Farmer (1991)           | 0,7                              | 0,8       |
| L.R. Troyler (1992)          | 2,6                              | 1,1       |
| S. Wasti (1995)              | 1,4                              | 1,0       |

то выполняют гистерэктомию. В отличие от этого при расхождении рубца, диагностируемого в ходе повторного кесарева сечения, в большинстве случаев не требуется удаления матки, ее стенка восстанавливается. По мнению ряда авторов, в случае выявления при контрольном ручном исследовании послеродовой матки расслоения рубца оперативное вмешательство необходимо производить только в случае возникновения кровотечения [Phelan J.P. et al., 1987; Farmer R.F. et al., 1991; Troyler L.R., Parisi V.M., 1992]. В отсутствие кровотечения за женщиной ведут наблюдение. Последующая беременность должна заканчиваться повторным elective абдоминальным родоразрешением.

Немаловажное значение имеет состояние новорожденных после самопроизвольных родов у женщин с рубцом на матке. По данным А.А. Афанасьева (1987), В.И. Алипова и В.В. Абрамченко (1988), W. Amig и соавт. (1987), M.G. Pickardt и соавт. (1992), R.K. Cowan и соавт. (1994), большинство детей были в удовлетворительном состоянии — 88,7—99,6 %, гипоксия средней тяжести и тяжелая отмечена у 4,3—9,8 %, перинатальные потери составляли не более 11—17 %. В проведенных нами исследованиях перинатальные потери не зарегистрированы.



В то же время ряд авторов указывают на необходимость увеличения частоты использования акушерских щипцов у данного контингента рожниц — до 1,5—3 % и даже до 18,4 % [Афанасьев А.А., 1987; Алипов В.И., Абрамченко В.В., 1988; Стрижова Н.В. и др., 1989; Погорелова А.Б., 1990; Amir W. et al., 1987]. Основным показанием к наложению акушерских щипцов были слабость родовой деятельности или гипоксия внутриутробного плода.

В настоящее время установлено, что у 38,6—74,8 % женщин после перенесенного кесарева сечения возможны самопроизвольные роды, а частота успешного консервативного родоразрешения у строго отобранной группы женщин с рубцом на матке составляет 70,9—90,8 % (табл. 28).

Т а б л и ц а 28. Данные литературы о самопроизвольных родах у женщин с рубцом на матке

| Автор и год публикации | Общее число женщин | Отобрано для самопроизвольных родов |      | Успешные самопроизвольные роды |      | Частота успешных родов среди всех женщин с рубцом |
|------------------------|--------------------|-------------------------------------|------|--------------------------------|------|---|
|                        |                    | абс. число                          | %    | абс. число                     | %    |   |
| W. Amir (1987)         | 557                | 261                                 | 46,8 | 215                            | 82,4 | 38,6  |
| J. Molloy (1987)       | 2176               | 1781                                | 81,8 | 1618                           | 90,8 | 74,3  |
| А.Б. Погорелова (1990) | 475                | 115                                 | 24,2 | 102                            | 88,7 | 21,5  |
| C.M. Paterson (1991)   | 1059               | 664                                 | 62,7 | 471                            | 70,9 | 44,4  |
| R.F. Farmer (1992)     | 11041              | 7598                                | 68,8 | 6021                           | 79,2 | 54,5  |
| B.L. Flamm (1994)      | 7229               | 5022                                | 70   | 3746                           | 75   | 51,8  |
| Л.С. Логутова (1996)   | 392                | 114                                 | 29,1 | 91                             | 79,8 | 23,2  |

По данным D.A. Miller и соавт. (1994), благодаря успешным самопроизвольным родам частота кесарева сечения уменьшилась на 6,4 %; большинство пришлось на женщин с одним кесаревым сечением в анамнезе.

Данные литературы и результаты собственных исследований показывают, что у 9,2—29,1 % женщин с рубцом на матке роды не могут закончиться самопроизвольно и возникает необходимость в выполнении экстренного повторного кесарева сечения [Афанасьев А.А., 1987; Погорелова А.Б., 1990; Логутова Л.С., 1996; Sakala E.P. et al., 1990; Flamm B.L. et al., 1994]. Наиболее часто это происходит при слабости родовой деятельности, некорректируемой окситоцином в течение 1—2 ч, ухудшении состояния плода, возникновении диспропорции головки плода и таза матери (клинически узкий таз), появлении симптомов несостоятельности рубца на матке.

По данным литературы, материнская летальность при кесаревом сечении, производимом во всех клинических ситуациях, составляет 1:1000, а при elective повторной операции — 1:5000 [Flamm B.L. et al., 1987]. Анализ большого фактического материала, относящегося более чем к 20 000 самопроизвольных родов у женщин с рубцом на матке, свидетельствует о том, что материнская летальность при этом составляет 0,005—0,6 % [Phelan J.P. et al., 1987; Farmer R.M. et al., 1991; Kainz C. et al., 1993; El Mansuori, 1995]. В то же время большое число исследователей сообщают о родоразрешении женщин с рубцом на матке без материнской летальности [Афанасьев А.А., 1987; Стрижова Н.В., 1988; Логутова Л.С., 1996; Flamm B.L. et al., 1988, 1994; Chelmow D., Laros R.K., 1993]. Приведенные выше данные доказывают, что риск консервативного родоразрешения у тщательно отобранной группы женщин с рубцом на матке не превышает риск выполнения повторного кесарева

сечения. В пользу попытки проведения самопроизвольных родов свидетельствует также значительное уменьшение частоты послеродовых инфекционных заболеваний и уменьшение длительности пребывания женщины в стационаре.

При установлении противопоказаний к консервативному родоразрешению женщинам с рубцом на матке производят повторное elective кесарево сечение. Существовавшее ранее мнение о целесообразности родоразрешения беременных с состоятельным рубцом на матке за 10—12 дней до срока родов в настоящее время пересмотрено, так как получены данные, свидетельствующие о морфофункциональной незрелости новорожденных (при относительно большой массе), извлеченных при этом сроке. У таких детей высок риск развития респираторных заболеваний (30—35 %), в том числе наиболее тяжелых из них: РДС-синдрома, болезни гиалиновых мембран [Ахмадеева Э.Н., Елизарова И.П., 1988; Пасынков М.А., 1989; Heritage С.К. et al., 1985; Anderson G.M., 1987; Parilla В.В. et al., 1993]. Наиболее высокая заболеваемость новорожденных отмечена у женщин, у которых плацента локализовалась в области рубца, или же у беременных с несостоятельным рубцом.

Повторное кесарево сечение — сложное оперативное вмешательство [Козаченко В.П., 1979; Афанасьев А.А., 1987; Погорелова А.Б., 1990; Краснополяский В.И. и др., 1997; Butc R.D. et al., 1988]. В связи с выраженным спаечным процессом и изменениями топографии матки возможны ранения магистральных сосудов, мочевого пузыря, кишечника. Снижение сократительной способности матки при несостоятельном рубце приводит к гипотоническому кровотечению, вследствие чего требуется оперативное вмешательство — удаление матки [Афанасьев А.А., 1987; Краснополяский В.И. и др., 1989, 1997; Marsico С. et al., 1986].

Наиболее часто повторное кесарево сечение расширяют за счет производимой стерилизации. Следует подчеркнуть, что для этого необходимо производить пересечение маточных труб, лигирование их культей с погружением в мезосальпинкс, поскольку только перевязка маточных труб не обеспечивает полноценной стерилизации и после этого возможно наступление беременности. Основанием для стерилизации является документально оформленное решение женщины о прекращении генеративной функции (заявление пациентки в письменной форме за подписью главного врача лечебного учреждения). Данное расширение абдоминального родоразрешения обычно мы производим при наличии живого ребенка и извлечении также живого новорожденного.

При повторном кесаревом сечении перинатальные потери значительно выше, чем при консервативном родоразрешении, и составляют 13,6—85 % [Афанасьев А.А., 1987; Погорелова А.Б., 1990; Краснополяский В.И. и др., 1997; Flamm В.Л. et al., 1994; Van Der Walt W.A. et al., 1994].

В проведенных нами исследованиях перинатальные потери составили 12,7 %, средняя масса новорожденных была  $3510,25 \pm 62,3$  г (от 2200 до 4700 г), рост  $52,01 \pm 0,29$  см. Подавляющее большинство детей родились в удовлетворительном состоянии: оценка по шкале Апгар на 1-й минуте  $7,45 \pm 0,18$  балла, на 5-й минуте —  $8,5 \pm 0,06$  балла.

Анализ течения раннего неонатального периода у детей, извлеченных при повторном кесаревом сечении в случае наличия полноценного нижнего сегмента матки и получивших оценку по шкале Апгар 8—9 баллов, позволил установить следующее. КОС и содержание газов крови в сосудах пуповины были в пределах нормативных значений: в артерии пуповины рН составил

7,20±0,03, P<sub>CO<sub>2</sub></sub> — 54,1±5,75 мм рт.ст., P<sub>O<sub>2</sub></sub> — 16,94±1,9 мм рт.ст.; в вене — 7,22±0,04; 47,13±5,29 и 25,91±3,40 мм рт.ст. соответственно. У детей, извлеченных при повторном кесаревом сечении, на 30-й минуте отмечалось повышение ЧСС по сравнению с новорожденными, извлеченными при первой операции (130,36±3,8 и 120,53±3,7 соответственно), в дальнейшем этот показатель выравнивался ко 2-му часу жизни. В то же время была установлена отчетливая тенденция снижения АД у детей первой группы (на 4—6 %), сохранявшаяся вплоть до 2-го часа внеутробной жизни, при этом систолическое давление было 56,36±2,28 мм рт.ст. у детей первой группы и 62,4±2,08 мм рт.ст. у детей второй, диастолическое — 30,09±1,05 и 33,67±0,89 мм рт.ст. соответственно. Функция внешнего дыхания у большинства детей обеих групп была в пределах нормы, а повышение температуры тела у новорожденных первой группы происходило более медленно. Результаты проведенных исследований указывают на некоторое снижение адаптации новорожденных после повторного кесарева сечения, что свидетельствует о необходимости их включения в группу риска возникновения осложнений в неонатальном периоде.

Подтверждением снижения адаптации новорожденных, извлеченных при повторном кесаревом сечении, является выявляемое у ряда из них **транзиторное тахипноэ**. По данным J.T. Pattel и соавт. (1983), эта патология определяется у 23 % детей, извлеченных при повторном абдоминальном родоразрешении. Чаще это состояние наблюдается у мальчиков, сочетается с перинатальной асфиксией, недоношенностью и сахарным диабетом у матери.

Наиболее вероятная причина транзиторного тахипноэ — замедленный выход легочной жидкости через кровеносную и лимфатическую системы во время и после родов. При кесаревом сечении грудная клетка но-

ворожденного не испытывает сдавления, которое способствует выведению жидкости. Кроме того, замедленное всасывание жидкости при абдоминальном родоразрешении также объясняется отсутствием значительного повышения уровня катехоламинов, что характерно для детей при самопроизвольных родах [Цибульская И.С., 1980; Ахмадсва Э.Н., Елизарова И.П., 1988; Faxelius T.K. et al., 1983]. Несмотря на изменение легочной механики, степень зрелости легких (определяемая по лецитин-сфингомиелиновому отношению) у этих новорожденных не отличается от таковой у детей, у которых отсутствуют симптомы транзиторного тахипноэ [Pattel J.T., 1983]. Дополнительным фактором, способствующим развитию транзиторного тахипноэ у новорожденных, может являться транзиторная левожелудочковая недостаточность [Halliday H.P. et al., 1981]. Риск развития данной патологии возрастает вследствие трансплацентарной гипонатриемии в тех случаях, когда беременной в предродовом периоде вводили большое количество жидкости [Singhi G.T. et al., 1984].

Диагностическими критериями рассматриваемой патологии являются:

- тахипноэ (число дыхательных движений более 60 в 1 мин) возникает в течение первых 6 ч после родов;
- продолжительность периода учащенного дыхания не менее 12 ч;
- рентгенологические признаки (картина «влажных» легких, значительное скопление жидкости в междолевых пространствах, в ряде случаев — эмфизема и кардиомегалия);
- отсутствие других причин развития респираторного дистресс-синдрома.

Транзиторное тахипноэ новорожденных — саморазрешающийся процесс без рецидивов или каких-либо ос-

таточных функциональных расстройств. Диагноз данной патологии устанавливают на основании исключения дыхательных нарушений другого происхождения (болезни гиалиновых мембран и пневмонии). Состояние новорожденных, необходимость интенсивного наблюдения и объем проводимых лечебных мероприятий определяют в процессе дифференциальной диагностики.

С целью улучшения исходов повторного кесарева сечения для плода весьма важно выполнение операции в сроки, близкие к срокам родов, — 39—40 нед. В предыдущие годы во избежание возможных разрывов матки, наиболее часто возникающих с началом родовой деятельности, повторное абдоминальное родоразрешение производили при сроке 38 нед. Масса тела детей при этом соответствовала таковой доношенных новорожденных, но у них нередко отмечались признаки морфофункциональной незрелости, что в ряде случаев приводило к развитию РДС-синдрома и болезни гиалиновых мембран [Пасынков М.А., 1989; Heritage С.К., Kunningham M.D., 1985; Clark S.L. et al., 1985; Parilla V.V. et al., 1993]. В настоящее время в отсутствие осложнений, при которых требуется досрочное родоразрешение, мы выполняем повторное кесарево сечение при сроке беременности 39—40 нед. Так, ранее (в 1984—1986 гг.) повторное абдоминальное родоразрешение производили в 38 нед, масса новорожденных составляла  $3436,0 \pm 362,5$  г, оценка по шкале Апгар на 1-й минуте была  $6,32 \pm 1,49$  балла, только 64,9 % детей рождались в удовлетворительном состоянии. В настоящее время (после 1986 г.) повторное кесарево сечение выполняют в 39—40 нед, масса новорожденных при этом изменилась незначительно ( $3510,25 \pm 262,3$  г), но зато существенно улучшилось состояние новорожденных: в удовлетворительном состоянии родились 88,7 % детей, оценка по

шкале Апгар на 1-й минуте составила  $7,35 \pm 0,16$  балла. Значительно снизились показатели перинатальной заболеваемости и смертности (от 31,6 до 12,7 %).

Несмотря на большое количество успешно проведенных самопроизвольных родов у женщин с рубцом на матке, данные о которых приводят многие авторы [Ракуть В.С., Введенский Д.В., 1989; Погорелова А.Б., 1990; Логутова Л.С., 1996; Molloy Th.G. et al., 1987; Holland J.G. et al., 1983; Flamm V.L. et al., 1994], отношение врачей и пациенток к консервативной тактике родоразрешения меняется медленно. В России родоразрешение подавляющего большинства беременных с рубцом на матке проводят путем повторного кесарева сечения и самопроизвольные роды у них все еще продолжают оставаться редкостью в повседневной практике родовспомогательных учреждений [Афанасьев А.А., 1987; Стрижова Н.В. и др., 1989; Погорелова А.Б., 1990; Стрижаков А.Н. и др., 1991; Логутова Л.С., 1996; Краснопольский В.И. и др., 1997]. Преувеличение опасности частых разрывов матки (как со стороны врача, так и со стороны женщины), нежелание пациентки испытывать боли при родовых схватках являются основными причинами выбора метода родоразрешения в такой ситуации в пользу повторного elective кесарева сечения.

Однако медленно меняется отношение к тактике ведения родов у женщин с рубцом на матке не только в нашей стране, но и за рубежом. Так, при ретроспективном анализе историй родов 313 женщин после перенесенного кесарева сечения Р. Norman и соавт. (1993) отметили наличие самопроизвольных родов только у 30 % пациенток, хотя по рекомендации Национальной ассоциации акушеров-гинекологов Канады основания для попытки провести консервативное родоразрешение были у 71 % женщин. Из 220 женщин, подвергнутых повторному elective кесареву сечению, возможность



консервативного родоразрешения обсуждалась только с 11 % из них. При анализе факторов, влияющих на выбор метода родоразрешения, W.J. Hueston и M. Rudy (1994) отметили, что акушерские причины были одинаковы в группе женщин, подвергнутых повторному электромускому кесареву сечению, и в группе самостоятельно родивших пациенток, но в последней группе было значительно больше более молодых пациенток, небелых, незамужних, безработных и не имевших частного страхового полиса. Регрессивный анализ, проведенный авторами, показал, что только наличие частного медицинского страхового полиса является независимым фактором, оказывающим выраженное влияние на выбор метода родоразрешения, и на первый план здесь выступают именно меркантильные соображения. Немаловажное значение при выборе метода родоразрешения имеют традиции и установки различных родовспомогательных учреждений. Проведя статистический анализ 1574 историй родов женщин после перенесенного кесарева сечения в трех региональных госпиталях штата Миссури, J.G. Holland и соавт. (1992) установили, что частота успешных самопроизвольных родов была примерно одинаковой (от 51 до 63 %), а число отобранных для возможного консервативного родоразрешения пациенток варьировало в разных госпиталях от 7 до 40 %.

Немаловажным критерием отбора женщин, перенесших кесарево сечение, для самопроизвольных родов имеет их согласие и желание. Проведя опрос пациенток с рубцом на матке, M.M. Abitbol и соавт. (1993) отметили, что 40 % из них не имели желания рожать самостоятельно, хотя у всех имелись критерии для самопроизвольных родов. Главной причиной опрошенные женщины называли длительное болезненное течение родового акта, представляющего потенциальную опасность для их жизни; 32 % пациенток не были довольны успешны-

ми самопроизвольными родами и предпочли бы повторное электромуское кесарево сечение.

Таким образом, необходимы дальнейшая просветительная работа как среди врачей, так и среди пациенток, направленная на пропаганду возможностей успешного консервативного родоразрешения женщин с рубцом на матке, а также накопление практического опыта ведения таких самопроизвольных родов в различных родовспомогательных учреждениях.

В заключение отметим, что увеличение частоты кесарева сечения является оправданным при условии полноценного обследования внутриутробного плода, включающего, кроме общепринятых ультразвуковых методов оценки, доплерометрическое исследование кровотока в артерии пуповины, а при необходимости и во внутренней сонной артерии. В настоящее время продолжается поиск путей оптимизации процессов полноценного заживления рассеченной стенки матки. Одними из таких направлений являются применение малотравматичной модификации кесарева сечения по M. Stark и использование современных видов рассасывающегося ареаппактивного шовного материала. В комплекс профилактических мероприятий, проводимых женщинам из группы высокого инфекционного риска, может быть включена пролонгированная послеоперационная лапароскопическая санация. С целью оценки состояния рубца на матке при беременности целесообразно применять трансвагинальную эхографию, диагностическая ценность которой выше, чем трансабдоминальной. Успешное консервативное родоразрешение строго отобранной группы женщин с рубцом на матке является резервом снижения частоты повторного абдоминального родоразрешения.

## ЗАКЛЮЧЕНИЕ

В современном акушерстве, главной задачей которого является снижение материнской и перинатальной заболеваемости и смертности, рациональное ведение родов тесно связано с абдоминальным родоразрешением. Частота его выполнения постоянно возрастает у нас в стране и в ближнем зарубежье, относительно стабилизировавшись в Западной Европе и США. Как показывают собственный опыт и данные других исследователей, ведущей тенденцией в этом направлении является не расширение показаний к операции кесарева сечения, а уточнение и конкретизация их, особенно в перинатальном аспекте. Статистические данные последних лет убедительно свидетельствуют, что в настоящее время абдоминальное родоразрешение в интересах плода производят в 30—60 % всех родов. Детальная оценка состояния плода наиболее эффективна при использовании комплекса ультразвуковых диагностических методик: эхографии, кардиотокографии плода и доплерометрического исследования кровотока в фетоплацентарной системе. Результаты исследований, проведенных в последние годы как в нашей клинике, так и другими исследователями, убедительно показывают, что при внутриутробной патологии плода в большинстве случаев только абдоминальное родоразрешение позволяет появиться на свет живому новорожденному. Однако следует отметить, что использование только кесарева сечения не может являться единственным резервом снижения перинатальных потерь; для этого требуются также высококвалифицированная неонатологическая служба, эффективные методы реанимации и выхаживания новорожденных, особенно недоношенных и с небольшой массой тела.

Важным направлением совершенствования абдоминального родоразрешения является разработка мало-травматичных методик его выполнения, которые способствовали бы уменьшению частоты развития гнойно-септических осложнений. Одними из таких методик являются чревосечение по Joel-Cohen и выполнение кесарева сечения в модификации M. Stark.

Другими мерами, способствующими снижению частоты возникновения гнойно-септических осложнений, являются выполнение кесарева сечения по строгим показаниям с обязательным учетом условий и противопоказаний, увеличение процента плановых операций, проведение профилактической антибактериальной терапии, использование новых видов синтетического ареактивного рассасывающего шовного материала, полноценной инфузионно-трансфузионной терапии, эфферентных методов лечения. При наличии потенциальной или клинически выраженной инфекции производят абдоминальное родоразрешение с временной изоляцией брюшной полости или использованием внебрюшинного доступа; возможна также пролонгированная послеоперационная лапароскопическая санация, с успехом применяемая в нашей клинике.

Дискуссионным остается вопрос о выборе метода родоразрешения женщин с рубцом на матке, образовавшимся после кесарева сечения. Результаты проведенных нами клинко-морфологических исследований ткани, иссеченной из зоны ранне произведенного разреза на матке, подтверждают данные других исследователей о возможности ее полноценного заживления у части женщин после абдоминального родоразрешения. Эти данные являются принципиальными для разработки тактики родоразрешения через естественные родовые пути строго отобранной группы женщин. Оценку состояния рубца на матке необходимо проводить с учетом клини-

ко-анамнестических данных и обязательным использованием современных высокоинформативных ультразвуковых методов (трансабдоминальная и трансвагинальная эхография). Роды через естественные родовые пути у женщин, перенесших кесарево сечение, должны проводить только высококвалифицированные специалисты, в совершенстве владеющие техникой оперативного вмешательства, в крупных родовспомогательных центрах при наличии всех необходимых urgentных служб. Успешное консервативное родоразрешение беременных с рубцом на матке является действенным резервом снижения частоты выполнения кесарева сечения.

Таким образом, в современном акушерстве кесарево сечение занимает ведущее положение среди всех родоразрешающих операций и способствует улучшению исходов беременности для матери и плода.

## СПИСОК ЛИТЕРАТУРЫ

- Абрамченко В.В., Ланцев Е.А. Кесарево сечение. — СПб.: Медицина, 1991. — 147 с.
- Афанасьев А.А. Ведение беременности и родов у женщин с рубцом на матке: Автореф. дисс. ... канд. мед. наук. — М., 1987. — 22 с.
- Ахмадеева Э.Н., Елизарова И.П. Особенности адаптации новорожденных, извлеченных при первой и повторной операции кесарева сечения//Акуш. и гин. — 1988. — № 7. — С. 39—42.
- Баев О.Р., Хатамбе М.И. Совершенствование эхографической оценки факторов риска гнойно-септических осложнений после кесарева сечения//Акуш. и гин. — 1994. — № 5. — С. 14—18.
- Демидкин П.Н., Шнирельман А.И. Рентгенодиагностика в акушерстве и гинекологии. — М.: Медицина, 1980. — 243 с.
- Гуртовой Б.Л., Серов В.Н., Макацария А.Д. Гнойно-септические заболевания в акушерстве. — М.: Медицина, 1981. — 204 с.
- Гуртовой Б.Л. Принципы антибактериальной профилактики и терапии инфекционных осложнений кесарева сечения//Съезд Российской ассоциации акушеров-гинекологов, 1-й. — М., 1995. — С. 32—33.
- Жаров Е.В. Комплексная профилактика и лечение гнойно-септических осложнений кесарева сечения: Дисс. ... канд. мед. наук. — М., 1987. — 168 с.
- Ищенко А.И., Мареева Л.С., Серова О.Ф. Возможности профилактики послеоперационных инфекционных осложнений при использовании антибактериального шовного материала капроаг// Тез. докл. V съезда акушеров-гинекологов и неонатологов Белоруссии. — Брест: Б.и., 1991. — С. 113—114.
- Кесарево сечение/Под ред. В.И.Краснопольского. — М.: ТОО «Техлит»; Медицина, 1997. — 285 с.
- Козаченко В.П. Беременность и роды после кесарева сечения. — М.: Медицина, 1979. — 159 с.

- Кулаков В.И., Краснопольский В.И., Мареева Л.С. О совершенствовании методики операции кесарева сечения//Акуш. и гин. — 1980. — № 11. — С. 26—29.
- Кулаков В.И., Чернуха Е.А., Комиссарова Л.М. Эволюция оперативного родоразрешения за последние 35 лет по данным ВНИЦ по охране здоровья матери и ребенка Минздрава СССР//Акуш. и гин. — 1989. — № 3. — С. 13—17.
- Кулаков В.И., Чернуха Е.А. Результаты кесарева сечения в зависимости от методики наложения шва на матку и шовного материала//Акуш. и гин. — 1997. — № 4. — С. 18—21.
- Кулаков В.И., Чернуха Е.А., Комиссарова Л.М. Кесарево сечение. — М.: Медицина, 1988. — 192 с.
- Лебедев В.А., Стрижаков А.Н., Железнов Б.И. Эхографические и морфологические параллели в оценке состояния рубца на матке//Акуш. и гин. — 1991. — № 8. — С. 44—49.
- Логутова Л.С. Оптимизация кесарева сечения (медицинские и социальные аспекты): Дисс. ... д-ра мед. наук. — М., 1996. — 362 с.
- Никонов А.П. Послеродовый эндометрит как проявление послеродовой инфекции: Дисс. ... д-ра мед. наук. — М., 1993. — 323 с.
- Погорелова А.Б. Беременность и роды у женщин, перенесших кесарево сечение в регионе высокого паритета: Дисс. ... д-ра мед. наук. — Ташкент, 1990. — 326 с.
- Побединский Н.М., Чернуха Е.Е., Новикова З.В. и др. Течение и исход родов при поперечносуженном тазе//Акуш. и гин. — 1981. — № 5. — С. 39—42.
- Репина М.А. Кровотечения в акушерской практике. — М.: Медицина, 1986. — 174 с.
- Савельева Г.М., Блошанский Ю.М., Сичинава Л.Т., Шраер О.Г. Кесарево сечение в снижении перинатальной смертности и заболеваемости//Акуш. и гин. — 1989. — № 3. — С. 9—13.
- Саркисов Д.С. Современное состояние проблемы обратимости патологических изменений органов//Клин. мед. — 1976. — Т. LIV. — № 6. — С. 6—15.
- Сенчакова Т.Н. Отсроченные осложнения кесарева сечения: Дисс. ... канд. мед. наук. — М., 1997. — 147 с.

- Серов В.Н., Стрижаков А.Н., Маркин С.А. Руководство по практическому акушерству. — М.: ООО «Медицинское информационное агентство», 1997. — 424 с.
- Серов В.Н., Макацария А.Д. Тромботические и геморрагические осложнения в акушерстве. — М.: Медицина, 1987. — 288 с.
- Слепых А.С. Абдоминальное родоразрешение. — Л.: Медицина, 1986. — 190 с.
- Совершенствование операции кесарева сечения и профилактика ее осложнений/Под ред. А.Н.Стрижакова: Метод рекомендации. — М., 1996. — 27 с.
- Старостина Т.А., Фролова О.Г. Летальность после операции кесарева сечения//Акуш. и гин. — 1989. — № 3. — С. 22—24.
- Стрижаков А.Н., Бунин А.Т., Медведев М.В. и др. Значение доплерометрии маточно-плацентарного и плодово-плацентарного кровотока в выборе рациональной тактики ведения беременности и родоразрешения//Акуш. и гин. — 1989. — № 3. — С. 24—27.
- Стрижаков А.Н., Лебедев В.А. Клиническое значение факторов, влияющих на течение беременности и состояние новорожденных у женщин с рубцом на матке//Акуш. и гин. — 1991. — № 4. — С. 13—18.
- Стрижаков А.Н., Лебедев В.А., Баев О.Р., Асланов А.Г. Современные методы диагностики и принципы рациональной терапии различных форм послеродового эндометрита//Акуш. и гин. — 1991. — № 5. — С. 37—42.
- Чернуха Е.А. Родовой блок. — М.: Медицина, 1991. — 288 с.
- Чернуха Е.А. Кесарево сечение — настоящее и будущее//Акуш. и гин. — 1997. — № 5. — С. 22—28.
- Amir W., Peter J., Etan Z. Trial of labor without oxitocin in patients with previous cesarean section//Amer. J. Perinatol. — 1987. — Vol. 4, N 2. — P. 140—143.
- Ayers J.W.T., Morly G. Surgical incision for Cesrean Section//Obstet. Gynecol. — Vol. 70, N 5. — P. 706—708.
- Beckly S., Gee H., Newton J.R. Scar rupture in labor after previous lower uterine segment caeserean section: the role of uterine activity measurement//Brit. J. Obstet. Gynacc. — 1991. — Vol. 98. — P. 265—269.



- Chelmow D., Laros R.K.* Maternal and neonatal outcomes after oxytocin augmentation in patients undergoing a TOL after prior cesarean delivery//*Obstet. and Gynec.* — 1992. — Vol. 80, N 6. — P. 966—971.
- Cowan R.K., Kinch R.A.H., Ellis B., Anderson R.* Trial of labor following cesarean delivery//*Obstet. and Gynec.* — 1994. — Vol. 83, N 6. — P. 933—936.
- Del Valle G.O., Adair S.D., Sanehez-Ramus L.* Cervical ripening in women with previous cesarean deliveries//*Int. J. Gynaec. Obstet.* — 1994. — Vol. 47, N 1. — P. 17—21.
- Duff P.* Prophylactic antibiotics for cesarean delivery//*Amer. J. Obstet. Gynec.* — 1987. — Vol. 157, N 3. — P. 794—798.
- Farmer R.M.* Uterine rupture during TOL after previous cesarean section//*Amer. J. Obstet. Gynec.* — 1991. — Vol. 165, N 4. — P. 1. — P. 996—1001.
- Finley B.E., Gibbs C.E.* Emergent cesarean delivery in patients undergoing a TOL with a transversal low-segment scar//*Amer. J. Obstet. Gynec.* — 1986. — Vol. 155, N 5. — P. 936—939.
- Flamm B.L.* Vaginal birth after cesarean section: controversies old & new// *Clin. Obstet. Gynec.* — 1985. — Vol. 28, N 4. — P. 735—744.
- Flamm B.L., Goings J.R., Liu J., Wolde-Tsadyk G.* Elective repeat cesarean delivery versus trial of labor//*Obstet. and Gynec.* — 1994. — Vol. 83, N 6. — P. 927—932.
- Gregory K.D., Henry O.A., Gellens A.J.* Repeat cesareans: How many are elective?//*Obstet. and Gynec.* — 1994. — Vol. 84, N 4. — P. 574—578.
- Hueston W.J., Rudy M.* Factors predicting elective repeat cesarean delivery//*Obstet. and Gynec.* — 1994. — Vol. 83, N 5, P1. — P. 741—744.
- Michaels W.H., Thompson N.O., Boutt A.* Ultrasound diagnosis of defects in the scarred lower uterine segment during pregnancy//*Obstet. and Gynec.* — 1988. — Vol. 71, N 1. — P. 112—120.
- Molloy G., Sheil O., Duignan N.M.* Delivery after cesarean section: review of 2176 consecutive cases//*Brit. Med. J.* — 1987. — Vol. 294, N 6588. — P. 1645—1647.
- Phelan J.P., Klark S.L., Diaz F., Paul R.H.* Vaginal birth after cesarean//*Amer. J. Obstet. Gynec.* — 1987. — Vol. 157, N 6. — P. 1510—1515.

- Pickhardt M.G., Martin J.N., Meudrech E.F.* Vaginal birth after cesarean delivery: Are the useful & valid predictors of success or failure?//*Amer. J. Obstet. Gynec.* — 1992. — Vol. 166. — P. 1811—1819.
- Stark M., Joel-Cohen J., Ciobotaru A.* The effect of surgical steps on Cesarean Section Post Operative Recovery//*European Association of Gynaecologists and Obstetricians: Meeting, 6th: Abstracts.* Moscow, 1991. — P. 55.
- Stark M., Shaykin J., Kupfersreutin C.* et al. Evaluation of combination of Procedures in Cesarean Section//*Int. J. Gynecol. Obstet.* — 1995. — Vol. 48, N 3. — P. 273—276.
- Stowall Th.G., Shaver D.C., Solomon S.K., Anderson G.D.* TOL in patients in previous C.S. Patients//*Obstet. and Gynec.* — 1987. — Vol. 70, N 5. — P. 713—717.
- Troyler L.R., Parisi V.M.* Obstetrics parameters affecting success in a TOL: designation of a scoring system//*Amer. J. Obstet. Gynec.* — 1992. — Vol. 167, N 4, P. 1. — P. 1099—1104.

## ОГЛАВЛЕНИЕ

|   |            |
|---|------------|
| Предисловие .....   | 3          |
| <b>Глава 1. Приоритетность кесарева сечения в современном акушерстве .....</b>  | <b>5</b>   |
| 1.1. Значимость абдоминального родоразрешения .....   | 5          |
| 1.2. Показания, противопоказания к кесареву сечению и условия его выполнения. — <i>А.Н. Стрижаков, О.Р. Баев</i> .....                                | 9          |
| 1.3. Причины увеличения частоты абдоминального родоразрешения в современных условиях .....  | 28         |
| <b>Глава 2. Методы кесарева сечения .....</b>   | <b>39</b>  |
| 2.1. Хирургическая анатомия передней брюшной стенки и топографическая анатомия матки во время беременности. Морфологические изменения миометрия ..... | 39         |
| 2.2. Современные методики кесарева сечения ..   | 48         |
| 2.3. Новая модификация кесарева сечения ..  | 70         |
| 2.4. Методики кесарева сечения, выполняемые при наличии инфекции .....  | 91         |
| 2.5. Обезболивание при выполнении кесарева сечения .....  | 98         |
| 2.6. Инфузионно-трансфузионное обеспечение кесарева сечения .....   | 107        |
| <b>Глава 3. Факторы, влияющие на заживление рассеченной стенки матки .....</b>  | <b>118</b> |
| 3.1. Осложнения, возникающие в ходе выполнения кесарева сечения .....   | 118        |
| 3.2. Шовный материал в современном акушерстве .....   | 127        |
| 3.3. Профилактика инфекционных осложнений при кесаревом сечении .....   | 140        |

## Оглавление

|  |            |
|--|------------|
| 3.4. Современные методы контроля заживления рассеченной стенки матки .....   | 153        |
| 3.5. Гнойно-септические заболевания после кесарева сечения .....   | 163        |
| <b>Глава 4. Морфологическая характеристика заживления рассеченной стенки матки. — <i>В.А. Лебедев, Б.И. Железнов</i> .....</b> | <b>199</b> |
| <b>Глава 5. Современные методы диагностики состояния рубца на матке .....</b>  | <b>229</b> |
| 5.1. Оценка состояния рубца на матке вне беременности .....  | 229        |
| 5.2. Эхографическая оценка состояния рубца на матке при беременности .....   | 233        |
| <b>Глава 6. Ведение беременности и родов у женщин с рубцом на матке .....</b>  | <b>247</b> |
| 6.1. Течение и ведение беременности у женщин после абдоминального родоразрешения .....   | 247        |
| 6.2. Тактика родоразрешения женщин с рубцом на матке .....   | 257        |
| Заключение .....   | 292        |
| Список литературы .....  | 295        |

## CONTENTS

|   |            |
|---|------------|
| Foreword. . . . .   | 3          |
| <b>Chapter 1. Cesarean Section is a Priority in Modern Obstetrics . . . . .</b>   | <b>5</b>   |
| 1.1. The impact of abdominal delivery . . . . .   | 5          |
| 1.2. Indications for and contraindications precluding cesarean section and conditions of the operation.— <i>A.N. Strizhakov and O.R. Baev</i> . . . . . | 9          |
| 1.3. Causes of a higher incidence of abdominal deliveries today . . . . .   | 28         |
| <b>Chapter 2. Methods of Cesarean Section . . . . .</b>   | <b>39</b>  |
| 2.1. Surgical anatomy of the anterior abdominal wall and topographic anatomy of a pregnant uterus. Morphological changes in the myometrium . . . . .    | 39         |
| 2.2. Modern methods of cesarean section . . . . .   | 48         |
| 2.3. A new modification of cesarean section . . . . .   | 70         |
| 2.4. Methods of cesarean section to be used in infection. . . . .   | 91         |
| 2.5. Anesthesia for cesarean section . . . . .  | 98         |
| 2.6. Infusion-transfusion support of cesarean section . . . . .   | 107        |
| <b>Chapter 3. Factors Involved in Healing of a Dissected Uterine Wall . . . . .</b>   | <b>118</b> |
| 3.1. Complications emerging during cesarean section . . . . .   | 118        |
| 3.2. Suturing materials in modern obstetrics . . . . .  | 127        |
| 3.3. Prevention of infectious complications in cesarean section . . . . .   | 140        |
| 3.4. Modern methods for monitoring the healing of a dissected uterine wall . . . . .  | 153        |
| 3.5. Pyoseptic diseases after cesarean section . . . . .  | 163        |

|   |            |
|---|------------|
| <b>Chapter 4. Morphological Characteristics of Healing of a Dissected Uterine Wall.— <i>V.A. Lebedev and B.I. Zheleznov</i> . . . . .</b> | <b>199</b> |
| <b>Chapter 5. Modern Methods for Diagnosis of the Status of Cicatrice on the Uterus. . . . .</b>  | <b>229</b> |
| 5.1. Assessing the cicatrice on a nonpregnant uterus. . . . .   | 229        |
| 5.2. Echographic assessment of a cicatrice on a pregnant uterus. . . . .  | 233        |
| <b>Chapter 6. Management of Pregnancy and Labor in Women with Cicatrices on the Uterus . . . . .</b>                                      | <b>247</b> |
| 6.1. Course and management of pregnancy in women with a history of abdominal delivery . . . . .   | 247        |
| 6.2. Strategy of labor management in women with cicatrices on the uterus . . . . .  | 257        |
| Conclusion . . . . .  | 292        |
| References. . . . .   | 295        |

Монография

**Александр Николаевич Стрижаков,  
Владимир Александрович Лебедев**

**КЕСАРЕВО СЕЧЕНИЕ  
В СОВРЕМЕННОМ АКУШЕРСТВЕ**

Зав. редакцией Т. Н. Осокина  
Редактор Н. В. Кирсанова  
Художественный редактор С. М. Лымина  
Технический редактор В. И. Табенская  
Корректор М. П. Молокова

ЛР № 010215 от 29.04.97. Сдано в набор 04.09.98.  
Подписано к печати 19.10.98. Формат бумаги 60x90 <sup>1</sup>/<sub>16</sub>.  
Бумага офс. № 1. Гарнитура Таймс. Печать офсетная.  
Усл. печ. л. 19,0. Усл. кр.-отт. 25,0. Уч.-изд. л. 13,15.  
Тираж 3000 экз. Заказ № 1574.

Ордена Трудового Красного Знамени издательство «Медицина».  
101000, Москва, Петроверигский пер., 6/8

Диапозитивы изготовлены в фирме «Литан».  
Москва, тел. 261-63-87.

Отпечатано в полном соответствии с качеством предоставленных  
диапозитивов в ОАО «Можайский полиграфический комбинат».  
143200, г. Можайск, ул. Мира, 93.

ISBN 5-225-02757-1



9 785225 027575