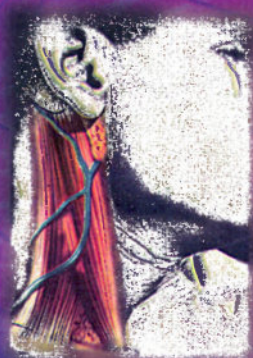

И.Д. КИРПАТОВСКИЙ  
Э.Д. СМЕРНОВА

# КЛИНИЧЕСКАЯ АНАТОМИЯ

*Книга I*

Голова, шея, торс



МЕДИЦИНСКОЕ  
ИНФОРМАЦИОННОЕ  
АГЕНТСТВО



**КНИГИ ПО МЕДИЦИНЕ**

allmed.pro

**ALLMED.PRO/BOOKS**

**И.Д. Кирпатовский  
Э.Д. Смирнова**

# **КЛИНИЧЕСКАЯ АНАТОМИЯ**

*Рекомендовано Учебно-методическим объединением по медицинскому и фармацевтическому образованию вузов России в качестве учебного пособия для студентов медицинских вузов*



**МЕДИЦИНСКОЕ ИНФОРМАЦИОННОЕ  
АГЕНТСТВО**

Москва — 2003

*Кафедре оперативной хирургии  
и клинической анатомии  
Российского университета  
дружбы народов  
посвящается*

**Книга первая**

# **ГОЛОВА, ШЕЯ, ТОРС**

УДК [616–089.11+617.5+611.9](075.8)

ББК 54.54я73

К 43

**Рецензенты:**

доктор медицинских наук, профессор А.А. Вишнеvский,

доктор медицинских наук, профессор В.Г. Владимиров

**Кирпатовский И.Д., Смирнова Э.Д.**

К 43

**Клиническая анатомия. В 2 книгах. Кн. 1: Голова, шея, торс. Учебное пособие. — М.: Медицинское информационное агентство, 2003. — 421 с.: ил.**

ISBN 5–89481–124–4

Авторы учебного пособия — вслушие специалисты в области клинической анатомии и оперативной хирургии

Игорь Дмитриевич Кирпатовский — заслуженный деятель науки РФ, академик АМТН, член-корреспондент РАМН, действительный член Нью-Йоркской Академии наук, почетный профессор, основатель и заведующий кафедрой оперативной хирургии и клинической анатомии Российского университета дружбы народов (с 1963 г. по 1997 г.), руководитель клинического центра андрологии и пересадки эндокринных органов, работающего на базе кафедры, а также учебных курсов андрологии и трансплантологии. Является автором свыше 200 научных работ, в том числе 12 монографий, в области клинической и экспериментальной хирургии, хирургической анатомии, микрохирургии, пересадки органов, хирургической андрологии. Один из основоположников нейроэндокринной трансплантации

Элеонора Дмитриевна Смирнова — доктор медицинских наук, профессор, одна из учеников академика И.Д. Кирпатовского, заведующая кафедрой оперативной хирургии и клинической анатомии Российского университета дружбы народов (с 1997 г.) Автор 70 научных работ, посвященных вопросам трансплантологии, микрохирургии, экспериментальной хирургии и хирургической анатомии, а также методики преподавания оперативной хирургии и топографической анатомии на клинической базе

Первая книга учебного пособия посвящена описанию клинической анатомии головы, шеи и торса. В ней приводятся основные сведения по хирургической, топографической, ориентирной и проекционной анатомии. Впервые специально излагаются сведения по анатомии живого человека (рельефной анатомии) и по основным анатомическим ориентирам, облегчающим обнаружение важных мелких анатомических деталей (ориентирная анатомия)

Книга завершается атласом по рельефной анатомии головы, шеи и торса живого человека.

Для студентов, аспирантов, ординаторов медицинских вузов, а также хирургов и травматологов

УДК [616–089.11+617.5+611.9](075.8)

ББК 54.54я73

© Кирпатовский И.Д., 2003.

© Смирнова Э.Д., 2003.

© Оформление ООО «Медицинское информационное агентство», 2003

Все права защищены. Никакая часть данной книги не может быть воспроизведена в какой бы то ни было форме без предварительного разрешения владельцев авторских прав.

ISBN 5–89481–124–4

[allmed.pro/books](http://allmed.pro/books)

## ВВЕДЕНИЕ

Оперативная хирургия и топографическая анатомия являются двуединой дисциплиной и связаны, с одной стороны, с анатомией, а с другой — с практической хирургией. Однако такой симбиоз носит больше теоретический характер, так как практически весь предмет имеет четко выраженную клиническую направленность. Это касается не только оперативной хирургии, но и топографической анатомии, которая преподается как прикладная анатомия. Именно поэтому ее изучение не может ограничиваться лишь топографо-анатомическим препарированием областей человеческого тела и изучением послышной анатомии той или иной области. При освоении клинической анатомии большое значение приобретают также хирургическая анатомия, рельефная анатомия, ориентирная анатомия, проекционная анатомия. Если кто-либо спросит, к чему больше тяготеет данная дисциплина — к анатомии или хирургии, то ответ может быть только одним: оперативная хирургия и топографическая анатомия органически входят составной частью в обучение студентов хирургическим навыкам. Поэтому необходимо стремиться, чтобы их преподавание велось не только в анатомическом зале, судебно-медицинском морге или экспериментальной операционной, но и на клинической базе.

Идея преподавания топографической анатомии в тесной связи с клиникой и хирургией не нова и четко была высказана еще Н.И. Пироговым. Касаясь работы созданного им впервые Института прикладной анатомии, он писал: «... Применение анатомии к патологии только тогда может принести практическую пользу, когда занимающийся имеет перед собой главный предмет применения — постель больного» (Н.И. Пирогов «Об анатомическом институте». В кн.: Н.И. Пирогов. «Севастопольские письма и воспоминания». М., 1950, с. 476). Свой взгляд на клиническую анатомию Н.И. Пирогов ярко выразил в следующих словах: «Несмотря на то, что я с лишком 15 лет занимаюсь анатомическими исследованиями, анатомия чисто описательная никогда, однако же, не была предметом моих занятий, и главная цель моих анатомических исследований была всегда приложение их к патологии и хирургии» (там же).

Симбиоз анатомии с хирургией получает новый мощный импульс на современном этапе в связи с преподаванием оперативной хирургии и топографической анатомии на клинической базе — у постели больного и во время операции.

Опыт кафедры оперативной хирургии и клинической анатомии Российского университета дружбы народов свидетельствует, что в хирургическом отделении у постели больного нагляднее и живее проходит разбор рельефной, ориентирной и проекционной анатомии и других вопросов, связанных с «живой» анатомией человека. Во время операции акцент логично переносится на хирургическую анатомию патологических состояний. В процессе операции разбираются также основные этапы оперативного вмешательства, хирургический инструментарий и рациональные приемы оперативной техники.

Стремясь акцентировать внимание студентов и врачей на прикладных вопросах, связанных непосредственно с клиникой, при обучении топографической анатомии, мы провели работу по созданию настоящего учебника клинической анатомии. В его основу положена программа по топографической анатомии для студентов III-IV курсов. Некоторые разделы учебника освещаются более широко с привлечением последних литературных данных, в том числе работ нашего коллектива (понятие о фасциальных узлах человеческого тела, хирургическая анатомия подшивенного канала, артерий семенного канатика и мужской половой железы, вариационная анатомия кровеносных сосудов передней брюшной стенки). Это позволит рекомендовать его в качестве учебника не только студентам, но и молодым врачам, желающим углубить свои знания по клинической анатомии.

Структура учебника отражает многогранный характер этой дисциплины, наличие различных видов прикладной анатомии, имеющих самостоятельное клиническое значение. Топографическая, или областная, анатомия традиционно составляет основу клинической анатомии, поскольку врача любой специальности в первую очередь интересует та или иная область человеческого тела. Поэтому, как и в обычных руководствах по топографической анатомии, в книге дана анатомическая характеристика отдельных областей и рассмотрены в каждой из них поверхностные и глубокие анатомические структуры — подкожная клетчатка, фасции и клетчаточные щели, мышцы, кровеносные сосуды, нервы. Вместе с тем в учебнике содержатся сведения по рельефной анатомии, проекционной анатомии, хирургической анатомии, ориентирной анатомии, т.е. по всем тем вопросам, которые интересуют клинициста.

Кроме того, в каждом разделе разбирается анатомическая основа путей распространения гнойных затеков и первичная локализация очагов гноя с учетом топографии фасций и клетчаточных пространств.

С целью компактности изложения материала и большей информативности впервые представлены в виде таблиц сведения по рельефной, ориентирной и проекционной анатомии различных анатомических образований, а также об анатомических путях распространения гнойных затеков.

При подготовке учебника были использованы современные отечественные и зарубежные монографии, а также учебные пособия по топографической анатомии и оперативной хирургии (В.И. Шевкушенко, В.В. Кованов, А.А. Травин, Г.Е. Островерхов, Д.И. Лубочкий, Б.В. Огтиса, К.И. Кульчицкий, Г. Корнинг, Ф. Кишш, R.S. Snell, Gray's Anatomy и др.).

В учебнике имеются оригинальные цветные рисунки, подготовленные авторами руководства и доктором медицинских наук Н.П. Щербак. Иллюстрации по рельефной анатомии также носят оригинальный характер и выполнены авторами совместно с доцентом В.Я. Бочаровым и группой художников (Ю.И. Гринкевич, Т.В. Беляевой, А.М. Гурсвич). Часть рисунков взята из учебных пособий и монографий. Ввиду широкого внедрения в практическую медицину томографии, ультразвуковых исследований, ангиографической и эндоскопической техники приведены иллюстрации с использованием этих методов с целью характеристики топографии анатомических образований с позиций клинической анатомии. Анатомическая терминология в тексте и подписочных подписях дается в соответствии с Международной (Парижской) анатомической номенклатурой.

---

## Глава I

### ПОНЯТИЕ О КЛИНИЧЕСКОЙ АНАТОМИИ

Все современные естественные науки развиваются под влиянием как фундаментальных дисциплин, так и дисциплин прикладного, практического характера. В настоящее время, например, сформировались в качестве самостоятельных направлений теоретическая и прикладная математика, теоретическая и прикладная физика, теоретическая и прикладная химия. Этот же путь проходят также медицинские науки и, в частности, анатомия.

Анатомия совершила длительный путь своего развития и сейчас представляет фундаментальную теоретическую дисциплину, разрабатывающую учение о морфологии человека и животных. Однако тесная связь с практической медициной. Это дало право образно называть анатомию "служанкой медицины". Из нее начали выделяться различные направления прикладного характера и возникло понятие о клинической, или прикладной, анатомии.

Основоположителем прикладной анатомии как самостоятельной дисциплины следует считать Н.И.Пирогова, который в 1846 г. в Петербурге впервые в мире создал Институт прикладной анатомии, в котором проводились занятия по хирургической, патологической и сравнительной анатомии. Дальнейшее развитие идей Н.И.Пирогова нашло свое отражение в нашей стране в трудах П.И.Дьяконова, А.А.Боброва, А.В.Старкова, В.Н.Шевкуненко, В.Ф.Войно-Яснецкого, А.Н.Максименкова, В.В.Кованова, Ю.М.Лопухина, Б.В.Огнева, А.А.Травина и других ученых, а также в создании самостоятельных кафедр топографической анатомии и оперативной хирургии.

Клиническая, или прикладная, анатомия изучает человеческое тело с учетом запросов медицинской практики. В зависимости от конкретных клинических задач это изучение может проводиться в различных направлениях, что привело к появлению нескольких ее видов: топографическая анатомия, хирургическая анатомия, рельефная анатомия, ориентирная анатомия, проекционная анатомия, типовая анатомия, возрастная анатомия и ряд других. На некоторых из них следует специально остановиться, потому что в их понятие подчас вкладывается различный смысл.



В частности, топографическую анатомию нередко отождествляют с хирургической анатомией или рассматривают как синоним клинической анатомии. В связи с этим следует заметить, что еще Н. И. Пирогов ввел в своих работах понятия "прикладная анатомия", "топографическая анатомия", "хирургическая анатомия". Так, три наиболее крупные анатомические работы, удостоенные все Демидовских премий, он назвал, вводя в заглавия эти наименования\*.

Между тем топографическая анатомия — один из видов клинической анатомии и по своему целевому назначению является областной анатомией (торос — место). Вместо системного анатомического подхода, присущего описательной анатомии, в ней за основу изучения берется изолированная область, а человеческое тело рассматривается как сумма таких областей.

Для топографической анатомии не имеет значения, с какого участка начнется изучение человеческого тела — с кисти, стопы, головы или живота. Такой регионарный подход имеет не только методическое, но и практическое значение, так как хирург учится локально узнавать анатомические структуры, их взаимосвязь и послышную топографию. Классическим примером такого подхода может служить изучение анатомии "ножевой раны", искусственно созданной на трупе. Важное значение в топографической анатомии придается послышному изучению анатомических структур, начиная от кожи с подкожной клетчаткой и поверхностных анатомических образований, расположенных над собственной фасцией, и кончая мышцами, сосудами и нервами, находящимися под ней. Послышное изучение человеческого тела, равно как и представление о футлярном фасциальном строении, помогают выработать объемное, пространственное видение различных частей тела и навыки быстрой ориентации в операционной ране.

В топографической анатомии равноценно описываются все входящие в данную область анатомические образования — крупные и мелкие, важные и второстепенные. Если оказывается, что какой-либо орган расположен в нескольких областях, то дается характеристика лишь той его части, которая находится в данной зоне (например, мочеточник, проходящий только в поясничной области, или лучевой нерв лишь в области подмышечной ямки, на задней поверхности плеча и в локтевой ямке и т. д.).

Принципиально важным моментом, характеризующим топографическую анатомию, является изучение взаимосвязей анатомических образований в пределах той или иной области (синтопия), а также их отношения к скелету (скелетотопия) и различным отделам самого тела (голотопия).

---

\* Полное название этих работ следующее:

1. Хирургическая анатомия артериальных стволов и фасций / Пер. с нем. — Лейпциг-Гейдельберг, 1861.

2. Полный курс прикладной анатомии. Тетради 1—12. — Спб: Олхнин, 1843—1845 (к сожалению, это издание осталось незаконченным из-за банкротства издателя).

3. Топографическая анатомия. Срезы замороженного трупа. — Спб, 1852.

Очень близко примыкает к топографической анатомии хирургическая анатомия, для которой изучение синтопии, скелетотопии и гелотопии анатомических образований также является характерным признаком. Однако между этими видами анатомий имеются некоторые отличительные особенности.

Хирургическая анатомия выделяет из суммы входящих в область органов конкретное анатомическое образование и дает ему необходимую характеристику как объекту оперативного вмешательства. Независимо от того, находится орган в пределах одной или нескольких областей, он описывается на всем протяжении. Например, хирургическая анатомия семявыносящего протока предполагает его описание не только в области мошонки, но и в паховом канале и тазу. Некоторые авторы считают, что в понятие хирургической анатомии входит также изучение анатомических образований в патологических условиях.

В отличие от топографической и хирургической анатомии целевое назначение рельефной анатомии гораздо шире и выходит за пределы потребностей только медицинских клинических дисциплин, играя важную роль также в живописи, скульптуре, спорте. Рельефная анатомия изучает морфологическую основу всех неровностей человеческого тела. Поэтому ее интересуют такие анатомические образования, которые создают неровности на поверхности тела человека. Поскольку эти образования контурируют под кожей и лучше видны у живого человека, рельефную анатомию иначе называют "анатомия живого человека". Рельефная анатомия изучает лишь те анатомические структуры, которые можно вывить под кожей без рассечения глубоких тканей или анатомического препарирования. Этим принципиальным моментом она отличается от других видов прикладной анатомии.

Как известно, П. Ф. Лесгафт широко пропагандировал идею изучения живого человека. Крупный русский хирург и топографоанатом П. И. Дьяконов также неоднократно указывал, что прикладная анатомия как наука, связанная с клиникой, не может ограничиться только описанием трупа, и ее конечной задачей должно быть изучение живого человека. "Если положить рядом труп и живого человека в совершенно одинаковых позах, — писал он, — то мы думаем, никто не ошибется и с первого же взгляда отличит живого человека от трупа". П. И. Дьяконов призывал студентов и врачей "систематически упражнять себя в изучении очертаний живого человека и в умении применять с врачебными целями добываемые при этом данные". Имея в виду важное методическое и клиническое значение рельефной анатомии, мы специально остановимся на этом разделе прикладной анатомии, поскольку ему уделено недостаточно внимания в учебной литературе.

Неровности рельефа человеческого тела могут быть разделены на две основные группы: анатомические возвышения (*eminentia*) и анатомические углубления (*excavatio*). В их образовании принимают участие самые различные анатомические структуры. Нами в свое время была предложена их классификация на основании

внешней формы и тканевой природы (И.Д.Кирпатовский, В.Я.Бочаров. Рельефная анатомия человека. М.: Медицина, 1974).

Среди углублений рельефа человеческого тела можно выделить следующие анатомические образования, различные по своей форме: щели, отверстия, ямки, борозды, складки, кожные линии. Все эти структуры отличны по своей форме и образованы различными тканями (кожей, слизистой оболочкой, мышцами, костями, хрящем, сухожилиями, клетчаткой и т. д.). Ротовая полость и половая щель, например, окаймлены кожей и слизистой оболочкой. В создании рельефа ямок на поверхности тела также могут принимать участие несколько тканей — мышцы, клетчатка, кожа и иногда даже стенка органа.

Иногда углубления рельефа могут определяться структурой органа или возникать в связи с избыточным отложением подкожной жировой клетчатки (например, поперечные складки передней брюшной стенки), возрастными изменениями кожи и подкожной клетчатки (старческие морщины кожи, щечные ямки) или возникать между возвышениями на поверхности тела (например, борозды между мышцами или сухожилиями). Учитывая, что углубления рельефа обычно бывают сложными по тканевой структуре, их удобнее классифицировать по форме.

Возвышения, напротив, целесообразнее различать по характеру тканей, формирующих рельеф, а не по форме анатомических образований. Форма возвышения может быть самой разнообразной и ее не всегда можно четко определить: полушаровидная, коническая, овальная, веретенообразная, шнуровидная, извилистая и т. д. Иногда возвышения могут приобретать вид гребня, складки или иметь сложные контуры (например, контур уха). Особый вид возвышения рельефа составляют анатомические образования, являющиеся производными кожи, к которым относятся волосы и ногти.

Анатомические образования, формирующие возвышения, можно разделить по тканевой характеристике на костные, хрящевые, связочные, мышечные, сухожильные, сосудистые, органы, клетчаточные (подушечки пальцев) и собственно кожные (волосы). Они могут быть расположены непосредственно под кожей (надколенник, подкожные вены, сухожилия, скопления клетчатки) или находиться в глубине тканей (щитовидная железа).

В зависимости от конституциональных, возрастных, половых и индивидуальных особенностей степень выраженности одних и тех же возвышений у различных людей может сильно варьировать.

Рельефная анатомия включает в себя не только систематизацию сведений о нормальном рельефе человеческого тела, но также возрастные и половые его особенности, индивидуальную и типовую изменчивость анатомических образований, составляющих внешний контур тела, и, наконец, изменения рельефа при различных патологических состояниях (например, вывихах и переломах). К сожалению, по многим из этих вопросов в литературе не имеется

обобщающих данных, а рельефная анатомия при различных патологических состояниях еще очень слабо разработана.

Прикладное значение рельефной анатомии очень широко, начиная от диагностических моментов, связанных с изменением внешней формы человеческого тела (например, при вывихах, артритах и т. д.) и кончая пункцией суставов и хирургическими разрезами.

Анатомия живого человека является важным связующим звеном между клинической анатомией и анатомией человека в секционном зале, а стремление понять формы и рельеф живого человеческого тела с позиций научных анатомических представлений имеет важное значение для спортсменов, художников, скульпторов.

Внешнюю форму человека изучает также пластическая анатомия. Однако ее интересует не столько сам анатомический субстрат, сколько те выразительные оттенки, которые он создаст на поверхности человеческого тела. Пластическую анатомию часто называют "художественной" анатомией, так как ее интересует форма тела в различных положениях и движениях, а также при различных душевных состояниях человека.

С иных позиций изучает форму человеческого тела ориентирная и проекционная анатомия. Среди анатомических образований, формирующих рельеф человеческого тела, отбираются те, которые могут служить ориентирами для проекционных линий или быстрого обнаружения нужных анатомических образований во время операции.

Различают внешние анатомические ориентиры, которые контурируют на поверхности тела в виде возвышений или углублений и уже описаны выше, в разделе, посвященном рельефной анатомии, и внутренние ориентиры, которые выявляются только после рассечения кожи и более глубоких тканей.

Внутренними ориентирами могут стать любые анатомические структуры. Описана, например, в качестве внутреннего ориентира "белая полоска" на собственной фасции голени, указывающая на межмышечную щель между передней большеберцовой мышцей и общим разгибателем пальцев, проникнув в которую легко обнажить передний сосудисто-нервный пучок голени. Эта щель из-за апоневротического характера собственной фасции на передней поверхности голени не видна, и "белая полоска" указывает место, где должна быть рассечена фасция.

В брюшной полости надежными внутренними ориентирами служат связки. В качестве примера можно назвать поджелудочно-желудочную связку, в толще которой проходит начальный отдел левой желудочной артерии, или печеночно-двенадцатиперстную связку, по наружному краю которой расположен общий желчный проток.

Внутренним ориентиром может быть также сам орган, точнее какой-либо его отдел. Так, селзеночную артерию легко обнаружить, ориентируясь на верхний край поджелудочной железы, а верхнюю и нижнюю щитовидные артерии — на верхний и нижний полюс щитовидной железы. Иногда анатомическим ориентиром

может стать комплекс анатомических образований. Так, артериальный проток или артериальную связку проще обнаружить, ориентируясь на четырехугольник, ограниченный спереди диафрагмальным нервом, сзади — блуждающим нервом, сверху — дугой аорты и снизу — верхним краем корня легкого (легочной артерией). Проходящий в четырехугольнике левый возвратный гортанный нерв, отходящий в этой зоне от блуждающего нерва, подходит непосредственно к артериальному протоку. Таким образом анатомический четырехугольник является как бы ориентиром первого порядка, а левый возвратный гортанный нерв — ориентиром второго порядка.

Четкие прикладные цели и методические приемы имеют также и другие виды прикладной анатомии. Например, типовая, или вариационная, анатомия изучает закономерности строения тела человека с учетом его конституции и вариабельности анатомических образований. Проекционная анатомия рассматривает положение органов, кровеносных сосудов, нервов и других анатомических образований по отношению к наружным покровам человеческого тела или костному скелету. Возрастная анатомия изучает закономерности изменений человеческого тела в связи с его ростом и развитием.

В качестве самостоятельного направления в клинической анатомии предлагают выделять топографическую анатомию патологических состояний. Этот раздел прикладной анатомии до сих пор остается мало исследованным, а собранные наблюдения еще недостаточно систематизированы (А. Н. Максименков, Ю. М. Лопухин).

В последние годы в связи с внедрением в практическую медицину микрохирургии началось быстрое развитие топографической микроанатомии.

Практическая медицина постоянно стимулирует появление новых направлений в клинической анатомии, и дальнейшее ее развитие следует рассматривать в общем плане прогресса медицинских и естественных наук. Наглядным примером этому может служить внедрение в медицину компьютерной томографии и в связи с этим резко возросший интерес к распилам человеческого тела.

Из вышензложенного вытекает, что современная клиническая анатомия представляет многокомпонентную дисциплину, включающую несколько видов анатомий, которые объединяет одна общая черта — тесная связь с практической медициной, прикладной их характер. Такое понимание клинической анатомии определяет ее содержание, суммирующее прикладные анатомические сведения, отражающие основные виды прикладной анатомии и наметившиеся тенденции дальнейшего их развития.

---

## Глава II

### ГОЛОВА

На голове (*caput*) различают череп (костную основу головы), содержимое черепа (головной мозг с оболочками мозга и мозговым придатком — гипофизом) и мягкие покровы черепа с волосатым покровом и органами зрения, обоняния, слуха и начальным отделом пищеварительного тракта — ротовой полостью.

Граница головы, отделяющая ее от области шеи, проводится по нижнему краю нижней челюсти, вершине сосцевидного отростка, верхней выйной линии (*linea nuchae superior*) до наружного затылочного выступа (*protuberantia occipitalis externa*) и переходит симметрично на противоположную сторону.

Различают мозговой и лицевой отделы головы, граница между которыми проходит по надглазничному краю (*margo supraorbitalis*), скуловой кости и скуловой дуге до наружного слухового прохода. Все, что лежит книзу и впереди от этой границы, относится к лицевому отделу, то, что расположено сверху и сзади — к мозговому отделу головы.

### РЕЛЬЕФНАЯ АНАТОМИЯ ГОЛОВЫ

Рельеф головы необычайно сложен, так как связан с наличием выступающих наружу крупных анатомических образований, мимической мускулатуры и постоянно выраженных кожных складок.

Мозговой отдел головы имеет бедный внешний рельеф, так как благодаря плоским костям, образующим свод черепа, форма его равномерно выпуклая; у лицевого отдела головы, напротив, богатый рельеф. Рельефная анатомия представлена в сериях рисунков в атласе в конце книги.

Большое значение в формировании рельефа головы имеют такие костные выступы, как лобные бугры (*tubera frontalia*), надбровные дуги (*arcus superciliares*), скуловые дуги (*arcus zygomatici*), носовые кости (*ossa nasalia*), нижняя челюсть (*mandibula*), подбородочный выступ (*protuberantia mentalis*), темненные бугры (*tubera parietalia*)

и др. Рельеф головы также зависит от степени развития подкожной клетчатки и кожных складок, выраженность которых индивидуальна.

Форма и величина лба придают индивидуальное своеобразие рельефу верхней части лица. Ввиду отсутствия в этой области крупных мышц, его форма зависит в основном от конфигурации лобных костей. Вверху лоб оканчивается резко выраженной линией переднего края волосистой части головы, граница которой у мужчин в зависимости от степени облысения может индивидуально меняться. Внизу лоб заканчивается в виде надглазничного края, который хорошо определяется пальпацией. Латерально он заострен, медиально сглаживается и переходит в надпереносье (*glabella*), которое имеет треугольную форму с основанием, обращенным вверх. На границе медиальной и средней трети полуокружности надглазничного края иногда удается пропальпировать надглазничную вырезку (*incisura supraorbitalis*) — место выхода из полости глазницы надглазничных сосудов и нерва. Вместо вырезки может быть надглазничное отверстие (*foramen supraorbitale*).

Над верхним краем глазницы можно пропальпировать дугообразные возвышения — надбровные дуги (*arcus superciliares*), сильнее выраженные у мужчин. Их величина зависит также от развития расположенных позади них лобных пазух. Выше надбровных дуг пальпируются два симметричных возвышения — лобные бугры, особенно хорошо развитые у детей.

На коже лба заметны поперечные и вертикальные кожные складки (*plicae cutanei verticalis glabellae et transversi frontales*), образующиеся за счет сокращения парных лобных мышц — лобного брюшка надчерепной мышцы (*venter frontalis m. epicranii*) и мышц гордецов (*m. procerus*). Часто в области лба бывает заметна просвечивающая лобная вена (*v. frontalis*), расположенная в продольном направлении по средней линии (могут быть две лобные вены). Лобные вены особенно хорошо выявляются при физических напряжениях, различных эмоциях, поэтому не случайно в старых руководствах носят название "жилы гнева". У внутреннего угла глаза, вблизи переносья, у людей с тонкой кожей просвечивает угловая вена (*v. angularis*).

На своде черепа в области темени костей, на самом широком участке свода черепа, пальпируются теменные бугры.

На задней поверхности свода черепа пальпируется шероховатость чешуи затылочной кости (*squama occipitalis*). По средней линии свода на затылочной кости можно прощупать наружный затылочный выступ (*protuberantia occipitalis externa*) и идущую от него в поперечном направлении верхнюю выйную линию (*linea nuchae superior*). Если указанные костные образования трудно пропальпировать, то место их расположения можно определить по прикреплению выйной связки, которая лучше выявляется при наклоненной вниз голове.

Черепные швы нередко контурируются через кожные покровы на голове, лишенной волос и с источенными мягкими тканями.

Желобок, расположенный между теменными костями в сагиттальной направлени, соответствует сагиттальному шву. Ламбдовидный шов между затылочной и теменными костями пальпируется выше наружного затылочного выступа в виде плоского валика, образующего угол, открытый книзу. Теменно-височный шов пальпируется выше скуловой дуги в виде полуокружной формы валика от уровня средины скуловой дуги до передней поверхности сосцевидного отростка.

В средней части лица расположены особенно сложные в рельефном отношении анатомические образования: глазницы, веки, ресницы, нос, рот, подбородок, описание которых мы опускаем, учитывая, что они подробно излагаются в руководствах соответствующих специальностей (офтальмология, оториноларингология, стоматология и др.).

Рельеф боковой области лица представлен костными образованиями: скуловой костью, скуловой дугой, углом нижней челюсти, альвеолярными дугами верхней и нижней челюстей (*os zygomaticum, arcus zygomaticus, angulus mandibulae, arcus alveolares maxillae et mandibulae*).

К мышечным внешним ориентирам относятся жевательная мышца (*m. masseter*), передний край которой особенно четко контурирует при стиснутых зубах, а также щечная мышца (*m. buccinator*), лежащая в углублении между верхней и нижней челюстями (рис. 1, с. 390). На наружной поверхности щечной мышцы расположен жировой комок щеки (*corpus adiposum buccae*). В зависимости от степени его развития щека на этом участке имеет отчетливо выраженную выпуклость (обычно у детей) или, наоборот, западение (у старых или истощенных людей). У худых людей с тонкой кожей по переднему краю жевательной мышцы иногда можно наблюдать пульсацию лицевой артерии (*a. facialis*).

Рельеф околоушно-жевательной области образует околоушная железа (*glandula parotidea*), которая впереди ушной раковины и в области угла нижней челюсти, позади ее ветви образует плоское возвышение. Проток железы пальпируется под кожей щеки в виде поперечного упругого тяжа, идущего параллельно (на 1—1,5 см ниже) скуловой дуге.

Непосредственно над скуловой дугой в височной области (*regio temporalis*) у старых и сильно исхудавших людей отмечается небольшое западение, связанное с наличием височной ямки (*fossa temporalis*), заполненной жировой клетчаткой и височной мышцей (*m. temporalis*). У детей, женщин, полных мужчин благодаря хорошо развитой подкожной жировой клетчатке это западение менее выражено. Иногда под кожей в этой области бывает видна пульсация поверхностной височной артерии (*a. temporalis superficialis*) или даже она ясно контурирует под кожей в виде извилистого шнурированного образования при атеросклеротических изменениях в стенке сосудов.

На боковой поверхности головы особенно сложным рельефом обладают наружное ухо и сосцевидный отросток (рис. 2, с. 392). Внешние формы ушной раковины (*auricula*) очень вариабельны и



в значительной степени определяют очертание головы. Ушная раковина образована хрящевой пластинкой сложной конфигурации, покрытой кожей. Край ушной раковины изогнут наружу и образует завиток (*helix*). Параллельно ему имеется еще одна изогнутость в виде валика — противозавиток (*anthelex*). Кверху противозавиток разветвляется на две ножки (*crura anthelexis*), между которыми образуется треугольная ямка (*fossa triangularis*). Между завитком и противозавитком тянется узкая ямка, называемая ладьей (*scapha*).

В области отверстия наружного слухового прохода (*meatus acusticus externus*) расположены два выступа: козелок и противокозелок (*tragus et antitragus*), которые разделены между собой глубокой вырезкой (*incisura intertragica*). Нижняя часть ушной раковины не содержит хряща и носит название мочки (*lobulus auriculae*).

Сразу под ушной раковиной имеется углубление — зачелюстная ямка (*fossa retromandibularis*), которую ограничивают два крупных костных ориентира: спереди — ветвь нижней челюсти (*ramus mandibulae*) и сзади — сосцевидный отросток (*processus mastoideus*). В этой ямке расположена глубокая часть околоушной железы.

Сосцевидный отросток располагается позади ушной раковины. Для осмотра и пальпации сосцевидного отростка ушную раковину следует оттянуть вперед. Сосцевидный отросток имеет треугольную форму, вершиной обращен вниз и вперед. При пальпации сосцевидного отростка определяются его гладкая передняя поверхность, шероховатая задняя поверхность и наружный край. При повороте головы в противоположную сторону можно осмотреть и пропальпировать место прикрепления грудино-ключично-сосцевидной мышцы (*m. sternocleidomastoideus*) к вырезке сосцевидного отростка (*incisura mastoidea*).

Основные анатомические образования, формирующие рельеф головы, представлены в табл. 1.

## МОЗГОВОЙ ОТДЕЛ ГОЛОВЫ

Мозговой отдел состоит из свода (*fornix cranii*) и основания (*basis cranii*) черепа, которые разграничены носо-лобным швом, надглазничным краем, верхним краем скуловой дуги, основанием сосцевидного отростка, далее — верхней выйной линией и наружным затылочным выступом.

Свод черепа особенно подвержен травме в силу своего открытого расположения. Основание черепа, напротив, хорошо защищено мягкими тканями, находится в глубине и только при особенно сильном ударе происходят переломы его костей.

## Анатомические образования, формирующие рельеф головы

костные	Рассыпания					Углубления		складки
	хрящевые	мышечные	сосудистые	органные	клетчаточные	отверстия	ямки	
tubera frontalis	cartilago auricularis	m. temporalis	v. frontalis	glandula parotidea	corpus adiposum buccae	meatus acusticus externus	glabella	plica cutanea verticalis glabellae
arcus superciliaris	helix	m. masseter	v. angularis	lobus auricularis			fossa retroauricularis	plica cutanea transversa frontalis
margo supraorbitalis	antherix	m. buccinator	a. et v. temporales superficiales				fossa infrangularis	
glabella	crura antherix tragus	m. sternocleidomastoideus	a. facialis				scapha	
tubera parietalis	antherix							
protuberantia occipitalis externa	antherix							
linea eustachae superior								
os zygomaticum								
arcus zygomaticus								
angulus mandibulae								
ramus mandibulae								
arcus alveolaris mandibulae								

## СВОД ЧЕРЕПА

В своде черепа выделяются следующие области: непарные — лобная, теменная, затылочная и парные — височные и области сосцевидных отростков.

Лобная, теменная и затылочная области в связи со сходством анатомического строения обычно объединяются в одну — лобно-теменно-затылочную (*regio frontoparietoccipitalis*), ограниченную спереди надглазничным краем, сзади — верхней выйной линией и в боковых отделах — верхней височной линией. Височная область из-за наличия височной мышцы имеет иную топографию.

Область сосцевидного отростка, хотя и относится к основанию черепа, включается в свод черепа из практических соображений, так как по строению мягких тканей она почти не отличается от прочих областей свода черепа. Кроме того, эта область, в отличие от остальных частей основания черепа, является наиболее доступным участком как в отношении наружного исследования, так и выполнения оперативных вмешательств, и в этом смысле связана ближе со сводом черепа.

### Особенности строения мягких тканей и костей свода черепа

*Кожа* отличается значительной толщиной. Она малоподвижна благодаря прочному соединению многочисленными вертикально идущими фиброзными тяжами с подлежащим мышечно-апоневротическим слоем — сухожильным шлемом (*galea arponeurotica*) или надчерепным апоневрозом (*aropneurosis epicranialis*). В височной области кожа тоньше и вследствие значительной рыхлости подкожного слоя может быть захвачена в складку.

*Подкожная клетчатка* имеет вид отдельных ячеек, плотно заполненных жировой тканью и расположенных между вышеуказанными фиброзными тяжами (рис. 3, с. 48, вклейка). В подкожной клетчатке проходят сосуды и нервы. В височной области в подкожной клетчатке выше ушной раковины нередко встречается рудиментарная верхняя ушная мышца (*m. auricularis superior*).

Глубже подкожной клетчатки в лобно-теменно-затылочной области находится *мышечно-апоневротический слой*, представленный частью надчерепной мышцы (*m. epicranius*), широкой и тонкой, покрывающей почти весь свод черепа, — затылочно-лобной мышцей (*m. occipitofrontalis*). Эта мышца относится к мимическим и состоит из лобного брюшка (*venter frontalis*), расположенного в лобной области, и затылочного брюшка (*venter occipitalis*), находящегося в затылочной области, которые имеют общее сухожильное растяжение, или сухожильный шлем (надчерепной апоневроз), соединяющий эти мышцы. Последний занимает свод черепа в его центральном отделе (теменная область) и имеет

вид прочной фиброзной пластинки, истончающейся при переходе в височную область, рыхло соединенной с надкостницей и очень прочно с кожей. Благодаря такому строению первые три слоя черепа (кожа, подкожная клетчатка, сухожильный шлем) представляют практически один слой, состоящий из прочно соединенных между собой тканей, который целиком отслаивается на большем или меньшем протяжении от надкостницы при ранениях свода черепа, приводя к образованию так называемых скальпированных ран.

В височной области под подкожной клетчаткой располагается *височная фасция* (fascia temporalis), имеющая вид апоневроза и состоящая из двух листков — поверхностного и глубокого (lamina superficialis et lamina profunda). Деление височной фасции на два листка происходит на 3—4 см выше скуловой дуги, причем поверхностный листок прикрепляется к скуловой дуге снаружи, а глубокий — к этой же дуге внутри. Между листками фасции заключен второй слой жировой клетчатки — *межапоневротическая клетчатка*. Височная фасция сверху прикрепляется к верхней височной линии (linea temporalis superior) теменной кости и настолько прочно связана здесь с надкостницей, что патологические скопления, образующиеся под ней, не могут переходить на соседние области свода черепа, а направляются книзу, в подвисочную ямку, а оттуда — на лицо.

Под мышцами и сухожильным шлемом в лобно-теменно-затылочной области залегает слой рыхлой клетчатки — *подапоневротическая клетчатка*, отделяющая их от надкостницы костей свода черепа.

В височной области под височной фасцией, ее глубоким листком, также лежит слой (уже третий) клетчатки — *подапоневротическая клетчатка*, который содержит значительное количество жира и позади скуловой дуги и скуловой кости переходит непосредственно в жировой комок щеки (corpus adiposum buccae). Глубже подапоневротической клетчатки в височной области располагается еще один слой мягких тканей — *височная мышца* (m. temporalis), которая начинается от височной поверхности чешуйчатой части височной кости и своеобразно идущими вниз волокнами переходит позади скуловой дуги в мощное сухожилие, прикрепляющееся к венечному отростку (processus coronoideus) нижней челюсти, причем настолько прочно, что при операциях в этой области приходится вместо рассечения этого сухожилия перепиливать венечный отросток.

*Надкостница* в лобно-теменно-затылочной области прочно сращена с костями черепа и не может быть отслоена только вдоль линии швов. На остальном протяжении костей свода между надкостницей и костью располагается слой *поднадкостничной клетчатки*. В области сосцевидного отростка надкостница гораздо прочнее связана с костью на большей части его протяжения, чем в остальных областях.

Строение костей свода черепа имеет свои особенности. Кости

свода черепа состоят из двух пластинок компактного костного вещества: прочной наружной (*lamina externa*) и менее эластичной хрупкой внутренней (*lamina interna*), которую называют также стекловидной (*lamina vitrea*). Между пластинками находится губчатое вещество — диплоэ (*diploë*), в котором проходят многочисленные диплоические вены (*vv. diploicae frontales, temporales anterior et posterior, occipitalis*). При травмах черепа внутренняя пластинка часто повреждается в более значительной степени и на более широком протяжении, чем наружная. Нередко наблюдаются случаи, когда внутренняя пластинка ломается, в то время как наружная остается неповрежденной. Однако было показано, что внутренняя пластинка по крепости не уступает наружной, и объяснение такой ситуации в том, что кость более противостоят сжатию, чем растяжению. При переломах черепа, когда сила действует извне, внутренняя пластинка подвергается растяжению и поэтому скорее ломается, чем наружная, испытывающая сжатие. Наиболее тонкой частью свода черепа является чешуйчатая часть (*pars squamosa*) височной кости, которая почти не содержит диплоэ и легко подвергается перелому. В связи с тем, что к наружной и внутренней поверхностям *pars squamosa* прилежат сосуды, переломы ее могут сопровождаться тяжелыми кровоизлияниями и сдавлением мозгового вещества.

В области сосцевидного отростка особенностью строения кости является наличие в ее толще многочисленных костных полостей — сосцевидных ячеек (*cellulae mastoideae*), содержащих воздух и выстланных слизистой оболочкой, которая переходит на них из барабанной полости (*avum tympani*). Путем сообщения между барабанной полостью и *cellulae mastoideae* является резонирующая полость, так называемая сосцевидная пещера (*antrum mastoideum*). Сосцевидная пещера длиной в среднем 12 мм, шириной 7 мм находится на глубине 1,5—2 см в костном веществе сосцевидного отростка. Величина пещеры варьирует в зависимости от пневматического, склеротического или диплоэтического строения сосцевидного отростка. Она ведет в верхний этаж барабанной полости, в котором заложены слуховые косточки (молоточек, наковальня, стремечко). Верхняя стенка отделяет сосцевидную пещеру от средней черепной ямки. К задней ее стенке при слабом развитии сосцевидного отростка близко подходит сигмовидный венозный синус. Кпереди от сосцевидной пещеры в толще сосцевидной кости проходит нижний отдел канала лицевого нерва (*canalis facialis*).

Учитывая сложность строения сосцевидного отростка и многочисленные важные анатомические образования, проходящие в пределах этой области (сигмовидный синус, лицевой нерв, барабанная полость), трепанация сосцевидного отростка при гнойном мастоидите и хроническом воспалении среднего уха проводится в строго ограниченном его участке, так называемом трепанационном треугольнике (треугольник Шипо). Границами его являются: спереди — задний край костного наружного слухового отверстия (*porus acusticus externus*) с находящейся на нем остью, расположенной

над слуховым отверстием (*spina suprameatica*), сзади — сосцевидный гребешок (*crista mastoidea*), к которому прикрепляется *m.ster-pocleidomastoideus*, а сверху — горизонтальная линия, являющаяся продолжением сзади скуловой дуги.

Исходя из вышеизложенного, к особенностям строения мягких тканей свода черепа можно отнести следующие анатомические факты, имеющие практическое значение:

1. Наличие в лобно-теменно-затылочной области трех слоев клетчатки: подкожной, подапоневротической и поднадкостничной. В височной области также имеется три слоя клетчатки: подкожная, подапоневротическая и межапоневротическая, которые все по характеру имеют вид клетчаточных щелей, сообщающихся с соседними областями.

2. Различное строение каждого из слоев клетчатки. В связи с этим гнойники и гематомы, развивающиеся на черепе и располагающиеся в разных слоях клетчатки, отличаются между собой формой припухлости и пределами ее распространения.

*Подкожная клетчатка* свода черепа разделена на отдельные ячейки сухожильными перемычками, что препятствует распространению в этом слое крови и гноя. Вследствие этого гематомы и гнойники получают вид своеобразных ограниченных выпячиваний, заметно возвышающихся над уровнем кожных покровов свода черепа ("шишка").

*Подапоневротическая клетчатка* широко распространена вдоль всего свода черепа впереди — до линии прикрепления лобного брюшка *m. occipitofrontalis* к надглазничному краю, сзади — до прикрепления затылочного брюшка этой мышцы к верхней выйной линии, по бокам — до линии начала височной мышцы. При кровоизлиянии или нагноении в подапоневротической клетчатке кровь или гной распространяются вдоль всего свода черепа.

*Поднадкостничная клетчатка* обычно ограничена пределами одной кости, так как в области швов надкостница прочно сращена с костью. В связи с этим гематомы и воспалительные инфильтраты в поднадкостничной клетчатке не выходят за пределы каждой кости свода черепа.

3. Прочное соединение кожи, подкожной клетчатки и мышечно-апоневротического слоя между собой и рыхлая связь сухожильного шлема с надкостницей, что объясняет нередко встречающиеся скальпированные раны свода черепа, когда покровные ткани — кожа, подкожная клетчатка, сухожильный шлем — целиком отслаиваются от костей свода черепа.

#### **Хирургическая, ориентирная и проекционная анатомия кровеносных сосудов и нервов свода черепа**

Кровеносные сосуды и нервы лобно-теменно-затылочной области составляют три группы — переднюю, боковую и заднюю соответственно трем отделам области — лобному, теменному и заты-

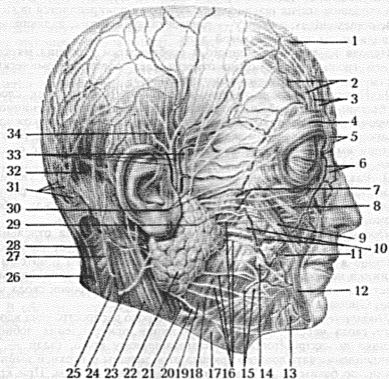


Рис. 4. Кровеносные сосуды и нервы свода черепа:

1 — *m. frontalis*; 2 — *a. v. supraorbitales*; 3 — *nn. frontalis et supraorbitales*; 4 — *m. orbicularis oculi*; 5 — *a. v. supratrochleares*; 6 — *a. v. angularis*; 7 — *rr. zygomatici n. facialis*; 8 — *m. quadratus labii superioris*; 9 — *m. zygomaticus*; 10 — *ductus parotidæus*; 11 — *m. buccinator*; 12 — *m. orbicularis oris*; 13 — *m. depressor anguli oris*; 14 — *corpus adiposum buccæ*; 15 — *a. v. faciales*; 16 — *rr. buccales n. facialis*; 17 — *m. platysma*; 18 — *ramus marginalis mandibulae n. facialis*; 19 — *m. masseter*; 20 — *ramus colli n. facialis*; 21 — *v. retromandibularis*; 22 — *glandula parotidæa*; 23 — *m. sternocleidomastoideus*; 24 — *n. auricularis magnus*; 25 — *m. levator scapulae*; 26 — *m. trapezius*; 27 — *n. occipitalis minor*; 28 — *m. splenius capitis*; 29 — *a. transversa faciei*; 30 — *rr. temporales n. facialis*; 31 — *a. v. occipitales, n. occipitalis major*; 32 — *m. occipitalis*; 33 — *a. v. temporales superficiales, n. auriculotemporalis*; 34 — *m. auricularis superior*

лочному и представлены сосудисто-нервными пучками, включающими артерию, и сопровождающие ее вену и нерв (рис. 4).

В лобной области распределяются две конечные ветви глазничной артерии (*a. ophthalmica*) из системы внутренней сонной артерии — надглазничная артерия (*a. supraorbitalis*) и надблоковая артерия (*a. supratrochlearis*), сопровождаемые одноименными венами и нервами: надглазничным и надблоковым нервами — ветвями первой ветви тройничного нерва (*n. ophthalmicus* из *n. trigeminus*).

*A. v. n. supraorbitales* выходят из глазницы через *incisura* (или *foramen*) *supraorbitalis*, перегибаясь через надглазничный край на границе его средней и медиальной третей. По выходе на свод черепа они располагаются непосредственно на надкостнице под слоем подкожной клетчатки и мышц. Затем их ветви, идущие в восходящем направлении, прорывают мышцы, сухожильный шлем и выходят в подкожную клетчатку. Обычно надглазничный нерв лежит медиальнее сосудов.

*A. v. n. supraorbales* лежат внутри от надглазничного сосудисто-нервного пучка ближе к срединной линии (на один поперечный палец кнаружи от нее) в лобной вырезке (*incisura frontalis*) надглазничного края. На 1—1,5 см выше надглазничного края, выйдя в подкожную клетчатку, они делятся на внутренние и наружные ветви. Надбрововый нерв лежит чаще кнаружи от артерии.

В теменной области проходит поверхностная височная артерия (*a. temporalis superficialis*), конечная ветвь наружной сонной артерии (*a. carotis externa*). *A. et v. temporales superficiales* лежат впереди от козелка ушной раковины (*tragus*) и сопровождаются чувствительным ушно-височным нервом (*n. auriculotemporalis*) (из III ветви тройничного нерва), находящимся обычно спереди от артерии. Поднимаясь вверх в теменную область, на уровне надглазничного края артерия и нерв делятся на лобную и теменную ветви, широко анастомозирующие с соседними артериями. Лобная ветвь поверхностной височной артерии анастомозирует с надглазничной артерией, а теменная ветвь — с затылочной артерией. Кроме того, ветви левой и правой поверхностных височных артерий анастомозируют между собой.

Заднюю группу кровеносных сосудов и нервов на своде черепа составляют две артерии, ветви наружной сонной артерии: задняя ушная артерия (*a. auricularis posterior*) и затылочная артерия (*a. occipitalis*), ветви которых разветвляются в затылочной области, сопровождаясь одноименными венами.

Задние ушные сосуды (*a. v. auriculares posteriores*) проходят непосредственно позади ушной раковины, у прикрепления ее к височной кости, вместе с одноименным нервом (*n. auricularis posterior*), ветвью лицевого нерва, снабжающим заднюю мышцу ушной раковины и затылочное брюшко *m. occipitofrontalis*.

Затылочные артерия и вена (*a. v. occipitales*) идут вначале в борозде затылочной артерии на сосцевидном отростке (*sulcus a. occipitalis*), а затем, располагаясь кзади от последнего, направляются вверх, проходя примерно посредине между задним краем основания сосцевидного отростка и наружным затылочным выступом. Ветви затылочной артерии сопровождаются ветвями большого затылочного нерва (*n. occipitalis major*), задней ветви второго шейного нерва, иннервирующего кожу внутренней половины затылочной области. Ствол затылочной артерии обычно проходит кнаружи от нерва, на некотором расстоянии от него. В наружной половине затылочной области проходят ветви другого кожного нер-



ва — малого затылочного нерва (n. occipitalis minor) (из шейного сплетения).

Все вышеописанные сосудисто-нервные пучки располагаются в подкожной клетчатке, над сухожильным шлемом. Кроме них в височной области проходят глубокие височные артерии и вены (aa. et vv. temporales profundi), ветви верхнечелюстной артерии (a. maxillaris), сопровождаемые одноименными нервами (nn. temporales profundi), отходящими от третьей ветви тройничного нерва (n. mandibularis). A. v. n. temporales profundi поднимаются на свод черепа из подвисочной ямки непосредственно по надкостнице и разветвляются в толще височной мышцы.

Проекция на кожу магистральных кровеносных сосудов и нервов головы представлена ниже.

#### Анатомические образования

A. v. n. supratrochleares

A. v. n. supraorbitales

A. v. temporales superficiales,  
n. auriculotemporalis

A. v. n. auriculares posteriores

A. v. occipitales, n. occipitalis major

A. v. faciales

A. maxillaris (начальный отдел основного ствола)

N. facialis (место выхода основного ствола)

N. facialis (место выхода терминальных ветвей)

N. trigeminus (места выхода на лице конечных ветвей):

#### Проекция

1. По вертикальной линии, проведенной через медиальный угол глазной щели

2. По вертикальной линии, проведенной на один поперечный палец кнаружи от срединной линии

По вертикальной линии, проходящей через надглазничный край на границе его средней и медиальной третей

По вертикальной линии, идущей вверх и спереди от козелка ушной раковины

Задний край прикрепления ушной раковины к височной кости

По линии, проходящей через середину расстояния между задним краем основания сосцевидного отростка и наружным затылочным выступом

По линии, идущей от места пересечения переднего края жевательной мышцы с нижним краем нижней челюсти к внутреннему углу глаза

По ходу шейки нижней челюсти

По ходу прикрепления нижнего конца ушной раковины к кости

По линиям, расходящимся веерообразно от точки, находящейся спереди от козелка ушной раковины или на поперечный палец книзу от наружного слухового прохода

По вертикальной линии, проведенной через точку на границе между внутренней и средней третями надглазничного края:

Анатомические образования	Проекция
1. n. supraorbitalis (из I ветви n. trigeminus);	1. На уровне 0,5 см выше надглазничного края
2. n. infraorbitalis (из II ветви n. trigeminus);	2. На уровне 0,5 см ниже подглазничного края
3. n. mentalis (из III ветви n. trigeminus)	3. На уровне середины расстояния между альвеолярным и нижним краями нижней челюсти
Sinus sagittalis superior	По ходу сагиттальной линии, соединяющей основание носа с наружным затылочным выступом
Sinus transversus	1. По ходу линии, соединяющей наружный затылочный выступ с верхисадной частью сосцевидного отростка 2. По ходу верхней выйной линии (linea nuchae superior)

### Особенности артериального кровоснабжения мягких тканей свода черепа

Необходимо отметить, что артериальное кровоснабжение свода черепа существенно отличается от кровоснабжения других областей и особенности его имеют важное практическое значение. Во-первых, артерии мягких тканей свода черепа, происходящие из крупных источников (наружная и внутренняя сонная артерии), имеют радиальное направление. Это необходимо учитывать при планировании кожных разрезов на своде черепа. Во-вторых, кровеносные сосуды расположены в подкожной клетчатке, т. е. над апоневрозом, а не под ним, как это наблюдается в отношении большинства сосудов тела. В связи с этим даже очень поверхностные раны обильно кровоточат. В-третьих, артериальные сосуды свода черепа образуют густые анастомотические сети, связывающие не только системы нескольких сосудов на одной стороне, но и соединяющие также сосуды обеих сторон свода черепа. Благодаря этому мягкие ткани головы обильно кровоснабжаются, и раны свода черепа, даже скальпированные, относящиеся к числу тяжелых повреждений, при своевременно оказанной помощи хорошо заживают. И, наконец, в-четвертых, на своде черепа стенки артериальных сосудов прочно фиксированы к соединительно-тканному перемычкам, соединяющим кожу и сухожильный шлем. Вследствие этого они зияют при разрезе и не спадаются. Это обстоятельство при обилии сосудов приводит к тому, что кровотечение при ранениях свода черепа может быть весьма значительным и остановить его путем наложения кровоостанавливающего зажима почти невозможно, так как зажим будет соскальзывать и не сможет захватить фиксированный в ране сосуд.

Вены мягких тканей свода черепа в основном сопровождают одноименные артерии и представлены либо в виде магистральных стволых, либо могут образовывать сеть, в которой трудно выделить отдельные сосуды. Иногда имеются дополнительные вены, как например, лобная, проходящая по срединной линии выше надпереносья (*glabella*) и не сопровождающая артерию. Отток венозной крови от мягких тканей свода черепа происходит в лицевую вену (*v. facialis*), нижнечелюстную вену (*v. retromandibularis*), позвоночную вену (*v. vertebralis*) и в наружную яремную вену (*v. jugularis externa*). Особенности венозной системы головы, имеющие большое практическое значение, будут изложены ниже после описания всех отделов головы.

Лимфа из лобно-теменно-затылочной области оттекает в три группы регионарных лимфатических узлов, располагающихся примерно по линии *arcus zygomaticus — linea nuchae superior*. Лимфатические сосуды лобной области впадают в поверхностные и глубокие околушные лимфатические узлы (*nodi lymphatici parotidei superficiales et profundi*), из теменной области — в сосцевидные (*nodi lymphatici mastoidei*), из теменной и затылочной — в затылочные лимфатические узлы (*nodi lymphatici occipitales*), расположенные под сухожильным шлемом или над ним. От височной области лимфа оттекает в лимфатические узлы, расположенные в толще околушной слюнной железы (*nodi lymphatici parotidei profundi*).

## головной мозг

Содержимое черепа составляют головной мозг (*encephalon*) с мозговым придатком (гипофизом) и окружающими его мозговыми оболочками (*meninges*). В этом разделе будут приведены лишь самые общие сведения по клинической анатомии головного мозга без детализации его внутриорганный топографии и анатомии проводящих путей, так как все эти вопросы специально и подробно изучаются в клинике нервных болезней.

### Общая топография головного мозга

Форма головного мозга в основном соответствует внутренней поверхности полости черепа. Верхнелатеральная поверхность мозга выпукла, так как прилежит к костям свода черепа. Нижняя поверхность головного мозга уплощена, неровна и соответствует рельефу внутреннего основания черепа.

В головном мозге различают три основных крупных образования: полушария большого мозга (*hemisphaeria cerebrales*), мозжечок (*cerebellum*) и мозговой ствол (*truncus encephalicus*). Наибольшую часть головного мозга занимают правое и левое полушария большого мозга, являющегося частью конечного мозга (*telencephalon*),

которые разделяются продольной щелью большого мозга (*fissura longitudinalis cerebri*), идущей в сагиттальном направлении. В глубине продольной щели полушария связаны между собой мозолистым телом (*corpus callosum*). Спереди мозолистого тела продольная щель сквозная, сзади она переходит в поперечную щель большого мозга (*fissura transversa cerebri*), которая отделяет полушария от мозжечка.

Глубокие междолевые борозды разделяют каждое полушарие на четыре доли: лобную (*lobus frontalis*), теменную (*lobus parietalis*), затылочную (*lobus occipitalis*) и височную (*lobus temporalis*). В каждом полушарии различают лобный (*polus frontalis*), затылочный (*polus occipitalis*) и височный (*polus temporalis*) концы, или полюсы, а также верхнелатеральную (*facies superolateralis*), медиальную (*facies medialis*) и нижнюю (*facies inferior*) поверхности. Поверхность полушарий имеет сложный рельеф вследствие наличия на ней борозд (*sulci cerebri*) и извилин (*gyri cerebri*) большого мозга, которые отличаются большой вариабельностью. Тем не менее существует несколько постоянных борозд и извилин, которые всегда ясно выявляются и которыми пользуются для разделения каждого полушария на доли (рис. 5, с. 48, вклейка).

**Центральная борозда** (*sulcus centralis*), называемая также роландовой (*Rolandii*), отделяет лобную долю от теменной. Она начинается несколько кзади от середины верхнего края полушария и направляется вниз и вперед. Кпереди от нее в лобной доле располагается предцентральная извилина (*gyrus precentralis*), в которой находятся двигательные центры коры головного мозга, причем наиболее высоко расположенные отделы предцентральной извилины связаны с мышцами нижней конечности, а наиболее низкие — с мышцами полости рта, глотки, гортани.

Позади центральной борозды в теменной доле лежит постцентральная извилина (*gyrus postcentralis*), в коре которой располагаются центры кожной и проприоцептивной чувствительности.

**Латеральная борозда** (*sulcus lateralis*), известная так же, как **Сильвиева** (*Sylvii*), отделяет височную долю от лобной в своем переднем отделе и от теменной доли — в заднем. Начавшись на нижней поверхности полушария, она идет по его латеральной поверхности назад и несколько вверх. Эта борозда не доходит до верхнего края полушария и заканчивается на границе средней и задней третей его латеральной поверхности.

**Теменно-затылочная борозда** (*sulcus parietooccipitalis*), отграничивающая теменную долю от затылочной, расположена в заднем отделе на медиальной поверхности полушария и не заходит далеко на его верхнюю поверхность.

**Поперечная затылочная борозда** (*sulcus occipitalis transversus*) отделяет височную долю от затылочной.

Проекция борозд и извилин головного мозга определяется по схеме черепно-мозговой топографии, которая будет описана ниже.

Таким образом, лобная доля располагается в переднем отделе полушария, распространяясь на его верхнелатеральную поверхность

(вперед от центральной борозды), нижнюю и медиальную поверхности, причем в области последней реальная граница между лобной и теменной долями отсутствует, и они разделяются условным продолжением центральной борозды. Височная доля занимает площадь на нижней и верхнелатеральной (ниже латеральной борозды) поверхностях полушария. К затылочной доле относятся части медиальной поверхности полушария кзади от теменно-затылочной борозды, верхнелатеральной поверхности — кзади от условного продолжения этой борозды и нижней поверхности. Теменная доля лежит центрально. На верхнелатеральной поверхности ей принадлежит участок между центральной бороздой спереди, латеральной — снизу и условным продолжением теменно-затылочной борозды — кзади. На медиальной поверхности полушария теменная доля занимает область между условным продолжением центральной борозды спереди и теменно-затылочной борозды кзади.

#### Хирургическая анатомия желудочков мозга и анатомические пути оттока спинномозговой жидкости

В толще головного мозга имеются полости, носящие название желудочков мозга (*ventriculi*). Различают четыре желудочка: III желудочек (*ventriculus tertius*), IV желудочек (*ventriculus quartus*) и два боковых (*ventriculi laterales*) (рис. 6).

III желудочек является полостью промежуточного мозга (*diencephalon*) и занимает в общей системе желудочков мозга центральное положение. Полость III желудочка имеет вид непарной щели, расположенной вертикально в срединной плоскости. Боковые его стенки образуются медиальными поверхностями зрительных бугров (заднего таламуса). III желудочек сообщается с IV желудочком через водопровод мозга (*aqueductus cerebri*), называемый также сильвиевым водопроводом, который в виде канала длиной 1,5 см, имеющего в поперечном сечении треугольную форму, тянется по средней линии от III желудочка назад и вниз, переходя в IV желудочек.

IV желудочек лежит в области продолговатого мозга (*medulla oblongata*) и представляет собой полость ромбовидного мозга (*rhombencephalon*), имеющую вид узкой, фронтально лежащей щели, несколько расширяющейся в среднем отделе. Нижней стенкой или дном IV желудочка является ромбовидная ямка (*fossa rhomboidea*), образованная дорсальными поверхностями продолговатого мозга и моста (*pons*). Полость IV желудочка сообщается с подпаутинным (субарахноидальным) пространством посредством трех отверстий, имеющих в верхней стенке IV желудочка — крыше (*tegmen ventriculi quarti*). Срединное непарное отверстие (*apertura mediana ventriculi quarti*), или отверстие Маженди (*foramen Majendi*), находится в крыше желудочка в области нижнего угла ромбовидной ямки. Два боковых отверстия IV желудочка (*aperturas*

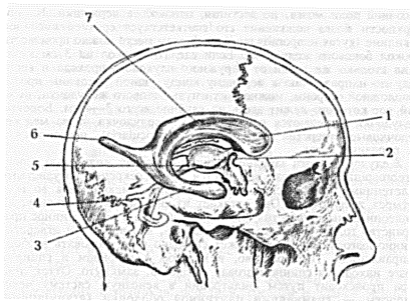


Рис. 6. Желудочки головного мозга (схема):

1 — передний (лобный) рог бокового желудочка; 2 — III желудочек; 3 — нижний (височный) рог бокового желудочка; 4 — IV желудочек; 5 — водопровод мозга (Сильвеня); 6 — задний (затылочный) рог бокового желудочка; 7 — центральная часть бокового желудочка

laterales ventriculi quarti), или отверстия Люшка (*foramina Luschka*), расположены в боковых углах ромбовидной ямки в области боковых карманов IV желудочка (*recessus laterales*). Книзу полость IV желудочка переходит в центральный канал продолговатого мозга, продолжающийся непосредственно в центральный канал спинного мозга.

Два боковых желудочка (*ventriculi laterales*) — полость конечного мозга (*telencephalon*) — располагаются в глубине полушарий, в толще белого вещества. Полость каждого бокового желудочка соответствует форме полушария и состоит из нескольких отделов. Центральная часть (*pars centralis*), лежащая в теменной доле, является наиболее узкой частью бокового желудочка и на поперечном разрезе имеет вид узкой щели, расположенной горизонтально. От центральной части отходят три продолжения — рога. Передний, или лобный, рог (*cornu anterius, s. frontale*) направляется в лобную долю и, загибаясь вниз, концом своим доходит до основания мозга. Задний, или затылочный, рог (*cornu posterius, s. occipitale*) в виде трехгранной полости, заостряющейся кзади и вогнутой по направлению к средней линии, вдается в затылочную долю и со всех сторон ограничен белым веществом мозга. Нижний, или височный, рог (*cornu inferius, s. temporale*), круто загибаясь от центральной части вниз, вперед и несколько вбок, идет в массу

височной доли мозга, не достигая, однако, ее верхушки. На поверхности мозга положение его соответствует средней височной извилине (*gyrus temporalis medius*). В этом месте можно произвести прокол бокового желудочка. Если сделать прокол на 3 см выше и на столько же кзади от наружного слухового прохода и ввести иглу по направлению к верхнему концу ушной раковины противоположной стороны, можно достигнуть бокового желудочка, нижний рог которого лежит здесь на глубине всего 3—4 см. Боковые желудочки сообщаются с полостью III желудочка через межжелудочковые отверстия (*foramina interventricularia*), имеющиеся в их передних рогах.

Желудочки мозга заполнены спинномозговой жидкостью (*liquor cerebrospinalis*), которая выделяется путем секреции сосудистыми сплетениями (*plexus choroideus ventriculi*), имеющимися во всех четырех желудочках. Она оттекает из системы желудочков через вышеописанные отверстия Маженди и Люшка в подпаутинное пространство головного мозга. Надо сказать, что через эти отверстия спинномозговая жидкость может свободно циркулировать в обоих направлениях. Пространство, в котором в головном и спинном мозге находится спинномозговая жидкость, замкнуто. Отток ликвора происходит путем фильтрации в венозную систему через выросты — грануляции паутинной оболочки (*granulationes arachnoideales*), большинство из которых проникает в верхний сагиттальный синус, и в лимфатическую систему через периневральные пространства (оболочки мозга продолжают из нервы, отходящие от него).

Спинномозговая жидкость, находящаяся в полостях головного мозга и омывающая его снаружи, создаст для него жидкую среду, в которой он как бы плавает. Этот механизм эффективно предохраняет головной мозг от травмы.

### Хирургическая анатомия оболочек головного мозга

Головной мозг окружен тремя мозговыми оболочками: твердой, паутинной и мягкой (см. рис. 3).

Твердая оболочка головного мозга (*dura mater encephali*), довольно толстая, очень крепкая и плотная соединительно-тканная пластинка, является самой наружной. Она состоит из двух листков, прочно соединенных между собой из-за наличия тонкого слоя рыхлой клетчатки между ними. Благодаря этому поверхностный листок может быть легко отделен от глубокого и использован для пластического замещения дефекта твердой мозговой оболочки.

На своде черепа твердая мозговая оболочка рыхло связана с костями и отделена от них щелевидным *эпидуральным пространством* (*cavitas epiduralis*). На основании черепа твердая мозговая оболочка очень прочно соединена с костями, особенно в окружности турецкого седла и в области пирамиды височных костей.

Твердая мозговая оболочка отдает внутрь черепа три отростка: серп большого мозга (*falx cerebri*), ограничивающий медиально камеры, в которых расположены полушария большого мозга, серп мозжечка (*falx cerebelli*), разделяющий полушария мозжечка, и намет мозжечка (*tentorium cerebelli*), отделяющий большой мозг от мозжечка. Отростки твердой мозговой оболочки являются своеобразными амортизаторами, предохраняющими вещество мозга от травм. Верхний край *falx cerebri* просецируется на свод черепа на сагиттальную линию, проводимую от *glabella* к *protuberantia occipitalis externa*. Нижний край *falx cerebri* достигает мозолистого тела (*corpus callosum*), а его задний отдел соединяется с наметом мозжечка. Последний расположен почти горизонтально, образуя некоторое подобие свода, и прикрепляется сзади — на затылочной кости (вдоль ее поперечных борозд), с боков — на верхнем крае пирамид височных костей, спереди — на переднем наклоненном отростке (*processus clinoides anterior*) клиновидной кости. От нижней поверхности намета мозжечка по срединной сагиттальной линии отходит небольшой серп мозжечка, проникающий в борозду между полушариями мозжечка.

**Кровоснабжение** твердой мозговой оболочки осуществляется из нескольких источников: передней, средней и задней менингеальных артерий. Передняя менингеальная артерия (*a. meningea anterior*) берет начало от передней решетчатой артерии (*a. ethmoidalis anterior*), являя *a. ophthalmica*, а задняя менингеальная (*a. meningea posterior*) — из восходящей глоточной артерии (*a. pharyngea ascendens*), ветви *a. carotis externa*. Они кровоснабжают незначительный участок твердой мозговой оболочки, образуя многочисленные анастомозы со средней менингеальной артерией (*a. meningea media*), являющейся основной артерией твердой мозговой оболочки. Она отходит от верхнечелюстной артерии (*a. maxillaris*) в глубокой боковой области лица и проникает в полость черепа через остистое отверстие (*foramen spinosum*). В средней черепной ямке *a. meningea media* делится на переднюю, лобную (*ramus frontalis*) и заднюю, теменную (*ramus parietalis*) ветви, кровоснабжающие большую часть твердой мозговой оболочки. Лобная ветвь направляется чаще кверху, образуя дугу, выпуклостью обращенную вперед, в то время как теменная ветвь идет кзади и кверху, но нередко имеет почти горизонтальное направление. *A. meningea media* и ее ветви плотно соединены с твердой мозговой оболочкой, а на костях свода черепа образуют бороздки (*sulci meningei*). Лобная ветвь артерии в половине случаев на небольшом протяжении лежит в костном канале. Это приводит к повреждению артерии или ее ветвей вследствие перелома костей свода черепа и возникновению гематомы в эпидуральном пространстве. Такие повреждения требуют обязательного неотложного оперативного вмешательства (трепанация черепа и перевязка поврежденной артерии).

Ход обеих ветвей *a. meningea media* соответствует положению важнейших отделов полушарий головного мозга. Так, направление



лобной ветви совпадает с положением прецентральной извилины лобной доли головного мозга. Ход теменной ветви отвечает положению височной доли. Эти данные могут помочь при диагностике эпидуральных гематом, возникающих при повреждении ствола и ветвей средней менингеальной артерии, когда скапливающаяся между костями свода черепа и *dura mater* кровь отслаивает постепенно твердую мозговую оболочку от кости и сдавливает мозг. Так, если поврежден ствол или передняя ветвь артерии, на стороне тела, противоположной травме головы, возникают симптомы раздражения, а затем и паралича двигательных зон коры мозга.

Положение *a. meningea media* и ее ветвей может быть определено по схеме черепно-мозговой топографии (см. ниже).

Две средние менингеальные вены (*vv. meningeae mediae*), сопровождающие артерию и лежащие снаружы от нее, проходят в толще твердой мозговой оболочки. Они отводят кровь в крыловидное венозное сплетение (*plexus venosus pterygoideus*) на лице и в клиновидно-теменной синус (*sinus sphenopalatinus*).

Твердая мозговая оболочка иннервируется ветвями тройничного, блуждающего нервов и первых трех шейных спинномозговых нервов.

Паутинная оболочка головного мозга (*arachnoidea encephali*), тонкая, не содержит сосудов. Она проходит поверх борозд мозга, не заходя в них. Паутинная оболочка образует выросты — грануляции паутинной оболочки (*granulationes arachnoideales*), которые проникают в просвет венозных пазух и через которые осуществляется отток спинномозговой жидкости в кровеносное русло. Паутинная оболочка отделена от твердой мозговой оболочки шелевидным *субдуральным пространством* (*spatium subdurale*), которое у *foramen occipitale magnum* переходит в широкое мешкообразное субдуральное пространство позвоночного канала. От мягкой мозговой оболочки паутинная оболочка отделяется *подпаутинным (субарахноидальным) пространством* (*cavitas subarachnoidealis*). Однако обе оболочки соединяются между собой многочисленными тонкими соединительно-ткаными пучками, более развитые там, где мягкая и паутинная оболочки прилежат непосредственно друг к другу, составляя в топографическом отношении одно целое, т. е. на вершинах извилин мозга.

Подпаутинное (субарахноидальное) пространство непосредственно переходит в такое же пространство спинного мозга и содержит спинномозговую жидкость. Там, где паутинная оболочка покрывает более значительные углубления между отдельными частями мозга, подпаутинное пространство образует расширения, носящие название *подпаутинных цистерн* (*cisternae subarachnoideales*). Они расположены преимущественно на основании мозга, свободно сообщаются между собой и с субарахноидальным пространством. Наибольшее практическое значение имеет мозжечково-мозговая цистерна (*cisterna cerebellomedullaris*), соответствующая глубокой щели между мозжечком и продолговатым мозгом. Она сообщается с полостью IV желудочка, а книзу переходит в подпаутинное

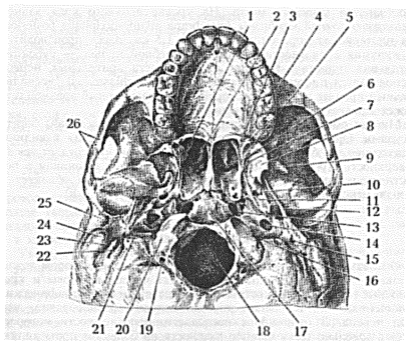
пространство спинного мозга. На уровне верхнего края задней атлантозатылочной мембраны (*membrana atlanto-occipitalis posterior*) эта цистерна лежит на глубине всего 1,5 см. Здесь производится ее пункция с диагностической или лечебной целью — субокципитальная пункция. Кпереди от перекреста зрительных нервов располагается цистерна перекреста (*cisterna chiasmatis*), воспалительный процесс в области которой (оптохиазмальный арахноидит) может привести к потере зрения.

Мягкая оболочка головного мозга (*pia mater encephali*) богата сосудами. Она вплотную прилежит к мозгу, покрывая извилины и заходя во все борозды большого мозга и мозжечка, отдаст всюду поверхностному серому веществу мелкие сосуды. Проникая в полости желудочков мозга, мягкая мозговая оболочка образует в них сосудистые сплетения (*plexus choroideus ventriculi*).

### ОСНОВАНИЕ ЧЕРЕПА

Основание черепа (*basis cranii*) образует дно, на котором лежит головной мозг и через которое проходят черепные нервы и кровеносные сосуды. Как в костной структуре, так и в топографических отношениях оно проявляет гораздо большее разнообразие, чем свод черепа. В отличие от последнего, плоские кости которого имеют довольно равномерную мощность на большом протяжении, кости основания черепа представляют чередование более толстых, крепких костных участков с такими, которые являются лишь тонкими пластинками. Более массивный характер основания черепа как целого нарушается до некоторой степени многочисленными отверстиями, которые служат для прохождения сосудов и нервов. Основание черепа не лежит горизонтально, а соответствует при вертикальном положении головы плоскости, проходящей спереди через надглазничные края (*margo supraorbitalis*), а сзади — через наружный затылочный выступ (*protuberantia occipitalis externa*).

Различают наружное (*basis cranii externa*) и внутреннее (*basis cranii interna*) основание черепа. Наружное основание черепа в переднем отделе закрыто лицевыми костями и свободными остаются только задние части, образованные затылочной, височной и клиновидной костями. Почти в центре находится большое затылочное отверстие (*foramen occipitale magnum*) (рис. 7). Кзади от него лежит наружный затылочный гребень (*crista occipitalis externa*) с отходящими от него в сторону верхними и нижними выйными линиями (*lineae nuchae superiores et inferiores*). По бокам от большого затылочного отверстия расположены затылочные мыщелки (*condyli occipitales*), образующие с I шейным позвонком (атлантом) атлантозатылочный сустав (*articulatio atlanto-occipitalis*). Спереди и выше вершины мыщелков находится наружное отверстие подъязычного канала (*canalis hypoglossalis*) для подъязычного нерва (XII пара). Его не следует путать с маленьким каналом, нахо-



**Рис. 7. Наружное основание черепа:**

1 — concha nasalis inferior; 2 — concha nasalis media; 3 — foramen palatinum minor; 4 — foramen palatinum major; 5 — hamulus pterygoideus et fossa scaphoidea; 6 — lamina medialis processus pterygoidei; 7 — fossa pterygoidea; 8 — lamina lateralis processus pterygoidei; 9 — crista infratemporalis; 10 — spina ossis sphenoidalis; 11 — foramen ovale; 12 — processus styloideus; 13 — foramen lacerum; 14 — canalis caroticus; 15 — foramen stylo-mastoideum; 16 — foramen jugulare; 17 — tuberculum pharyngeum; 18 — foramen occipitale magnum; 19 — canalis condylaris; 20 — condylus occipitalis; 21 — fossa jugularis; 22 — sulcus n. occipitalis; 23 — incisura mastoidea; 24 — processus mastoideus; 25 — meatus acusticus externus; 26 — arcus zygomaticus. Слева на рисунке проведена линия, соединяющая foramen incisivum, foramen palatinum majus и foramen stylo-mastoideum

дящимся позади затылочных мыщелков, так называемым мыщелковым каналом (canalis condylaris), в котором проходят эмиссарные вены. Кпереди от foramen occipitale magnum лежит базилярная часть затылочной кости, а перед ней — нижняя поверхность тела клиновидной кости. Латерально от этих костей размещаются нижняя поверхность пирамиды височной кости (pars petrosa os temporalis) с наружным отверстием сонного канала (canalis caroticus), яремной ямкой (fossa jugularis), шиловидным отростком (processus styloideus) и шиловидным отверстием (foramen stylo-mastoideum), расположенным между шиловидным и сосцевидным отростками, из которых последний примыкает к пирамиде височной кости снаружи.

В области чешуйчатой части височной кости (pars squamosa) расположена нижнечелюстная ямка (fossa mandibularis), в которую

входит головка суставного отростка нижней челюсти, и спереди от нее — суставной бугорок (*tuberculum articulare*). Между чешуйчатой частью и пирамидой височной кости заходит задний конец большого крыла (*ala major*) клиновидной кости с небольшим остистым отверстием (*foramen spinosum*) и спереди и медиально от него — более крупным овальным отверстием (*foramen ovale*). Между вершиной пирамиды, базиллярной частью затылочной и телом клиновидной кости имеется рваное отверстие (*foramen lacerum*), которое при жизни не существует, будучи закрыто фиброзной тканью — неоссифицированным участком пирамиды височной кости, и только несколько мелких сосудов проходят через это отверстие из полости черепа наружу. Яремная ямка пирамиды височной кости и яремная борозда (*incisura jugularis*) затылочной кости образуют яремное отверстие (*foramen jugulare*), расположенное медиально от шиловидного отростка, через которое выходят из полости черепа внутренняя яремная вена и черепные нервы (IX, X, XI пары). Пирамида височной кости отделяется от затылочной кости и большого крыла клиновидной кости щелями: каменисто-затылочной (*fissura petrooccipitalis*) и клиновидно-каменистой (*fissura sphenopetrosa*).

Внутреннее основание черепа (*basis cranii interna*) разделяется на три черепные ямки — переднюю, среднюю и заднюю (*fossae cranii anterior, media et posterior*), расположенные ступенчато, так что передняя ямка находится выше средней, а эта, в свою очередь, выше задней.

*Передняя черепная ямка* отделяется от средней краями малых крыльев (*alae minor*) клиновидной кости, а также линией, соединяющей отверстия зрительных каналов (*canalis opticus*). Она образуется при участии решетчатой пластинки решетчатой кости (*lamina cribrosa os ethmoidale*), внутренней поверхности глазничной части лобных костей (*facies orbitalis*), малых крыльев и передней части верхней поверхности тела клиновидной кости (рис. 8). Передняя черепная ямка располагается над полостью носа и обеими глазницами, а самый передний отдел ее при переходе в свод черепа граничит с лобными пазухами (*sinus frontalis*). В пределах ямки помещаются лобные доли головного мозга. Из отверстий, имеющихся в передней черепной ямке, наиболее впереди располагается слепое отверстие (*foramen caecum*), куда входит отросток твердой мозговой оболочки с непостоянной эмиссарной веной, связывающей вены носовой полости с верхним сагиттальным синусом. Кзади от этого отверстия и с боков от лобного гребня (*crista frontalis*), лежащего посредине лобной кости, располагаются отверстия решетчатой пластинки, пропускающие обонятельные нервы (п. olfactorii) и передние решетчатые сосуды (a. v. ethmoidales anteriores).

Знание топографии черепных ямок помогает в диагностике места перелома костей основания черепа. При переломах костей в области передней черепной ямки наиболее характерным симптомом является кровотечение из носа и носоглотки, вызванное разрывом пе-

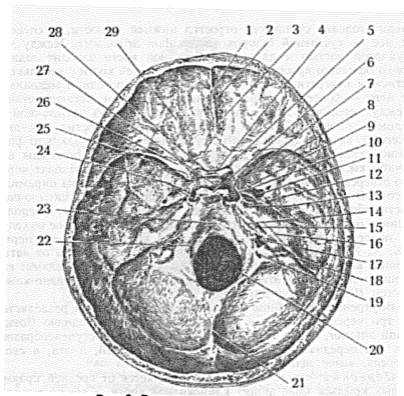


Рис. 8. Внутреннее основание черепа:

1 — foramen caecum; 2 — crista frontalis; 3 — lamina cribrosa; 4 — sulcus prechiasmatis; 5 — canalis opticus; 6 — dorsum sellae turcicae; 7 — foramen rotundum; 8 — ala major ossis sphenoidalis; 9 — добавочное отверстие, пропускающее вену (из rete foraminis ovalis); 10 — processus clinoides posterior; 11 — foramen ovale; 12 — foramen spinosum; 13 — impressio trigemini; 14 — sulcus sinus petrosi inferioris; 15 — porus acusticus internus; 16 — sulcus sinus petrosi superioris; 17 — foramen jugulare; 18 — sulcus sinus sigmoidalis; 19 — canalis condylaris; 20 — foramen occipitale magnum; 21 — crista occipitalis interna; 22 — край canalis hypoglossalis; 23 — clivus; 24 — foramen lacerum; 25 — processus clinoides anterior; 26 — ala minor ossis sphenoidalis; 27 — fossa hypophysialis; 28 — tuberculum sellae; 29 — pars orbitalis ossis frontalis

редних решетчатых сосудов или повреждением пещеристого синуса (sinus cavernosus). Так же часто наблюдаются кровоизлияния под конъюнктиву глаза и века и под кожу века в связи с повреждением лобной и решетчатой костей.

При разрыве отростков мозговых оболочек, сопровождающих обонятельные нервы, возможно истечение из носа спинномозговой жидкости. При повреждении стенок лобной пазухи может наблюдаться выхождение воздуха в подкожную клетчатку (подкожная эмфизема) или в полость черепа (пневмоэнцефалия). И, наконец, повреждение обонятельных нервов вызывает расстройство обоняния (anosmia) различной степени.

Средняя черепная ямка ограничена от задней спинкой

турецкого седла (*dorsum sellae*) и верхними краями пирамид обеих височных костей (см. рис. 8). Небольшая центральная часть ямки образована телом клиновидной кости — турецким седлом (*sella turcica*), а боковые ее отделы, расположенные глубже, — большими крыльями клиновидных костей, передне-верхними поверхностями пирамид височных костей и частично их чешуйчатой частью. На обращенной к основанию мозга поверхности тела клиновидной кости имеется углубление — гипофизарная ямка (*fossa hypophysialis*), в которой располагается мозговой придаток — гипофиз. Перекидываясь над гипофизарной ямкой, твердая мозговая оболочка образует диафрагму седла (*diaphragma sellae*), в центре которой имеется отверстие, пропускающее воронку (*infundibulum*), связывающую гипофиз с основанием мозга. Кпереди от турецкого седла в предперекрестной борозде (*sulcus prechiasmatis*) располагается перекрест зрительных нервов (*chiasma opticum*).

В боковых отделах средней черепной ямки находятся височные доли мозга. Часть передней поверхности пирамиды височной кости образует верхнюю стенку барабанной полости (*tegmen tympani*).

В пределах средней черепной ямки, с боков от турецкого седла, лежит один из важнейших в практическом отношении синусов твердой мозговой оболочки — пещеристый (*sinus cavernosus*) (см. ниже).

Отверстия, сообщающие среднюю черепную ямку с соседними областями, находятся в основном в клиновидной кости. Наиболее кпереди лежит зрительный канал (*canalis opticus*), по которому в глазницу проходят зрительный нерв (*n. opticus*), II пара черепных нервов и глазная артерия (*a. ophthalmica*), ветвь внутренней сонной артерии. Между малым и большим крыльями клиновидной кости образуется верхняя глазничная щель (*fissura orbitalis superior*), через которую из бокового отдела средней черепной ямки в глазницу проходят III, IV, V (первая ветвь) и VI пары черепных нервов и верхняя и нижняя глазные вены (*vv. ophthalmicae superior et inferior*).

Тотчас кзади от медиального конца верхней глазничной щели лежит круглое отверстие (*foramen rotundum*), пропускающее верхнечелюстной нерв (*n. maxillaris*), вторую ветвь тройничного нерва (*n. trigeminus*). Кзади и несколько латерально от круглого отверстия находится овальное отверстие (*foramen ovale*), через которое проходит третья ветвь V пары черепных нервов — нижнечелюстной нерв (*n. mandibularis*) в сопровождении венозного сплетения овального отверстия (*plexus venosus foraminis ovalis*), связывающего вены лица с пещеристым синусом. Кзади и кнаружи от овального отверстия располагается небольшое остистое отверстие (*foramen spinosum*), которое служит для прохождения средней менингеальной артерии (*a. meningea media*) из глубокой области лица в полость черепа.

Между вершущкой пирамиды и телом клиновидной кости располагается рваное отверстие (*foramen lacerum*), выполненное хрящом и фиброзной тканью, а сбоку от него открывается сонный

канал, через который в полость черепа входит внутренняя сонная артерия и сразу же поворачивает вверх к боковой поверхности тела клиновидной кости.

При переломах костей основания черепа в области средней черепной ямки отмечается кровотечение из носа и носоглотки, вызванное повреждением либо тела клиновидной кости, либо пещеристого синуса. Повреждение проходящей внутри пещеристого синуса внутренней сонной артерии обычно приводит к смертельному кровотечению.

При переломе пирамиды височной кости и разрыве барабанной перепонки появляется кровотечение из уха, а при повреждении мозговых оболочек из уха вытекает спинномозговая жидкость.

Переломы костей в области средней черепной ямки часто сопровождаются повреждением IV, VI и VII пар черепных нервов, в результате чего возникают внутреннее косоглазие, паралич мимических мышц лица, потеря слуха на стороне поражения.

*В задней черепной ямке* следует различать средний отдел и два боковых. Первый образован задней частью тела клиновидной кости и базиллярной частью затылочной кости (см. рис. 8). Боковые ее отделы образуются задневерхней поверхностью пирамид височной кости, соседней ее частью и на большем своем протяжении — затылочной чешуей (*squama occipitalis*). Содержимым задней черепной ямки являются мост (*pons*) и продолговатый мозг (*medulla oblongata*), располагающиеся в переднем отделе ямки, на скате (*clivus*), который идет в виде наклонного неглубокого желобка от спинки турецкого седла (*dorsum sellae*) к переднему отделу большого затылочного отверстия. Остальную часть ямки выполняет мозжечок (*cerebellum*).

Центральную часть задней черепной ямки занимает большое затылочное отверстие, через которое проходят продолговатый мозг с его оболочками, две позвоночные артерии (*aa. vertebrales*), спинномозговые корешки (*radices spinales*) добавочного нерва (*n. accessorius*). Сбоку и впереди от большого затылочного отверстия находится выход подъязычного канала (*canalis hypoglossalis*) с проходящим в нем подъязычным нервом (*n. hypoglossus*) и венозным сплетением подъязычного канала (*plexus venosus canalis hypoglossi*). Яремное отверстие (*foramen jugulare*) располагается между нижним краем пирамиды височной кости и мышечковой частью затылочной кости. Через его передний отдел проходят IX, X и XI пары черепных нервов, а через задний отдел — внутренняя яремная вена (*v. jugularis interna*).

Впереди от яремного отверстия на задней поверхности пирамиды височной кости лежит внутреннее слуховое отверстие (*porus acusticus internus*), пропускающее VII и VIII пары черепных нервов (*n. facialis et n. vestibulocochlearis*).

Переломы в области задней черепной ямки могут вызвать подкожные кровоизлияния позади уха, связанные с повреждением затылочно-сосцевидного шва. Эти переломы чаще не дают наруж-

ных кровоточений и истечения спинномозговой жидкости, так как нет каналов, открывающихся наружу.

### Хирургическая, ориентирная и проекционная анатомия черепных нервов

Согласно классической анатомии различают 12 пар черепных нервов (*nervi craniales*). Однако первые две пары (I и II), в отличие от других черепных нервов, не имеют узла и ядра и их называют ложными черепными нервами.

I пара — *обонятельные нервы* (*nervi olfactorii*) начинаются от чувствительных клеток обонятельного эпителия, находящегося в слизистой оболочке обонятельной области (*regio olfactoria*) полости носа. Из центральных отростков (аксонов) этих клеток образуются 18—20 обонятельных нервов (*nervi olfactorii*), которые проникают через решетчатую пластинку (*lamina cribrosa*) решетчатой кости (*os ethmoidale*) в полость черепа — переднюю черепную ямку, где вступают в обонятельную луковицу (*bulbus olfactorius*) (рис. 9, 10). Последняя переходит в обонятельный тракт (*tractus olfactorius*), идущий по нижней поверхности лобной доли мозга в одноименной борозде (*sulcus olfactorius*) назад и заканчивающийся в обонятельном треугольнике (*trigonum olfactorium*). Отсюда обонятельные импульсы направляются к высшим обонятельным центрам. При повреждении лобной области, возникновении опухолей наблюдаются расстройства обоняния.

II пара — *зрительный нерв* (*n. opticus*), подобно первой паре, является нервом специальной чувствительности (световой). Он начинается на сетчатке глаза и выходит из глазного яблока несколько кнутри и книзу от заднего его полюса. Затем зрительный нерв через зрительный канал (*canalis opticus*), проходящий в малом крыле клиновидной кости, проникает в полость черепа, в среднюю черепную ямку. В зрительном канале вместе с нервом проходит глазничная артерия, находящаяся ниже и латеральнее нерва. В полости черепа оба зрительных нерва образуют частичный перекрест своих волокон — зрительный перекрест (*chiasma opticum*), лежащий в предперекрестной борозде (*sulcus prechiasmatis*) турецкого седла клиновидной кости. Отсюда в виде зрительного тракта (*tractus opticus*) нерв направляется к подкорковым центрам зрения.

Клиническая картина нарушения зрения различна при поражении зрительного нерва, зрительного перекреста и зрительного тракта.

III пара — *глазодвигательный нерв* (*n. oculomotorius*) является двигательным нервом. Его ядро располагается в среднем мозге (*mesencephalon*) на дне водопровода мозга (*aqueductus cerebri*). Выйдя из среднего мозга, он проходит через пещеристый синус (*sinus cavernosus*) и выходит из полости черепа через верхнюю глазничную щель (*fissura orbitalis superior*), проникая в полость глазницы, где делится на верхнюю и нижнюю ветви (*ramus*



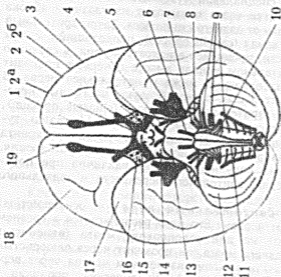


Рис. 9. Расположение черепных нервов на основании мозга (схема) (по Н.В.Крыловой, И.А.Искренко): 1 — nervi olfactorii (I пара), bulbus olfactorius et tractus olfactorius; 2 — n. opticus (II пара); 3 — n. chiasmata opticus; 4 — tractus opticus; 5 — n. oculomotorius (III пара); 6 — n. trochlearis (IV пара); 7 — n. trigeminus (V пара); 8 — n. abducens (VI пара); 9 — n. glossopharyngeus (IX пара), n. vagus (X пара), n. accessorius (XI пара); 10 — n. hypoglossus (XII пара); 11 — medulla oblongata; 12 — cerebellum; 13 — pons; 14 — pedunculus cerebri; 15 — hypophysis; 16 — trigonum olfactorium; 17 — lobus temporalis; 18 — lobus frontalis; 19 — sulcus olfactorius

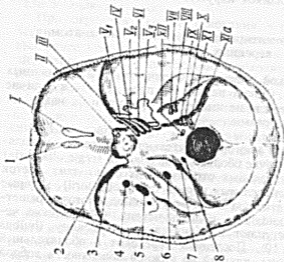


Рис. 10. Расположение отверстий на внутреннем основании черепа и места выхода черепных нервов (схема) (по Н.В.Крыловой, И.А.Искренко): I — lamina cribrosa; 1 — n. olfactorii; 2 — canalis opticus; 3 — n. opticus; 4 — fissura orbitalis superior; III — n. oculomotorius; IV — n. trochlearis; V1 — n. ophthalmicus; V2 — n. abducens; 4 — foramen rotundum; V2 — n. maxillaris; 5 — foramen ovale; V1 — n. mandibularis; 6 — porus acusticus internus; VII — n. facialis; VIII — n. vestibulocochlearis; 7 — foramen jugulare; IX — n. glossopharyngeus; X — n. vagus; XI — n. accessorius; XII — n. hypoglossus; 8 — canalis hypoglossus

superior et inferior). При поражении глазодвигательного нерва наблюдается характерная триада симптомов: расходящееся косоглазие, опущение века и расширение зрачка.

IV пара — *блоковой нерв* (n. trochlearis), самый тонкий нерв из всех черепных нервов, подобно предыдущему, является двигательным нервом. Его ядро расположено также в среднем мозге на дне водопровода мозга. По выходе на основание мозга он прободает твердую мозговую оболочку, проходит в боковой стенке пещеристого синуса и далее выходит из полости черепа в полость глазницы через верхнюю глазничную щель. Изолированное повреждение нерва встречается редко, ведет к расконому стоянию глазных яблок и вызывает явление диплопии (удвоение предметов).

V пара — *тройничный нерв* (n. trigeminus), самый толстый из всех черепных нервов, смешанный нерв, имеющий в своем составе двигательные и чувствительные волокна. Ядра тройничного нерва (три чувствительных и одно двигательное) находятся в дорсальной части моста (pars dorsalis pontis). Нерв выходит из боковой поверхности моста двумя корешками — двигательным (radix motoria) и чувствительным (radix sensoria) и направляется вперед и латерально к верхушке каменистой части (пирамиды) височной кости. Здесь в углублении кости — тройничном вдавлении (impressio trigemini) находится тройничный узел (ganglion trigeminale), или гассеров (Gasseri), образованный чувствительным корешком нерва и имеющий полулунную форму, который расположен в тройничной полости (cavum trigeminale), сформированной на основании черепа расщеплением твердой мозговой оболочки. Двигательный корешок тройничного нерва, не принимая участия в образовании тройничного узла, прилежит к его нижней поверхности.

От тройничного узла отходят три основные ветви тройничного нерва, из них первая (глазной нерв) и вторая (верхнечелюстной нерв) ветви чувствительные, а третья ветвь (нижнечелюстной нерв) смешанная, содержащая двигательные и чувствительные волокна (см. рис. 9, 10).

Глазной нерв (n. ophthalmicus) направляется вперед и входит в боковую стенку пещеристого синуса, где располагается ниже блокового (IV пара) и латеральнее отводящего (VI пара) нервов. Направляясь дальше впереди, он проходит через верхнюю глазничную щель (fissura orbitalis superior) из полости черепа в полость глазницы.

Верхнечелюстной нерв (n. maxillaris) по выходе из тройничного узла идет вперед и, пройдя через круглое отверстие (foramen rotundum), выходит из полости черепа на лицо в крыловидно-небную ямку (fossa pterygopalatina), где отдает ветви к коже лица, верхним зубам, слизистой оболочке полости носа. Нижнечелюстной нерв (n. mandibularis) соединяет в себе чувствительные волокна из тройничного узла и двигательный корешок тройничного нерва. Он выходит из полости черепа в подвисочную ямку (fossa infratemporalis), находящуюся в глубокой боковой области лица, через овальное отверстие (foramen ovale) и дает двигательные

ветви к жевательным мышцам и чувствительные ветви к коже лица и слизистой оболочке щек.

При повреждении или нарушении проводимости тройничного нерва наблюдается нарушение чувствительности (анестезия, гипестезия или гиперестезия) кожи лица, а также твердого и мягкого неба. Помимо этого наблюдаются паралич жевательных мышц и понижение слезоотделения.

VI пара — *отводящий нерв* (n. abducens), по характеру двигательный, имеет ядро, залегающее на дне ромбовидной ямки, в дорсальной части мозга (pars dorsalis pontis). Нерв выходит на основании мозга между мостом и пирамидой продолговатого мозга (см. рис. 9, 10) и, направляясь вперед, прободает твердую мозговую оболочку и входит в пещеристый синус, располагаясь в его стенке латеральнее внутренней сонной артерии (a. carotis interna). Из полости черепа отводящий нерв выходит в полость глазницы через верхнюю глазничную щель, где лежит ниже глазодвигательного нерва. При поражении отводящего нерва развивается внутреннее косоглазие.

VII пара — *лицевой нерв* (n. facialis), двигательный нерв мимической мускулатуры лица. Ядро лицевого нерва находится, как и ядра двух предыдущих нервов, в дорсальной части моста, проецируясь на ромбовидную ямку латеральнее лицевого бугорка. Лицевой нерв выходит из вещества мозга на его основание в мостомозжечковом углу, между мостом, продолговатым мозгом и мозжечком, вместе с VIII парой черепных нервов. Через внутреннее слуховое отверстие (forus acusticus internus) он входит во внутренний слуховой проход (meatus acusticus internus), где проходит также и VIII пара черепных нервов, а затем в лицевой канал (canalis facialis), называемый также фаллопиевым каналом. Лицевой канал проходит в толще каменистой части височной кости, имеет три отдела и лицевой нерв повторяет все изгибы канала. Вначале нерв идет вперед и латерально в горизонтальном направлении, поперечно длиннику каменистой части (пирамиды) височной кости. Затем лицевой нерв поворачивает назад под прямым углом, направляясь назад и латерально в сагиттальной плоскости вдоль пирамиды височной кости и располагаясь в этом отделе канала на медиальной стенке барабанной полости (cavum tympani) в ее верхней части, будучи отделен от нее костной пластинкой. В третьем отделе лицевого канала нерв делает второй изгиб у задней стенки барабанной полости и идет вниз в вертикальном направлении, проходя впереди сосцевидной пещеры (antrum mastoideum). Выйдя из полости черепа через шилососцевидное отверстие (foramen stylomastoideum), лицевой нерв изгибается вперед, входит в околоушную железу, где делится на конечные ветви. Лицевой нерв имеет множественные связи с V и IX парами черепных нервов. Клиническая картина поражения лицевого нерва разнообразна и зависит от места его повреждения (внутричерепной и внечерепной отделы).

VIII пара — *преддверно-улитковый нерв* (n.

vestibulocochlearis) в процессе развития отделился от VII пары черепных нервов. Нерв состоит из двух частей: улитковой (pars cochlearis) и предверной (pars vestibularis). Улитковая часть проводит слуховые импульсы от внутреннего уха к ядрам, находящимся в дорсальной части моста и проецирующимися на переднюю часть ромбовидной ямки. Вестибулярная часть VIII пары черепных нервов связана с поддержанием равновесия тела и идет от внутреннего уха к четырем ядрам, находящимся также в дорсальной части моста и проецируемым на дно IV желудочка (передний отдел ромбовидной ямки).

Обе части VIII пары соединяются на дне внутреннего слухового прохода, образуя преддверно-улитковый нерв, который идет по внутреннему слуховому проходу вместе с лицевым нервом (VII пара черепных нервов). Через внутреннее слуховое отверстие нерв выходит в полость черепа, направляется к основанию мозга и входит в мост в области мостомозжечкового угла — между мостом и продолговатым мозгом, латеральнее VII пары черепных нервов (см. рис. 9).

Изолированные повреждения преддверно-улиткового нерва встречаются очень редко. При переломах основания черепа с повреждением пирамиды височной кости в большинстве случаев страдают все три нерва, проходящие во внутреннем слуховом проходе, — лицевой, преддверно-улитковый и промежуточный (n. intermedius), идущий в составе лицевого нерва. Это приводит к развитию характерного симптомокомплекса: потряса слуха, нарушение слюноотделения (промежуточный нерв участвует в иннервации поднижнечелюстной и подъязычной слюнных желез) и поражение лицевого нерва.

IX пара — *языкоглоточный нерв* (n. glossopharyngeus), смешанный нерв, имеющий в своем составе двигательные, чувствительные и парасимпатические волокна. Ядра нерва находятся в продолговатом мозге, проецируясь на нижнюю часть ромбовидной ямки. Нерв выходит из продолговатого мозга на основание мозга 4—6 корешками, которые затем соединяются в один ствол, идущий вперед и покидающий полость черепа через яремное отверстие (foramen jugulare), располагаясь в передней его части вместе с X и XI парами черепных нервов, с которыми языкоглоточный нерв тесно связан и потому чаще наблюдаются их комплексные поражения (см. рис. 10). В яремном отверстии языкоглоточный нерв образует верхний узел (ganglion superius), а ниже его в каменистой ямочке (fossula petrosa) пирамиды височной кости находится нижний узел (ganglion inferius) нерва, отдающий ветви к барабанной полости.

X пара — *блуждающий нерв* (n. vagus), смешанный нерв, самый длинный из всех черепных нервов. В его составе имеются двигательные волокна для произвольных и гладких мышц, чувствительные, а также секреторные волокна для желез. Ядра нерва находятся в продолговатом мозге, проецируются на ромбовидную ямку в области треугольника блуждающего нерва и некоторые из

них являются общими с IX и XI парами черепных нервов. Блуждающий нерв выходит из продолговатого мозга 10—15 корешками ниже языкоглоточного нерва. Из полости черепа п. vagus выходит через передний отдел яремного отверстия вместе с IX и XI парами черепных нервов, располагаясь между ними. Так же, как и п. glossopharyngeus, блуждающий нерв образует два узла (ganglia superius et inferius) в яремном отверстии и несколько ниже его.

Повреждение или нарушение проводимости блуждающего нерва в зависимости от высоты поражения может привести к нарушению функции желудочно-кишечного тракта (спастические состояния), расстройству сердечной деятельности, функции гортани (афония) и акта дыхания.

XI пара — *добавочный нерв* (п. accessorius) является двигательным нервом и состоит из двух частей. Черепные корешки (radices craniales) отходят от ядер, общих с IX и X парами черепных нервов, лежащих в продолговатом мозге, и выходят из продолговатого мозга на основание черепа, располагаясь ниже X пары черепных нервов. Спинномозговые корешки (radices spinales) берут начало в шейной части спинного мозга, в спинномозговых ядрах добавочного нерва, выходят из спинного мозга и соединяются в один ствол, который поднимается вверх, входит в полость черепа через большое затылочное отверстие (foramen occipitale magnum) и, соединяясь с черепными корешками, образует ствол добавочного нерва (truncus п. accessorii). Последний выходит через яремное отверстие вместе с IX и X парами из полости черепа на шею, где делится на внутреннюю и наружную ветви. При повреждении нерва наблюдается кривошея — наклон головы в здоровую сторону при некотором повороте ее в сторону поражения.

XII пара — *подъязычный нерв* (п. hypoglossus), чисто двигательный. Его ядро находится в продолговатом мозге, просцируясь на нижнюю часть ромбовидной ямки, и продолжается в спинной мозг до уровня второго шейного сегмента. Выходит из продолговатого мозга на основание мозга несколькими корешками (до 10—15). Полость черепа нерв покидает через подъязычный канал (canalis hypoglossalis), расположенный сбоку от большого затылочного отверстия. Вместе с нервом в канале проходит венозное сплетение (plexus venosus canalis hypoglossi). По выходе из черепа подъязычный нерв имеет связи с другими черепными нервами (V, X пары) и симпатическим стволом. Поражение подъязычного нерва влечет за собой отклонение языка в больную сторону при высовывании его, атрофию и сморщивание иннервируемых им мышц (передние мышцы шеи) и косое стояние гортани.

#### Хирургическая, ориентирная и проекционная анатомия кровеносных сосудов головного мозга

Кровоснабжение головного мозга осуществляется системами крупных артериальных стволов: двух внутренних сонных артерий (a. carotis interna) и двух позвоночных артерий (a. vertebralis).

которые входят со стороны основания черепа в подпаутинное пространство, где и разветвляются, прилегая к головному мозгу. Обе позвоночные артерии, встав подключичной артерией, проходят в полость черепа через большое затылочное отверстие, прилегая к продолговатому мозгу, и на основании черепа, немного не доходя до заднего края моста (pons), сливаются, образуя непарную базилярную артерию (a. basilaris), которая лежит в борозде на нижней поверхности моста. От базилярной артерии у переднего края моста отходят две задние мозговые артерии (aa. cerebri posteriores), идущие к нижней поверхности затылочной и височной долей мозга (рис. 11).

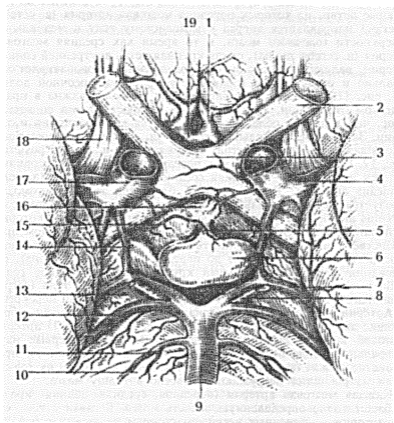


Рис. 11. Кровеносные сосуды области гипофиза и перекреста зрительных нервов:

1 — a. cerebri anterior, 2 — n. opticus; 3 — chiasma opticum, 4 — a. cerebri media, 5 — infundibulum; 6 — hypophysis; 7 — a. cerebri posterior; 8 — n. oculomotorius, 9 — a. basilaris; 10 — pons; 11 — a. labyrinthi; 12 — a. cerebelli superior; 13 — pedunculus cerebri; 14 — a. communicans posterior; 15 — a. hypophysialis; 16 — tuber cinereum; 17 — a. carotis interna; 18 — tractus olfactorius, 19 — a. communicans anterior

Внутренняя сонная артерия вступает в полость черепа через сонный канал (*canalis caroticus*) височной кости. По выходе из него артерия лежит в сонной борозде (*sulcus caroticus*) на боковой поверхности тела клиновидной кости, располагаясь здесь между двумя листками *dura mater* в *sinus cavernosus*. На этом участке *a. carotis interna* делает S-образный изгиб, идя вначале вперед, а затем вверх и несколько назад. После этого артерия прободает *dura mater* и *arachnoidea encephali* и входит в подпаутинное пространство. От нее на выпуклости изгиба отходит глазная артерия (*a. ophthalmica*), прилегающая к нижней поверхности *n. opticus* и вместе с ним проникающая в полость глазницы через *canalis opticus*. Затем каждая внутренняя сонная артерия делится на две главные ветви, из которых передняя мозговая артерия (*a. cerebri anterior*) направляется вперед к мозолистому телу и медиальной поверхности головного мозга, в то время как средняя мозговая артерия (*a. cerebri media*), самая крупная ветвь внутренней сонной артерии, являющаяся как бы ее продолжением, поворачивает латерально и отдает ветви к лобной, теменной и височной долям (см. рис. 11). Средняя мозговая артерия наиболее важна в практическом отношении, так как в зоне распространения ее ветвей чаще, чем в других областях, наблюдаются кровоизлияния и эмболии. Задняя соединительная артерия (*a. communicans posterior*), отходящая от *a. carotis interna*, соединяет ее с *a. cerebri posterior* (рис. 12, с. 48, вклейка). Между передними мозговыми артериями имеется анастомоз — передняя соединительная артерия (*a. communicans anterior*). Таким образом, благодаря этим анастомозам образуется сосудистое кольцо — артериальный круг большого мозга (*circulus arteriosus cerebri*), или виллизиев круг (*Willisii*), который располагается на основании головного мозга в подпаутинном пространстве и имеет протяженность от переднего края зрительного перекреста (*chiasma opticum*) до переднего края моста (*pons*). На основании черепа артериальный круг окружает турецкое седло (*sella turcica*), а на основании мозга — сосцевидные тела (*corpus mammillare*), серый бугор (*tuber cinereum*) и зрительный перекрест.

Артерии, составляющие артериальный круг, дают ветви, образующие две основные системы сосудов головного мозга: 1) артерии мозговой коры и 2) артерии подкорковых узлов. Первые идут латерально в виде более крупных стволов в подпаутинном пространстве, лежат поверхностно по отношению к мозгу и их тонкие ветви из *pia mater* погружаются отвесно в толщу мозга.

Каждая мозговая артерия (передняя, средняя, задняя) кровоснабжает точно определенную область мозга. В связи с тем, что эти артерии — конечные ветви, анастомозы их между собой недостаточны, чтобы при облитерации одной создать коллатеральное кровообращение и обеспечить питание соответствующего участка коры большого мозга. Этим объясняется тот факт, что при закупорке одной из ветвей обязательно происходит расстройство кровообращения и питания снабжаемого ею участка мозга.

Вены головного мозга, отток из которых происходит в венозные синусы, образуют две системы твердой мозговой оболочки. На-

правление вен головного мозга не всегда совпадает с одноименными артериальными стволами. Поверхностные вены (vv. cerebri superficiales), располагающиеся на поверхности мозговых извилин в мягкой оболочке (pia mater), направляются или вверх к верхнему сагиттальному синусу (sinus sagittalis superior), или идут вниз к основанию мозга, где вливаются в синусы твердой мозговой оболочки основания черепа. Глубокие вены (vv. cerebri profundae), идущие в глубине мозга, сливаясь, образуют большую мозговую вену (v. cerebri magna), впадающую в прямой синус (sinus rectus). Все поверхностные вены в мягкой оболочке мозга богато анастомозируют между собой. В практическом отношении в системе поверхностных вен важны два анастомоза, один из которых связывает верхний сагиттальный синус с пещеристым синусом, а другой — поперечный синус (sinus transversus) с предыдущим анастомозом.

### Хирургическая, ориентирная и проекционная анатомия синусов твердой мозговой оболочки

Твердая мозговая оболочка отграничивает систему сообщающихся между собой венозных полостей — синусов (sinus durae matris), куда оттекает кровь из головного мозга и стенок черепа и по которым она затем уносится во внутренние яремные вены (v. jugularis interna). Синус образован двумя листками твердой мозговой оболочки и костью и на поперечном сечении имеет трехгранную форму. Стенки синусов выстланы эндотелием. Синусы в твердой мозговой оболочке, в отличие от вен, клапанов не имеют. Образованные туго натянутыми листками твердой мозговой оболочки они не спадаются при разрезе и ранении, вследствие чего раны синусов обыкновенно зияют, обуславливая значительное венозное кровотечение, требующее специальных способов остановки кровотечения из них (тампонада, прижатие, прошивание).

Различают синусы свода черепа — верхний и нижний сагиттальные синусы, прямой синус и синусы основания черепа — затылочный, пещеристый, поперечный и сигмовидный. Кроме того, на основании черепа имеется ряд мелких синусов. С хирургической точки зрения, имеют значение верхний сагиттальный и поперечный синусы благодаря тому, что к ним возможен доступ снаружи.

*Верхний сагиттальный синус* (sinus sagittalis superior) расположен в верхнем крае серпа большого мозга (falx cerebri), прикрепляющегося к одноименной борозде (sulcus sagittalis) свода черепа, и идет от петушиного гребня (crista galli) решетчатой кости до внутреннего затылочного выступа (protuberantia occipitalis interna) (рис. 13, с. 48, вклейка). Он имеет трехгранную призматическую форму, вершиной обращен вниз. Этот синус может располагаться не строго по средней линии, отклоняясь от нее чаще вправо (до 2 см). Наружная проекция верхнего сагиттального синуса соответствует сагиттальной линии, соединяющей основание носа с наружным затылочным выступом (protuberantia occipitalis



externa) (см. с. 25). Синус имеет многочисленные боковые выпячивания, лакуны (lacunae laterales), расположенные по его сторонам и достигающие размеров до 3 см. Они увеличивают поперечный размер синуса (его ширину) в отдельных участках до 4—6 см. Это следует учитывать при травмах и оперативных вмешательствах на своде черепа в области верхнего сагиттального синуса, так называемой окологрелевидной области. Sinus sagittalis superior оканчивается сзади у внутреннего затылочного выступа. Здесь в него впадает *прямой синус* (sinus rectus), проходящий вдоль прикрепления серпа большого мозга (falx cerebri) к намету мозжечка (tentorium cerebelli), а также небольшой и не имеющий существенного значения *затылочный синус* (sinus occipitalis), идущий в толще серпа мозжечка (falx cerebelli) по линии прикрепления его к внутреннему затылочному гребню (crista occipitalis interna) от заднего края большого затылочного отверстия к внутреннему затылочному выступу. В редких случаях верхний сагиттальный синус не сливается с другими синусами, а переходит непосредственно в правый поперечный синус.

*Нижний сагиттальный синус* (sinus sagittalis inferior) находится в свободном нижнем крае falx cerebri, идет спереди назад и, соединяясь с большой мозговой веной (v. cerebri magna), образует прямой синус (sinus rectus).

*Поперечный синус* (sinus transversus) парный, наиболее обширный из всех синусов, располагается в одноименной борозде затылочной кости (sulcus sinus transversi), по линии прикрепления намета мозжечка (tentorium cerebelli) к затылочной кости. Проекция поперечного синуса на свод черепа соответствует линии, соединяющей наружный затылочный выступ с верхнезадней частью сосцевидного отростка. Этой проекционной линии соответствует довольно точно верхняя выйная линия (linea nuchae superior). Правый sinus transversus обычно развит сильнее.

Верхний сагиттальный, прямой, затылочный и оба поперечных синуса в области внутреннего затылочного выступа сливаются, образуя синусный сток (confluens sinuum). Наружной проекцией места слияния синусов является наружный затылочный выступ (protuberantia occipitalis externa). Ранения в области confluens sinuum сопровождаются смертельным кровотечением, так как его практически невозможно остановить.

*Сигмовидный синус* (sinus sigmoideus), парный, имеющий S-образную форму, расположен в одноименной борозде (sulcus sinus sigmoidei) на внутренней поверхности сосцевидной части височной кости между пирамидой височной кости и затылочной костью. Он является основным коллектором венозной крови черепа. Проекция сигмовидного синуса проходит по заднему краю сосцевидного отростка, что необходимо учитывать при трепанации последнего. Сигмовидный синус переходит в начальную расширенную часть внутренней яремной вены, верхнюю луковицу (bulbus venae jugularis superior), располагающуюся в передней части яремного отверстия (foramen jugulare).

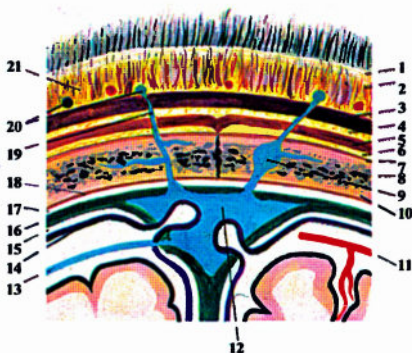


Рис. 3. Свод черепа и оболочки мозга на фронтальном разрезе (схема)  
(по С.Н. Делцину с изменениями):

1 — кожа; 2 — подкожная клетчатка; 3 — galea aponeurotica; 4 — подпапоневротическая клетчатка; 5 — надкостница; 6 — поднадкостничная клетчатка; 7 — lamina externa cranii; 8 — diploë; 9 — v. diploica; 10 — lamina interna cranii; 11 — v. cerebri; 12 — sinus sagittalis superior; 13 — v. cerebri; 14 — pia mater encephali; 15 — cavitas subarachnoidealis; 16 — arachnoidea encephali; 17 — spatium subdurale; 18 — dura mater encephali; 19 — v. emissaria; 20 — подкожные кровеносные сосуды; 21 — фиброзные тяжи

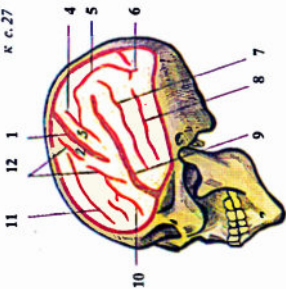


Рис. 5. Основные борозды и извилины полушарий головного мозга (схема):

1 — sulcus centralis (Rolandi); 2 — gyrus precentralis; 3 — gyrus postcentralis; 4 — sulcus postcentralis; 5 — sulcus infraparietalis; 6 — sulcus occipitalis transversus; 7 — sulcus temporalis superior; 8 — sulcus temporalis inferior; 9 — sulcus lateralis (Sylvii); 10 — sulcus frontalis inferior; 11 — sulcus frontalis superior; 12 — sulcus precentralis

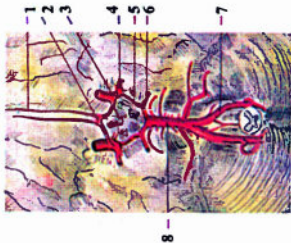


Рис. 12. Артериальный круг большого мозга (Willisii):

1 — a. cerebri anterior; 2 — a. communicans anterior; 3 — a. carotis interna; 4 — a. cerebri media; 5 — a. communicans posterior; 6 — a. cerebri posterior; 7 — a. vertebralis; 8 — a. basilaris

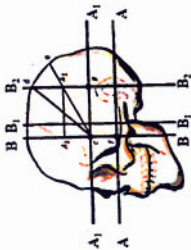


Рис. 15. Проекционная схема черепно-мозговой топографии:

*A* — нижняя горизонтальная линия; *A<sub>1</sub>*, *A<sub>2</sub>* — верхняя горизонтальная линия; *A<sub>1</sub>*, *A<sub>2</sub>* — добавочная горизонтальная линия (Бруксова); *BB* — передняя вертикальная линия; *B<sub>1</sub>*, *B<sub>2</sub>* — средняя вертикальная линия; *B<sub>1</sub>*, *B<sub>2</sub>* — задняя вертикальная линия; *сд* — проекция центральной (роландовой) борозды; *г* — проекция г. frontalis а. meningae mediae; *se* — проекция латеральной (сильвиевой) борозды; *f* — проекция а. meningae media; *g* — проекция г. triangularis а. meningae mediae

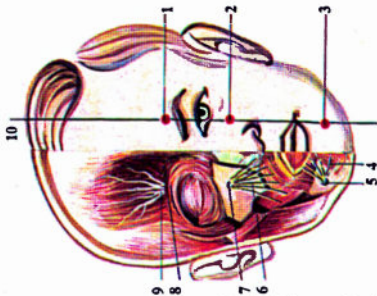


Рис. 16. Выход на кожу лица ветвей тройничного нерва:  
*1* — проекция на кожу п. supraorbitalis; *2* — проекция на кожу п. infraorbitalis; *3* — проекция на кожу п. mentalis; *4* — п. mentalis; *5* — foramen mentale; *6* — п. infraorbitalis; *7* — foramen infraorbitale; *8* — foramen supraorbitale; *9* — п. supraorbitalis; *10* — вертикальная линия, соединяющая места выхода ветвей п. trigeminus

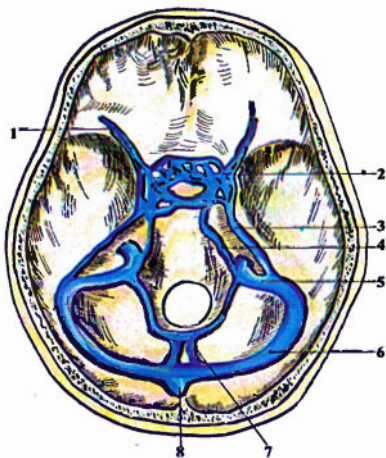
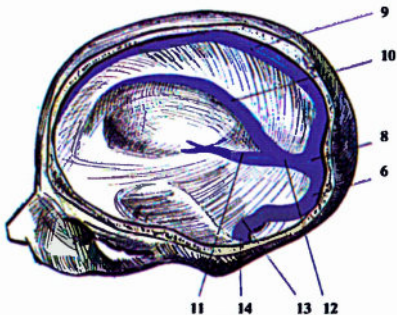


Рис. 13. Синусы твердой мозговой оболочки (схема):

*слева* — горизонтальный растпил черепа;

1 — v. ophthalmica superior; 2 — sinus cavernosus; 3 — sinus petrosus superior; 4 — sinus petrosus inferior; 5 — sinus sigmoideus; 6 — sinus transversus; 7 — sinus occipitalis; 8 — confluent sinuum



*схема* — сагиттальный рисунок черепи:

**9** — sinus sagittalis superior; **10** — sinus sagittalis inferior; **11** — v. cerebri magna;  
**12** — sinus rectus; **13** — bulbae venae jugularis superior; **14** — v. jugularis interna

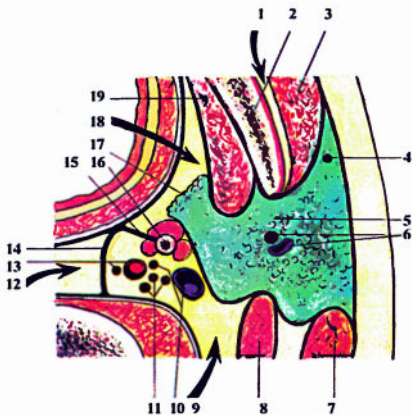


Рис. 21. Окологлоточное клетчаточное пространство и клетчаточные щели лица (схема):

1 — жевательно-челюстное клетчаточное пространство; 2 — *mandibula*; 3 — *m. masseter*; 4 — *n. facialis*; 5 — *glandula parotidea*; 6 — *a. carotis externa*; 7 — *m. sternocleidomastoideus*; 8 — *m. digastricus*; 9 — задний отдел окологлоточного пространства; 10 — *v. jugularis interna*; 11 — *n. vagus*, *n. accessorius*, *gangl. cervicale superius truncus sympathicus*; 12 — клетчаточное пространство; 13 — *a. carotis interna*, *n. hypoglossus*; 14 — *aponeurosis pharyngoprevertebralis*; 15 — *aponeurosis stylopharyngea*; 16 — *processus styloideus* с начинающимися от него мышцами; 17 — глоточный отросток околоушной железы; 18 — передний отдел окологлоточного пространства; 19 — *m. pterygoideus medialis*

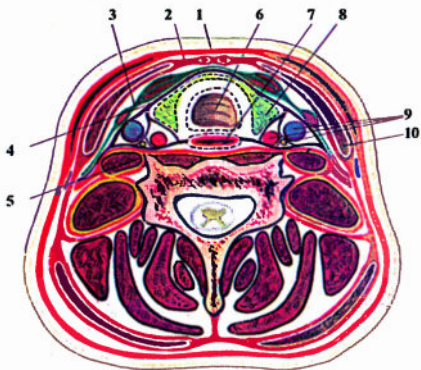


Рис. 28. Фасции шеи (схема):

1 — fascia superficialis (оранжевая линия); 2 — lamina superficialis fasciae colli propriae (красная линия); 3 — lamina profunda fasciae colli propriae (зеленая линия); 4 — fascia endocervicalis (синяя линия); lamina parietalis — сплошная, lamina visceralis — прерывистая; 5 — fascia prevertebralis (желтая линия); 6 — trachea; 7 — esophagus; 8 — glandula thyroidea; 9 — v. jugularis interna, a. carotis communis, n. vagus; 10 — m. sternocleidomastoideus



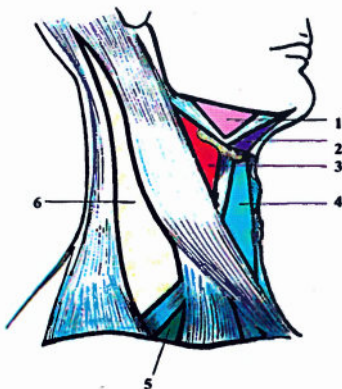


Рис. 32. Треугольники шеи (схема):

1 — *trigonum submandibulare* (розовый); 2 — *trigonum submentale* (синий); 3 — *trigonum caroticum* (красный); 4 — *trigonum omotracheale* (голубой); 5 — *trigonum omoclaviculare* (желтый); 6 — *trigonum omotrapezoideum* (оранжевый)

**Пещеристый синус** (sinus cavernosus) находится на основании черепа в средней черепной ямке. Это парный синус, расположенный по обшм боковым поверхностям турецкого седла. Правый и левый боковые пещеристые синусы соединяются идущими в поперечном направлении передним и задним межпещеристыми синусами (sinus intercavernosus anterior et posterior), а также субгипофизарным, или нижним межпещеристым, синусом, расположенным между дном турецкого седла и нижней поверхностью гипофиза, образуя единую пещеристую систему, окружающую турецкое седло. Sinus cavernosus отличается от других венозных синусов твердой мозговой оболочки тем, что его просвет пронизан множественными соединительно-тканными перегородками, разделяющими синус на сообщающиеся между собой камеры и придающими ему вид пещеристого образования. Пещеристый синус занимает особое положение и в своих топографо-анатомических взаимоотношениях, так как через него проходят важнейшие анатомические образования: внутренняя сонная артерия (a. carotis interna) и отводящий нерв (n. abducens) (VI пара), а в толще твердой мозговой оболочки, образующей наружную стенку синуса, проходят глазодвигательный нерв (n. oculomotorius) (III пара), блоковой нерв (n. trochlearis) (IV пара), а также I ветвь тройничного нерва (n. trigeminus) (V пара) — глазной нерв (n. ophthalmicus). К заднему отделу пещеристого синуса прилежит узел тройничного нерва (gangl. trigeminale, s. Gasseri).

От пещеристого синуса кровь оттекает в сигмовидный синус через *верхний и нижний каменные синусы* (sinus petrosus superior et inferior), идущие вдоль пирамиды височной кости. Пещеристый синус имеет большое значение в распространении воспалительных процессов в полости черепа, так как он связан многочисленными анастомозами с венозной системой лица.

#### ОСОБЕННОСТИ ВЕНОЗНОЙ СИСТЕМЫ МОЗГОВОГО ОТДЕЛА ГОЛОВЫ

К особенностям венозной системы мозгового отдела головы относятся, во-первых, наличие на голове нескольких венозных систем или ярусов вен и, во-вторых, связь между этими венозными системами. На голове различают висцеральную, черепную и внутричерепную венозные системы. Внечерепная венозная система представлена венами мягких тканей, сопровождающими одноименные артерии и отводящими кровь во внутреннюю яремную вену через позадиинжечелюстную вену (v. retromandibularis) от свода черепа и через лицевую вену (v. facialis) от лица. Черепная венозная система — это костные, так называемые диплоические вены (vv. diploici), залеженные в губчатом слое костей свода черепа. С каждой стороны в толще кости проходят 4 диплоические вены: лобная (v. diploica frontalis), передняя и задняя височные (vv. di-

ploici temporales anterior et posterior) и затылочная (v. diploica occipitalis). Они сообщаются как с венами свода черепа, так и с синусами твердой мозговой оболочки.

Внутричерепную венозную систему составляют синусы твердой мозговой оболочки и мозговые вены (поверхностные и глубокие).

Связь между внутричерепной и внечерепной венозными системами осуществляется посредством особых венозных сосудов, так называемых эмиссарных вен (vv. emissariae), или венозных выпускников, которые сообщают вены покровов свода черепа и вены губчатого слоя его костей с синусами твердой мозговой оболочки (см. рис. 3). Величина эмиссарных вен очень варьирует. Они могут достигать значительных размеров, а иногда тот или другой венозный выпускник отсутствует. Наиболее постоянными являются теменная (v. emissaria parietalis) и сосцевидная (v. emissaria mastoidea) эмиссарные вены. Последняя бывает наиболее крупной и связывает sinus transversus или sinus sigmoideus с венами мягких тканей головы (v. occipitalis et v. auricularis posterior). Vv. emissariae parietales соединяют вены покровов свода черепа (v. temporalis superficialis) с верхним сагиттальным синусом (sinus sagittalis superior). Места проекции теменных эмиссарных вен на кожу располагаются по сторонам от сагиттального шва спереди и сзади от бинаурикулярной линии, проводимой от отверстия правого наружного слухового прохода к левому. Реже встречаются лобная и затылочная эмиссарные вены (vv. emissariae frontalis et occipitalis). Следует отметить, что эмиссарные вены сообщают синусы твердой мозговой оболочки и вены мягких покровов свода черепа, либо непосредственно соединяя их (сосцевидная эмиссарная вена), либо через диплоические вены (лобная и затылочная эмиссарные вены).

Наличие связи между внутричерепной и внечерепной венозными системами может играть с практической точки зрения как положительную, так и отрицательную роль. С одной стороны, она обеспечивает дополнительный резервный путь оттока крови при нарушении основного пути оттока по внутренней венозной, а с другой — благодаря такой связи становится возможным переход инфекции с покровов черепа на мозговые оболочки (например, при фурункулах и карбункулах затылка) с последующим развитием менингитов, синустромбозов и других тяжелых осложнений.

#### ХИРУРГИЧЕСКАЯ АНАТОМИЯ ГИПОФИЗА

Гипофиз, или нижний придаток мозга (hypophysis, s. glandula pituitaria), представляет собой непарное образование незначительных размеров, округлой или овальной формы, соединенное ножкой — воронкой (infundibulum) с нижней поверхностью головного мозга, с серым бугром (tuber cinereum). Гипофиз расположен на внутричерепной поверхности тела клиновидной кости в гипофизарной ямке (fossa hypophysialis) турецкого седла (sella turcica) (рис. 14). В гипофизе выделяют переднюю долю, или аденогипофиз

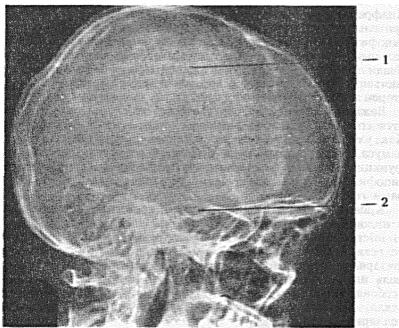


Рис. 14. Рентгенограмма костей свода черепа, турецкого седла  
и воздушных пазух:  
1 — свод черепа; 2 — sella turcica

(lobus anterior, s. adenohypophysis), и заднюю долю, или нейро-гипофиз (lobus posterior, s. neurohypophysis). Передняя доля (железистая) подразделяется на бугорную (pars tuberalis), промежуточную (pars intermedia) и дистальную (pars distalis) части, границы между которыми можно установить только при микроскопическом исследовании. Граница между передней и задней долями гипофиза хорошо видна при наружном осмотре в виде неглубокого желобка.

Гипофиз покрыт двумя оболочками: собственной капсулой, которая плотно сращена с тканью железы, и твердой мозговой оболочкой, которая, расщепляясь на два листка, покрывает гипофиз со всех сторон и по бокам турецкого седла переходит в стенку пещеристых синусов. Между этими оболочками расположен слой жировой клетчатки, в которой ветвятся экстраорганные артерии гипофиза и проходят вены, несущие кровь от гипофиза в систему пещеристых синусов.

Синтопия органа. Сверху гипофиз покрыт пластинкой твердой мозговой оболочки — диафрагмой седла (*diaphragma sellae*), которая имеет в центре отверстие для прохождения воронки гипофиза. Диафрагма седла отделяет гипофиз от лежащего от него спереди зрительного перекреста (*chiasma opticum*) (см. рис. 11). Опухоль гипофиза, растущая кверху, может оказывать давление на зрительный перекрест и вызывать характерные нарушения зрения. Сзади гипофиз прилегает к передней поверхности спинки седла (*dorsum sellae*), базиллярной артерии и мосту. Латерально с обеих сторон к гипофизу прилежат пещеристые синусы с их содержимым.

Важной особенностью хирургической анатомии гипофиза является его тесная анатомо-физиологическая связь с гипоталамусом. Как уже говорилось, гипофиз соединен с серым бугром гипоталамуса. Ядра гипоталамуса выделяют вещества, регулирующие функцию передней доли гипофиза (релизинг-факторы), а нейрогипофиз является "резервуаром" гормонов, вырабатываемых ядрами гипоталамуса.

Кровоснабжение органа. Гипофиз кровоснабжается верхними и нижними гипофизарными артериями (*aa. hypophysiales superior et inferior*), которые отходят от внутренней сонной артерии или ее ветвей и имеют очень небольшой диаметр. Количество гипофизарных артерий и место их отхождения непостоянны. Большую роль играют их анастомотические связи (сосудистые сплетения), особенно в области перекреста зрительных нервов и турецкого седла, специально выделяемой нейрохирургами как хиазмально-селлярная область.

Венозная кровь от гипофиза оттекает в пещеристый и межпещеристые (передний и задний) венозные синусы по тонким и коротким венам, прободающим капсулу гипофиза и сразу же впадающим в синусы. Знание вариационной анатомии гипофизарных артерий и вен приобрело важное практическое значение в связи с разработкой методики забора и пересадки гипофиза в комплексе с гипоталамусом на артериально-венозной ножке (И. Д. Кирпатовский). Для сохранения системы оттока крови как от самого гипофиза, так и от гипоталамуса необходимо включение в трансплантат вместе с гипофизом системы пещеристых синусов, что нашло практическую реализацию при пересадке гипоталамо-гипофизарного комплекса в виде вскрытия одной из лакун пещеристого синуса и формирования кавернозно-венозного анастомоза (И. Д. Кирпатовский).

#### ЧЕРЕПНО-МОЗГОВАЯ ТОПОГРАФИЯ (проекционная схема)

Изучение проекций важнейших образований полости черепа (основных борозд и извилин головного мозга, кровеносных сосудов) на его поверхность необходимо для целей топической диагностики

заболеваний мозга и повреждений черепа. Наиболее простой и общепринятой является проекционная схема черепно-мозговой топографии, предложенная Р. Кренлейном. Для построения этой схемы на поверхности черепа проводятся две горизонтальные и три вертикальные линии (рис. 15, с. 48, вклейка). Нижняя горизонтальная линия (основная линия) идет по нижнему краю глазницы, скуловой дуге и верхнему краю наружного слухового прохода. Верхняя горизонтальная линия проходит параллельно нижней через верхний край глазницы. Помимо этого, проводят срединную сагиттальную линию головы, соединяющую надпереносье (*glabella*) с наружным затылочным бугром (*protuberantia occipitalis externa*). Перпендикулярно горизонтальным проводят три вертикальные линии: передняя — через середину скуловой дуги, средняя — через суставной отросток нижней челюсти и задняя — через задний край сосцевидного отростка. Вертикальные линии продолжают до пересечения их с сагиттальной линией.

Проекция центральной (роландовой) борозды мозга (*sulcus centralis*) проходит по линии, проведенной от точки пересечения передней вертикальной и верхней горизонтальной линий до места пересечения задней вертикальной и сагиттальной линий. Отрезок проекции между средней и задней вертикальными линиями определяет длину центральной борозды. Проекция латеральной (сильвиевой) борозды (*sulcus lateralis*) совпадает с биссектрисой угла, образованного проекционной линией центральной борозды и верхней горизонтальной линией. Ее протяженность — от передней до задней вертикальной линии. Для определения проекции теменно-затылочной борозды (*sulcus parietooccipitalis*) доводят проекционную линию латеральной борозды и верхнюю горизонтальную линию до пересечения с сагиттальной линией. Отрезок сагиттальной линии, заключенный между двумя указанными линиями, делят на три части. Положение борозды соответствует границе между верхней и средней третями.

Проекционная схема черепно-мозговой топографии может быть использована для определения проекции средней менингеальной артерии (*a. meningea media*) и ее ветвей. Основной ствол *a. meningea media* проецируется на пересечении нижней горизонтальной и передней вертикальной линий, т. е. над серединой скуловой дуги. Ее передняя — лобная ветвь (*r. frontalis*) находится в точке пересечения верхней горизонтальной и передней вертикальной линий, а задняя — теменная ветвь (*r. parietalis*) — на уровне пересечения верхней горизонтальной и задней вертикальной линий.

Для определения проекций мозговых артерий С. С. Брюсовой к схеме Кренлейна была добавлена третья горизонтальная линия, которая проводится выше и параллельно верхней горизонтальной линии через точку пересечения задней вертикальной линии с проекцией латеральной борозды мозга. Ход передней мозговой артерии (*a. cerebri anterior*) совпадает с проведенной добавочной горизонтальной линией, ее передним отрезком. Проекция средней мозговой артерии (*a. cerebri media*) соответствует проекции латеральной

борозды мозга. Задняя мозговая артерия (*a. cerebri posterior*) процируется по верхней горизонтальной линии в заднем ее отделе.

## ЛИЦЕВОЙ ОТДЕЛ ГОЛОВЫ (ЛИЦО)

В лицевом отделе головы выделяют переднюю и боковую области, формирующие контуры лица. Боковая область лица разделяется на поверхностную и глубокую (*regiones faciales laterales superficialis et profunda*), границей между которыми является ветвь нижней челюсти. Здесь не рассматриваются такие самостоятельные анатомические образования, расположенные в этом отделе, как глаз, нос, рот и ухо, поскольку эти органы традиционно излагаются в учебных руководствах по офтальмологии, оториноларингологии и стоматологии, поэтому остановимся на клинической анатомии самой области в целом.

### ХИРУРГИЧЕСКАЯ АНАТОМИЯ КОСТНЫХ ОТВЕРСТИЙ ЛИЦЕВОГО ОТДЕЛА ГОЛОВЫ

В передней и боковой областях лица расположено большое количество костных отверстий, имеющих важное практическое значение.

Глазница (*orbita*) — парная полость, расположенная между передней черепной ямкой (сверху), верхнечелюстной (гайморовой) пазухой (снизу), полостью носа (медially) и височной ямкой (латерально). Глазницу сравнивают с четырехсторонней пирамидой, вершина которой образована зрительным каналом (*canalis opticus*) и направлена назад и медially к средней черепной ямке, а основание открывается на лицевой части черепа как вход в глазницу (*aditus orbitae*). Стенки глазницы образованы костями свода и основания черепа и лицевыми костями. Верхняя стенка (*paries superior*) представлена глазничной частью (*pars orbitalis*) лобной кости, только позади к последней примыкает малое крыло клиновидной кости, и является в то же время дном передней черепной ямки и лобной пазухи (*sinus frontalis*). Нижняя стенка глазницы (*paries inferior*) состоит из глазничной поверхности (*facies orbitalis*) верхней челюсти и небольшой части *facies orbitalis* скуловой кости и отделяет глазницу от гайморовой пазухи, являясь крышей последней. На задней части нижней стенки имеется подглазничная борозда (*sulcus infraorbitalis*), переходящая впереди в подглазничный канал (*canalis infraorbitalis*), который, прободая нижнюю стенку глазницы кпереди и книзу, открывается на лице подглазничным отверстием (см. ниже). В борозде и канале проходит подглазничный сосудисто-нервный пучок (*a. n. infraorbitales*). Медиальную стенку глазницы (*paries medialis*) составляют, спереди

назад, лобный отросток (*processus frontalis*) верхней челюсти, слезная кость (*os lacrimale*), решетчатая кость (*os ethmoidale*) и латеральная поверхность тела клиновидной кости. Латеральная стенка (*paries lateralis*) образована глазничными поверхностями большого крыла клиновидной кости (сзади) и скуловой кости (спереди), а также частично лобной костью, ее скуловым отростком (*processus zygomaticus*). Костные стенки глазницы пронизаны отверстиями, через которые входят и выходят сосуды и нервы и которые соединяют глазницу с соседними полостями.

Между латеральной и верхней стенками глазницы в заднем ее отделе имеется верхняя глазничная щель (*fissura orbitalis superior*), которая сообщает глазницу со средней черепной ямкой и через которую из полости черепа в полость глазницы выходят III, IV, VI пары и первая ветвь V пары черепных нервов. На границе латеральной и нижней стенок глазницы расположена нижняя глазничная щель (*fissura orbitalis inferior*), медиальная часть которой сообщает глазницу с крыловидно-носовой (*fossa pterygopalatina*), а латеральная — с подвисочной (*fossa infratemporalis*) ямками. На медиальной стенке глазницы имеются переднее и заднее решетчатые отверстия (*foramina ethmoidale anterius et posterius*), содержащие одноименные сосуды и нервы, через которые воспалительные процессы из придаточных полостей носа могут распространяться на клетчатку глазницы.

Вход в глазницу (*aditus orbitae*) на лицевой части черепа имеет вид четырехугольного отверстия с закругленными углами. Верхнюю сторону его образует надглазничный край (*margo supraorbitalis*) лобной кости, нижнюю — подглазничный край (*margo infraorbitalis*) верхней челюсти и скуловой кости, медиальную — лобная и верхнечелюстная кости и латеральную — скуловая кость.

Вход в глазницу закрыт плотной глазничной мембраной (*septum orbitale*), посредством которой веки прикрепляются к надкостнице костей, ограничивающих вход в глазницу, и которая разделяет глазницу на область век и собственно глазницу.

В полости глазницы располагается глазное яблоко с его мышцами, сосудами и нервами, слезная железа и находящаяся между этими образованиями жировая клетчатка.

Переднее отверстие полости носа, или грушевидное отверстие (*apertura piriformis*), образовано носовыми вырезками тела верхней челюсти (снизу и с боков) и нижними краями носовых костей (сверху). Переднее носовое отверстие разделяется пополам вертикальной перегородкой, которая на мацерированном черепе отсутствует, так как передняя ее часть хрящевая.

К краям переднего отверстия полости носа прикрепляется наружный нос (*nasus externus*), остов которого образуется как костями, участвующими в образовании *apertura piriformis* (носовые кости, лобные отростки верхней челюсти), так и хрящевыми пластинками (*cartilagineae alares et cartilagineae laterales nasi*).

Наружное слуховое отверстие (*porus acusticus externus*) — вход в наружный слуховой проход (*meatus acusticus externus*) — ор-



граничено козелком ушной раковины (tragus) спереди и противокозелком (antitragus) сзади. Наружный слуховой проход состоит из хрящевой (наружной) и костной (внутренней) частей. Передняя стенка костной части слухового прохода располагается тотчас сзади от височно-нижнечелюстного сустава, задняя — отделяет его от ячеек сосцевидного отростка, верхняя — от полости черепа, а нижняя стенка граничит с околушной слюнной железой. Взаимоотношения этих образований имеют значение при распространении гнойных процессов из наружного слухового прохода и наоборот.

В передней области лица имеется несколько мелких парных костных отверстий, через которые на лицо выходят сосудисто-нервные образования: лобное, надглазничное, подглазничное и подбородочное.

*Лобное отверстие* (foramen frontale), чаще встречающееся в виде вырезки (incisura frontalis), находится на надглазничном крае (margo supraorbitalis) лобной кости у его медиального конца. Проекция его на кожу соответствует примерно внутреннему углу глазной щели. Через лобное отверстие выходят из полости черепа на его свод надбровные артерия и нерв (a. et n. supratrochleares), ветви глазной артерии и глазного нерва (a. et n. ophthalmici).

*Надглазничное отверстие* (foramen supraorbitale), иногда представленное в виде вырезки (incisura supraorbitalis), как и предыдущее, располагается на надглазничном крае лобной кости, на границе медиальной и средней его третей (рис. 16, с. 48, вклейка). В этой точке определяется его проекция на кожу. Это отверстие служит местом выхода на поверхность лобной области надглазничных сосудов и нерва (a. v. n. supraorbitales), ветвей глазных артерий и нерва.

*Подглазничное отверстие* (foramen infraorbitale) находится на передней поверхности тела верхней челюсти, на 0,5—0,8 см книзу от середины подглазничного края (margo infraorbitalis) верхней челюсти. Этим отверстием на лице открывается одноименный канал (canalis infraorbitalis), проходящий в толще верхней челюсти и соединяющий полость глазницы с передней областью лица. Через подглазничное отверстие выходят на лицо подглазничная артерия и нерв (a. et n. infraorbitales), ветви верхнечелюстных артерий и нерва (a. et n. maxillares).

*Подбородочное отверстие* (foramen mentale) лежит на середине высоты тела нижней челюсти, между первым и вторым малыми коренными зубами, где и определяется его проекция на кожу. Через это отверстие из глубокой боковой области лица выходят в подбородочную область подбородочная артерия (a. mentalis), ветвь a. maxillaris и подбородочный нерв (n. mentalis), берущий начало из третьей ветви тройничного нерва (n. mandibularis).

Практическое значение явснзванных костных отверстий определяется тем, что три из них (надглазничное, подглазничное и подбородочное) являются местами выхода в мягкие ткани чувст-

вительных разветвлений первой, второй и третьей ветвей тройничного нерва, иннервирующих кожу лица. Следует отметить, что эти три отверстия расположены на одной вертикальной линии, проходящей через точку на границе верхней и средней третей надглазничного края (см. рис. 16). Знание проекции костных отверстий на кожу помогает в диагностике поражения ветвей тройничного нерва (болезненность при пальпации в этих точках) и их лечении (анестезия или блокада нервов при невритах).

#### ТОПОГРАФИЧЕСКАЯ АНАТОМИЯ ПОВЕРХНОСТНЫХ (МИМИЧЕСКИХ) И ГЛУБОКИХ МЫШЦ ЛИЦА

Мышцы лица подразделяются на мимические и жевательные.

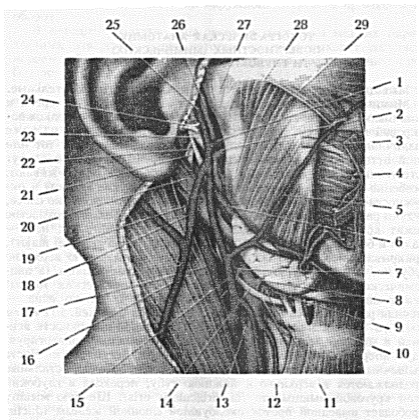
Мимические мышцы начинаются от костей лицевого черепа и оканчиваются в толще кожи, будучи тесно связаны с подкожно-жировой клетчаткой. При сокращении мышцы образуют на коже различного рода складки и углубления, придающие лицу тот или иной оттенок выражения. Располагаясь преимущественно вокруг естественных отверстий лица, они их расширяют или суживают. Особенно высокого развития достигают мимические мышцы в окрестности отверстия рта. Мышцы располагаются в несколько слоев, будучи разделены слоями подкожной клетчатки. Так, поверхностно лежит круговая мышца глаза (*m. orbicularis oculi*), под ней — малая и большая скуловые мышцы (*mm. zygomatici minor et major*), прикрывающие, в свою очередь, мышцу, поднимающую верхнюю губу (*m. levator labii superioris*). Все мимические мышцы (в анатомической номенклатуре представлены 20 мимических мышц) лежат поверхностно в подкожной клетчатке и только одна — щечная располагается глубоко под собственной фасцией. *Щечная мышца* (*m. buccinator*) начинается от наружной поверхности верхней и нижней челюстей (рис. 17). Пучки мышцы, конвергируя, идут вперед к углу рта, образуя мышечный слой щeki. Часть мышечных волокон оканчивается в слизистой оболочке, остальные продолжают в верхнюю и нижнюю губу, переходя в глубокий слой круговой мышцы рта (*m. orbicularis oris*). Щечную мышцу прорывает выводной проток околоушной слюнной железы (*ductus parotideus*).

*Жевательные мышцы* — это четыре мощные мышцы, прикрепляющиеся к нижней челюсти и приводящие ее в движение. Все они располагаются в боковой области лица, при этом две из них (височная и жевательная) лежат поверхностно, а две другие (крыловидные мышцы) находятся в глубокой боковой области лица, в подвисочной ямке (*fossa infratemporalis*) и отделены от поверхностных жевательных мышц ветвью нижней челюсти.

*Височная мышца* (*m. temporalis*) начинается в височной области от височной поверхности (*facies temporalis*) чешуйчатой

части (*pars squamosa*) височной кости, а ее мощное сухожилие прикрепляется на лице к венечному отростку (*processus coronoideus*) нижней челюсти, причем настолько прочно, что при операциях в этой области приходится вместо рассечения этого сухожилия перепиливать венечный отросток.

**Жевательная мышца (*m. masseter*)** начинается от нижнего



**Рис. 17.** Кровеносные сосуды и нервы нижнечелюстной ямки и верхнего отдела шеи:

1 — *v. maxillaris*; 2 — *a. maxillaris*; 3 — *ductus parotideus*; 4 — *m. buccinator*; 5 — *v. facialis*; 6 — *m. stylohyoideus*; 7 — *a. occipitalis*; 8 — *a. facialis*; 9 — *m. hyoglossus*; 10 — *os hyoideum*; 11 — *a. lingualis*; 12 — *a. thyroidea superior*; 13 — *bifurcatio a. carotis communis*; 14 — *n. hypoglossus*; 15 — *v. facialis communis*; 16, 18 — *v. jugularis externa*; 17 — *v. jugularis interna*; 19, 22 — *n. accessorius*; 20 — *m. digastricus (venier posterior)*; 21 — *processus transversus atlas (C<sub>1</sub>)*; 23 — *processus styloideus*; 24 — *n. facialis*; 25 — *v. temporalis superficialis*; 26 — *a. temporalis superficialis*; 27 — *lig. temporomandibularis*; 28 — *m. masseter (pars profunda)*; 29 — *m. masseter (pars superficialis)*

края скуловой дуги двумя слоями — поверхностным и глубоким (*pars superficialis et profunda*), волокна которых, перекрещиваясь под острым углом, прикрепляются к латеральной стороне ветви нижней челюсти на всем ее протяжении, целиком покрывая ее (см. рис. 17). На наружной поверхности жевательной мышцы располагается, частично покрывая ее, поверхностная часть околоушной слюнной железы, и ее выводной проток, идущий в горизонтальном направлении в сопровождении поперечных сосудов лица.

*Медиальная крыловидная мышца* (*m. pterygoideus medialis*) расположена с внутренней стороны ветви нижней челюсти и по форме и направлению волокон сходна с *m. masseter* (см. рис. 20). Начинаясь от крыловидного отростка клиновидной кости, она направляется, расширяясь, вниз, назад и латерально и прикрепляется к внутренней поверхности ветви нижней челюсти.

*Латеральная крыловидная мышца* (*m. pterygoideus lateralis*) лежит за ветвью нижней челюсти. Она начинается от большого крыла и крыловидного отростка клиновидной кости двумя головками, которые, соединяясь, идут назад и несколько латерально и прикрепляются к мышечковому отростку (*processus condylaris*) нижней челюсти.

#### ПЕРЕДНЯЯ И ПОВЕРХНОСТНАЯ БОКОВАЯ ОБЛАСТЬ ЛИЦА

Область (*regio facialis anterior et lateralis superficialis*) ограничена сверху скуловой дугой и нижним краем глазницы, снизу — нижним краем нижней челюсти, спереди — нососечной и носогубной складками и углом ротовой щели, сзади — краем ветви нижней челюсти. Кожа тонкая, содержит большое количество потовых и сальных желез, прочно сращена с хорошо развитым слоем подкожной жировой клетчатки.

Особенностью топографии лица является расположение в подкожной клетчатке над собственной фасцией магистральных кровеносных сосудов и нервов, а также мимических мышц.

#### Хирургическая, ориентирующая и проекционная анатомия кровеносных сосудов и нервов

Лицевая артерия (*a. facialis*), ветвь наружной сонной артерии (*a. carotis externa*), проходит на лицо из области шеи, перегибаясь через нижний край нижней челюсти у переднего края жевательной мышцы. Здесь она лежит сравнительно поверхностно и может быть прижата к кости при ранениях лица. Анестезиологи при проведении интубационного наркоза нередко используют лицевую артерию для определения в этой зоне пульса. Далее лицевая артерия поднимается вверх между щечной и скуловой мышцами к внутреннему углу глаза, идя вдоль наружной стенки носа (рис. 18). Лицевая артерия имеет извилистый ход, образуя изгибы внутри в местах отхождения от нее ветвей к губам. Конечная ветвь

артерии — угловая артерия (a. angularis) анастомозирует с до-ральной артерией носа (a. dorsalis nasi), являющейся ветвью a. ophthalmica из внутренней сонной артерии. Кроме того, по своему ходу лицевая артерия имеет анастомозы с поперечной артерией лица (a. transversa faciei), из поверхностной височной артерии (a. temporalis superficialis), с щечной артерией (a. buccalis), ветвью верхнечелюстной артерии (a. maxillaris). Основные ветви лицевой артерии: верхняя и нижняя губные артерии (aa. labiales superior et inferior), подбородочная артерия (a. submentalis).

Лицевая вена (v. facialis) сопровождает лицевую артерию на всем протяжении, располагаясь каудн от нее. В отличие от лицевой артерии вена всегда идет прямолинейно. В лицевую вену поступает кровь от всей передней области лица. Лицевая вена начинается у медиального угла глаза в виде угловой вены (v. angularis), образующейся путем соединения надглазничной (v. supraorbitalis) и надблоковой (v. supratrochlearis) вен (рис. 19). Угловая вена анастомозирует с носолобной веной (v. nasofrontalis), являющейся истоком верхней глазной вены (v. ophthalmica superior), и таким образом через этот анастомоз лицевая вена соединяется с пещеристым синусом твердой мозговой оболочки. Лицевая вена соединяется также с глубоким крыловидным венозным сплетением лица (plexus venosus pterygoideus) посредством постоянного анастомоза, отходящего от лицевой вены на уровне крыла носа ниже уровня протока околоушной железы.

Имеющиеся обильные анастомозы, наряду с отсутствием в венах лица клапанов, объясняют возможность ретроградного тока крови по лицевой вене в пещеристый синус при тромбозе вены или сдавлении ее отечной жидкостью или экссудатом при нагноениях, локализующихся на верхней губе, крыльях носа или его наружной поверхности, и переноса инфекции с лица в полость черепа.

Подглазничный сосудисто-нервный пучок (a. v. p. infraorbitales) выходит на лицо из одноименного отверстия в члывковую ямку (fossa canina), расположенную на передней поверхности тела верхней челюсти. *Подглазничная артерия* (a. infraorbitalis) — ветвь верхнечелюстной артерии проходит вначале в полость глазницы через нижнюю глазничную щель, а затем через подглазничный канал (canalis infraorbitalis) выходит в переднюю область лица, где разветвляется в пределах fossa canina. Сопровождающая артерию одноименная вена вливается в нижнюю глазничную вену или в крыловидное венозное сплетение. *Подглазничный нерв* (n. infraorbitalis) — крупнейшая конечная ветвь n. maxillaris (II ветвь тройничного нерва) идет вместе с артерией в подглазничном канале. По выходе из подглазничного отверстия нерв веерообразно расходится, образуя "малую гусиную лапку" (pes anserinus minor), которая располагается в клетчатке на передней поверхности тела верхней челюсти (см. рис. 16). Ветви нерва образуют верхнее зубное сплетение, иннервирующее кожу и слизистую оболочку верхней губы, крыльев носа, верхнюю челюсть и верхние зубы.

Подбородочный сосудисто-нервный пучок (a. v. p. mentales) выходит в подкожную клетчатку через одноименное отверстие,

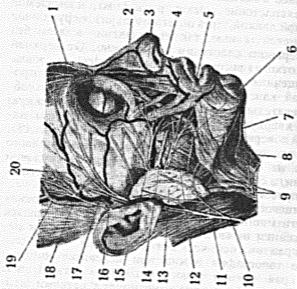


Рис. 18. Кровеносные сосуды и нервы поверхностной боковой области лица:

1 — n. supraorbitalis; 2 — a. angularis; 3 — v. facialis; 4 — rr. zygomatici n. facialis; 5, 7 — a. facialis; 6 — rr. buccales n. facialis; 8 — r. marginalis mandibulae n. facialis; 9 — r. colli n. facialis; 10 — a. auricularis magnus; 11 — нижняя ветвь n. parotidis; 12 — m. masseter; 13 — glandula parotidea; 14 — ductus parotidis; 15 — a. transversa faciei; 16 — a. v. temporales superficiales; 17 — a. auriculotemporalis; 18 — rr. temporales n. facialis; 19 — ramus parietalis a. temporalis superficiales; 20 — ramus frontalis a. temporalis superficiales

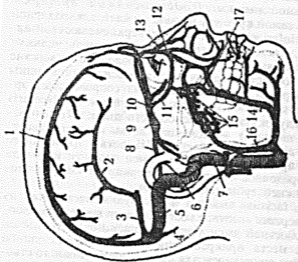


Рис. 19. Венозная система мозгового и лицевого отделов головы:

1 — sinus sagittalis superior; 2 — sinus sagittalis inferior; 3 — sinus rectus; 4 — sinus occipitalis; 5 — sinus transversus; 6 — sinus sigmoidicus; 7 — v. jugularis interna; 8 — sinus petrosus superior; 9 — sinus cavernosus; 10 — v. ophthalmica superior; 11 — v. ophthalmica inferior; 12 — v. angularis; 13 — v. nasofrontalis; 14 — v. facialis; 15 — plexus pterygoideus; 16 — v. retromandibularis; 17 — анастомотическая вена, связывающая plexus pterygoideus с v. facialis

которое находится на середине высоты тела нижней челюсти и середине расстояния между подбородочным возвышением и передним краем жевательной мышцы. *Подбородочная артерия* (a. mentalis) является самой крупной ветвью нижней альвеолярной артерин (a. alveolaris inferior), отходящей от верхнечелюстной артерии (a. maxillaris). Она проходит в канале нижней челюсти (canalis mandibulae) и выходит через подбородочное отверстие (foramen mentale) в область подбородка, кровоснабжая мышцы нижней губы и подбородка. Одноименная вена сопровождает артерию и является истоком нижней альвеолярной вены (v. alveolaris inferior), идущей в глубокую боковую область лица. *Подбородочный нерв* (n. mentalis) — конечная ветвь нижнего альвеолярного нерва (n. alveolaris inferior) из III явсти тройничного нерва идет вместе с артерией в канале нижней челюсти и, выйдя на лицо через подбородочное отверстие, иннервирует кожу и слизистую оболочку нижней губы (см. рис. 16).

Лицевой нерв (n. facialis) выходит в боковую область лица из шлюссцевидного отверстия височной кости (foramen stylomastoideum) кзади от занижнечелюстной ямки (fossa retromandibularis), где он располагается ниже места прикрепления нижнего конца ушной раковины, являющейся ориентиром для нахождения основного ствола нерва. Далее лицевой нерв вступает в околоушную железу в верхнезадней части ее примерно на уровне нижней полуокружности слухового прохода (интраглангулярный отдел нерва). В ложе железы он идет вперед, располагаясь поверхностнее больших сосудистых стволов. В толще железы ближе к передней ее поверхности нерв делится на верхнюю и нижнюю ветви, связи между которыми образуют околоушное сплетение (plexus parotidicus), называемое также "большой гусиной лапкой" (pes anserinus major), окруженное со всех сторон железистой тканью, так что удаление железы без повреждения этого нервного сплетения невозможно. От верхней ветви лицевого нерва отходят височные (rami temporales), скуловые (rami zygomatici) и щечные (rami buccales) ветви, которые прободают передний край капсулы околоушной железы, затем собственную фасцию жевательной мышцы и выходят в подкожную клетчатку, где идут кверху, кпереди и книзу в радиальном направлении к глубокой поверхности mimических мышц (см. рис. 18). По выходе из ложа околоушной железы верхние ветви лицевого нерва располагаются на фасции жевательной мышцы, скуловой дуге, височной фасции, а более мелкие веточки — в поверхностных слоях подкожной жировой клетчатки.

Нижняя ветвь лицевого нерва делится на две ветви. Краевая ветвь нижней челюсти (ramus marginalis mandibulae), являющаяся фактически продолжением нижней ветви, идет параллельно и медиальнее нижнего края нижней челюсти к мышцам подбородка и нижней губы (ее топография важна при перевязке лицевой артерии на уровне края нижней челюсти). Шейная ветвь (ramus colli) спускается вниз на шею, где анастомозирует с ветвями шейного сплетения. Терминальные ветви лицевого нерва просцируются

по линиям, расходящимся веерообразно от точки, находящейся кпереди от козелка ушной раковины или на поперечный палец книзу от наружного слухового прохода (см. с. 24). Знание направления ветвей лицевого нерва практически весьма важно, так как необходимо при операциях щадить их, особенно верхние ветви, иннервирующие *m. orbicularis oculi*. Исходя из топографии ветвей лицевого нерва, вертикальные разрезы на лице повредят гораздо большее количество их ветвей, чем радиарные, проведенные от передней части уха.

Наружная сонная артерия (*a. carotis externa*) — одна из конечных ветвей общей сонной артерии — поднимается в боковую область лица, занижнечелюстную ямку (*fossa retromandibularis*), из области шеи и на уровне основания ветви нижней челюсти, прободая капсулу, вступает в ложе околоушной слюнной железы с ее глубокой медиальной поверхности. Далее она идет в косо-вертикальном направлении, будучи окружена со всех сторон железистой тканью, и на высоте шейки мышечкового отростка нижней челюсти делится на свои конечные ветви — верхнечелюстную артерию (*a. maxillaris*), идущую в глубокую боковую область лица, и поверхностную височную артерию (*a. temporalis superficialis*), направляющуюся вверх в височную область в качестве продолжения ствола наружной сонной артерии. В толще околоушной железы от поверхностной височной артерии отходит поперечная артерия лица (*a. transversa faciei*), которая идет к щке по наружной поверхности жевательной мышцы, располагаясь выше и параллельно протоку околоушной железы (см. рис. 18).

Занижнечелюстная вена (*v. retromandibularis*), собирающая кровь из боковой области лица, образуется путем слияния поверхностной височной вены (*v. temporalis superficialis*) и верхнечелюстной вены (*v. maxillaris*), а также вен околоушной железы и жевательной мышцы. Она располагается в толще околоушной железы, несколько поверхностнее наружной сонной артерии. Спускаясь вниз позади ветви нижней челюсти, занижнечелюстная вена прободает капсулу околоушной железы и на уровне нижней челюсти выходит в область шеи, где, соединившись с лицевой веной, под задним брюшком двубрюшной мышцы (*m. digastricus*) впадает во внутреннюю яремную вену (см. рис. 19).

Ушно-височный нерв (*n. auriculotemporalis*) отходит от нижнечелюстного нерва (*n. mandibularis*) в глубокой боковой области лица вблизи овального отверстия двумя пучками, которые охватывают *a. meningea media*. Далее нерв идет по медиальной поверхности мышечкового отростка нижней челюсти и, обогнув сзади шейку нижней челюсти, проходит в ложе околоушной слюнной железы и поднимается в ее толще вверх. Здесь он отдает соединительные ветви к лицевому нерву, ветви к ткани желез, наружному слуховому проходу, к барабанной перепонке (см. рис. 18; рис. 20). Вместе с *a. temporalis superficialis*, располагаясь внутри, а затем кпереди от нее, *n. auriculotemporalis* проникает через заднюю поверхность капсулы железы и поднимается вертикально



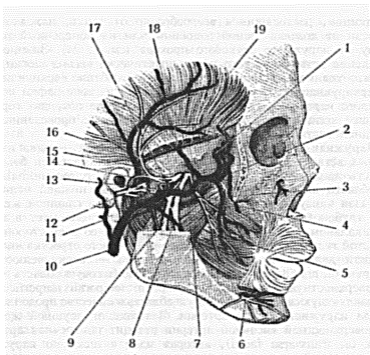


Рис. 20 Кровеносные сосуды и нервы глубокой боковой области лица: 1 — а. maxillaris; 2 — а. alveolaris superior posterior; 3 — а. buccalis; 4 — n. buccalis; 5 — m. buccinator et ductus parotideus; 6 — а. et n. mentales; 7 — m. pterygoideus medialis; 8 — n. lingualis; 9 — а. et n. alveolares inferiores; 10 — а. carotis externa; 11 — а. auricularis posterior; 12 — n. facialis; 13 — chorda thympani; 14 — соединительная ветвь n. auriculotemporalis к n. facialis; 15 — n. auriculotemporalis; 16 — а. temporalis superficialis; 17 — а. meningea media; 18 — aa. temporales profundae; 19 — m. temporalis

вверх впереди наружного слухового прохода к коже височной области.

Проскциии кровеносных сосудов и нервов лица и анатомические ориентиры для обозначения некоторых из них представлены на с. 24 и в табл. 2.

Таблица 2  
Анатомические ориентиры кровеносных сосудов и нервов головы

Хирургический объект	Уровень	Анатомический ориентир	Синтопия образований
A. facialis, v. facialis	Нижний отдел боковой области лица	M. masseter	Пересечение нижнего края нижней челюсти с передним краем m. masseter
N. facialis	Околоушно-жевательная область	Нижний конец ушной раковины	Ниже места прикрепления нижнего конца ушной раковины

Хирургический объект	Уровень	Анатомический ориентир	Синтопия образований
Конечные ветви п. <i>trigeminus</i> (места выхода):			
п. <i>supra-orbitalis</i>	Лобная область	<i>Margo supraorbitalis</i>	На границе средней и медиальной третей <i>margo supraorbitalis</i> , под мышцей на надкостнице в <i>foramen supraorbitale</i>
п. <i>infra-orbitalis</i>	Передняя область лица	<i>Margo infraorbitalis</i>	В толще мышечных волокон круговой мышцы глаза в <i>foramen infraorbitale</i>
п. <i>mentalis</i>	Передняя область лица	<i>Corpus mandibulae</i>	В <i>foramen mentale</i> на середине высоты <i>corpus mandibulae</i> и середине расстояния между подбородочным возвышением и передним краем <i>m. masseter</i>

### Хирургическая анатомия околоушной слюнной железы

Околоушная железа (*glandula parotidea*) располагается в за-нижнечелюстной ямке (*fossa retromandibularis*) позади ветви нижней челюсти и впереди от грудно-ключично-сосцевидной мышцы (*m. sternocleidomastoideus*).

Околоушная слюнная железа покрывает и окружает ряд сосудисто-нервных образований, вступающих в эту область снизу и сзади, так что они доступны лишь после рассечения железы на всем ее протяжении, поэтому ее топография важна почти для всех находящихся в боковой области лица сосудисто-нервных образований.

Синтопия органа. Передняя стенка околоушной железы прилежит к латеральной поверхности *m. masseter*, ветви нижней челюсти позади *m. masseter* и к заднему краю *m. pterygoideus medialis*. Медиальная ее стенка граничит с окологлоточным пространством, с шиловидным отростком (*processus styloideus*) височной кости и с мышцами, отходящими от него (*mm. styloglossus, stylopharyngeus, stylohyoideus*). Внутренняя яремная вена (*v. jugularis interna*) лежит здесь почти непосредственно на околоушной фасции (*fascia parotidea*). Задняя стенка околоушной железы соприкасается с грудно-ключично-сосцевидной мышцей и задним брюшком двубрюшной мышцы (*venter posterior m. digastricus*) и может доходить до сосцевидного отростка. Латеральная стенка находится под кожей, покрыта подкожно-жировой клетчаткой. Верхняя стенка железы идет впереди уха кверху до скуловой дуги и прилегает сзади и снизу к нижней поверхности хрящевой части наружного слухового прохода, а также к сумке височно-нижнечелюстного сустава. Ниж-

ная стенка ложа околоушной железы отделяет ее от ложа поднижнечелюстной слюнной железы.

Околоушная железа окружена со всех сторон довольно плотной капсулой, околоушной фасцией (*fascia parotidea*), которая и ограничивает ложе околоушной железы. От околоушной фасции в глубину отходят соединительно-тканые перегородки, которые подразделяют паренхиму железы на отдельные дольки. В связи с таким строением воспаление железы часто носит мигрирующий характер. После вскрытия гнойника в одной дольке через некоторое время приходится вскрывать другую дольку и делать так несколько раз.

Капсула железы развита различно и имеет "слабые места" на своем протяжении. На наружной поверхности железы она утолщена. На передней стороне, примыкающей к ветви нижней челюсти с прикрепляющимися к ней жевательной и медиальной крыловидной мышцами, она плотная, так же, как и на задней стенке железы, прилежащей к мышцам, начинающимся от сосцевидного отростка, и на нижней ее поверхности, где околоушная железа отделена от поднижнечелюстной слюнной железы прочным фасциальным отростком, связывающим футляр *m. sternocleidomastoideus* с углом нижней челюсти. Фасциальная капсула слабо развита на верхней поверхности железы, прилежащей к наружному слуховому проходу (первое "слабое место"), и на внутренней поверхности ее, где глоточный отросток железы, выполняющий промежуток между шиловидным отростком и внутренней крыловидной мышцей, непосредственно примыкает к переднему отделу окологлоточного пространства (второе "слабое место" капсулы). При гнойном воспалении околоушной железы (гнойный паротит) опорожнение гнойника может произойти в наружный слуховой проход или в переднее окологлоточное пространство.

*Выводной проток околоушной железы (ductus parotideus)* располагается на передней поверхности жевательной мышцы в горизонтальном направлении на 2,5—3 см книзу от скуловой дуги (см. рис. 18). Он просцируется на кожу лица по линии, идущей от основания мочки уха к углу ротовой щели. Дойдя до переднего края *m. masseter*, проток под прямым углом поворачивает внутрь, прорывает щечную мышцу и направляется назад. На уровне шестого или седьмого верхнего зуба проток околоушной железы открывается на слизистой оболочке в преддверии рта. Во время операции на лице *ductus parotideus* определяется по многочисленным венозным сосудам, оплетающим его, ориентиром для его нахождения также может служить поперечная артерия лица (*a. transversa faciei*), идущая выше протока, параллельно ему. В результате ранения протока образуются длительно незаживающие свищи, с трудом поддающиеся хирургическому лечению.

В толще околоушной железы проходят наружная сонная артерия (*a. carotis externa*) с ее ветвями, занижнечелюстная вена (*v. retromandibularis*), два нерва — лицевой (*n. facialis*) и ушно-височный (*n. auriculotemporalis*). Кроме того, здесь находятся по-

верхностные и глубокие околоушные лимфатические узлы (nodii lymphatici parotidei superficiales et profundi).

Учитывая тесную взаимосвязь околоушной железы с сосудами и нервами, проходящими через нее, гнойный процесс, развивающийся в околоушной железе, может вызвать поражение лицевого нерва, приводящее к парезу и параличу мимических мышц, или тяжелое кровотечение из разрушенных гнойем сосудов (наружной сонной артерии, занижнечелюстной вены). При необходимости рассечения капсулы околоушной железы при гнойном паротите разрезы рекомендуют проводить в радиарном направлении по ходу ветвей лицевого нерва, выходящих из фасции околоушной железы на боковую поверхность лица. При удалении опухоли околоушной железы, диффузно прорастающей железистую ткань, приходится удалять вместе с ней и находящиеся в ней сосудисто-нервные образования и прежде всего ветви лицевого нерва, что также ведет к параличу мимической мускулатуры лица.

#### ГЛУБОКАЯ БОКОВАЯ ОБЛАСТЬ ЛИЦА

Эта область (regio facialis lateralis profunda) занимает подвисочную ямку (fossa infratemporalis) и видна лишь при удалении части ветви нижней челюсти с венечным отростком (processus coronoideus) и нижней части височной мышцы. Границами области являются сверху височная поверхность большого крыла клиновидной кости (facies temporalis ala major os sphenoidale), спереди и медиально — подвисочная поверхность бугра верхней челюсти (facies infratemporalis tuber maxillae); снаружи — область прикрыта ветвью нижней челюсти и частично скуловой дугой, сзади — прилегает к околоушной слюнной железе, а внизу ограничена мышцами, прикрепляющимися к углу нижней челюсти, — жевательной и медиальной крыловидной.

Содержимым глубокой боковой области лица являются глубокие жевательные мышцы (медиальная и латеральная крыловидные мышцы), кровеносные сосуды и нервы, окруженные рыхлой жировой клетчаткой, заполняющей клетчаточные пространства (см. ниже).

#### Хирургическая, ориентирная и проекционная анатомия кровеносных сосудов и нервов

В глубокой области лица проходят верхнечелюстная артерия и нижнечелюстной нерв с их ветвями, а также находится височное крыловидное сплетение.

*Венозное крыловидное сплетение* (plexus venosus pterygoideus) занимает самое поверхностное положение и видно сразу после удаления фасции, покрывающей снаружи образования глубокой боковой области и отделяющей их от ветви нижней

челюсти. Венозное сплетение располагается на обеих поверхностях латеральной крыловидной мышцы, переходя на медиальную крыловидную мышцу. Оно имеет вид петливой сети или нескольких крупных венозных стволов, окруженных мелкими венами, и принимает кровь из вен, сопровождающих артерии этой области (см. рис. 19). Отток крови из крыловидного сплетения осуществляется через заднечелюстную вену (*v. retromandibularis*). С практической точки зрения важно, что крыловидное венозное сплетение связано анастомозами с пещеристым синусом твердой мозговой оболочки (*sinus cavernosus*) через эмиссарные вены переднего рваного отверстия (*v. emissarium foraminis laceri anterioris*) и венозную сеть овального отверстия (*rete foraminis ovalis*). Кроме того, крупный венозный ствол, проходящий через нижнюю глазничную щель, соединяет *plexus pterygoideus* с нижней глазной веной (*v. ophthalmica inferior*), из которой кровь оттекает также в пещеристый синус. Крыловидное сплетение связано и с поверхностными венами лица посредством так называемой анастомотической вены, которая располагается на уровне альвеолярного края нижней челюсти и впадает в лицевую вену. Описанные венозные связи имеют большое клиническое значение в развитии внутричерепных осложнений при воспалительных процессах в области лица, так как являются путями переноса инфекции.

**Верхнечелюстная артерия** (*a. maxillaris*) отходит от наружной сонной артерии внутри ложа околушной слюнной железы немного ниже шейки нижней челюсти (*collum mandibulae*) и, огибая последнюю, идет в глубокой боковой области лица в поперечном направлении внутрь и несколько кверху в сторону крыловидно-небной ямки (*fossa pterygopalatina*), располагаясь на наружной поверхности латеральной крыловидной мышцы (см. рис. 20). Она отдает многочисленные ветви (до 16), которые идут вверх, вниз, вперед и назад и в меньшей степени распространяются в самой области. По ходу артерии различают три ее части. В начальном отделе артерия находится позади шейки нижней челюсти, прилегая к капсуле височно-челюстного сустава (следует помнить при операциях на суставе). Здесь от нее отходят наиболее крупные ветви: вверх — средняя менингеальная артерия (*a. meningea media*), поднимающаяся по медиальной поверхности латеральной крыловидной мышцы и направляющаяся через остистое отверстие (*foramen spinosum*) в полость черепа, будучи окружена начальными пучками *n. auriculotemporalis*; вниз и несколько впереди — нижняя альвеолярная артерия (*a. alveolaris inferior*), идущая через *foramen mandibulare* в канал нижней челюсти. От второго участка верхнечелюстной артерии, находящегося в височно-крыловидном пространстве между латеральной крыловидной и височной мышцами, отходят щечная артерия (*a. buccalis*), идущая вперед и вниз по наружной поверхности *m. buccinator*, и ветви ко всем жевательным мышцам: жевательная артерия (*a. masseterica*), передняя и задняя глубокие височные артерии (*aa. temporales profundi anterior et posterior*), поднимающиеся вверх к височной мышце, крыловидные

артерии (*rami pterygoidei*). Третья часть верхнечелюстной артерии располагается в крыловидно-небной ямке. Здесь от артерии отходят: подглазничная артерия (*a. infraorbitalis*), идущая через подглазничный канал и заканчивающаяся передними верхними альвеолярными артериями (*aa. alveolares superiores anteriores*), задняя верхняя альвеолярная артерия (*a. alveolaris superior posterior*), которая входит в бугор верхней челюсти. Конечными ветвями *a. maxillaris* являются нисходящая небная артерия (*a. palatina descendens*), кровоснабжающая область твердого неба, и клиновидно-небная артерия (*a. sphenopalatina*), которая через одноименное отверстие проходит в полость носа, где ее ветви кровоснабжают боковую стенку и перегородку носа.

**Нижнечелюстной нерв** (*n. mandibularis*) — третья ветвь тройничного нерва — выходит в глубокую боковую область лица через овальное отверстие (*foramen ovale*) под латеральной крыловидной мышцей, которая отделяет нерв и его ветви от артериальных стволов. Для обнажения нерва латеральную крыловидную мышцу надо полностью удалить. Внечерепной участок нерва, расположенный в глубокой боковой области лица, очень короткий, не более 0,5 см, так как нерв тотчас по выходе из овального отверстия распадается на отдельные ветви.

К заднемедиальной поверхности нижнечелюстного нерва, тотчас ниже овального отверстия, прилежит ушной узел (*ganglion oticum*), связанный с нижнечелюстным, ушно-височным и другими нервами. Двигательные волокна из этого узла направляются к жевательным мышцам. При операциях на нижнечелюстном нерве возможно ранение ушного узла, что влечет за собой паралич всей жевательной мускулатуры соответствующей стороны. Кзади от места выхода нижнечелюстного нерва из овального отверстия проходит *a. meningea media*, поднимающаяся вверх к остистому отверстию. При операциях на внечерепной части *n. mandibularis* следует обращать внимание на близость этой артерии.

К наиболее крупным ветвям нижнечелюстного нерва относятся щечный, ушно-височный нерв (описан выше), нижний альвеолярный и язычный нервы. Щечный нерв (*n. buccalis*) через щель между двумя частями латеральной крыловидной мышцы идет вниз и вперед к наружной поверхности щечной мышцы, прободает ее и разветвляется, главным образом, в слизистой оболочке щеки.

Язычный (*n. lingualis*) и нижний альвеолярный (*n. alveolaris inferior*) нервы — две самые большие ветви нижнечелюстного нерва, в месте отхождения от его ствола и в начальной своей части отделяются от *a. maxillaris* посредством латеральной крыловидной мышцы. Затем на некотором протяжении они расположены между латеральной и медиальной крыловидными мышцами (в межкрыловидном промежутке), а далее проходят через треугольный промежуток, образуемый обеими мышцами с ветвью нижней челюсти, и часто перекрещиваются здесь стволom *a. maxillaris* (см. рис. 20). Нижний альвеолярный нерв, выйдя из-под нижнего края латеральной крыловидной мышцы, проходит в промежутке между ветвью ниж-

ней челюсти и медиальной крыловидной мышцей и затем входит в канал нижней челюсти через *foramen mandibulare*, отдав перед этим челюстно-подъязычный нерв (*n. mylohyoideus*), проходящий в одноименной борозде на внутренней поверхности нижней челюсти к челюстно-подъязычной мышце (*m. mylohyoideus*) и переднему брюшку двубрюшной мышцы (*venter anterior m. digastricus*). Расположением *n. alveolaris inferior* на внутренней поверхности ветви нижней челюсти пользуются для производства так называемой мандибулярной анестезии. Прокол слизистой оболочки и введение раствора новокаина производят при этом несколько выше уровня нижних моляров. Язычный нерв направляется книзу и кнутри, располагаясь на наружной поверхности медиальной крыловидной мышцы медиальнее нижнего альвеолярного нерва. На уровне верхнего края *m. pterygoideus medialis* к язычному нерву сверху и снаружи присоединяется барабанная струна (*chorda thympani*), отходящая от промежуточного нерва (*n. intermedius*) и иннервирующая подчелюстную и подъязычную слюнные железы. Проходя под слизистой оболочкой дна рта, язычный нерв дает ветви к ней и слизистой языка.

*Верхнечелюстной нерв* (*n. maxillaris*) — вторая ветвь тройничного нерва — выходит из полости черепа через круглое отверстие (*foramen rotundum*) в самый глубокий внутренний отдел глубокой боковой области лица — крыловидно-небную ямку (*fossa pterygopalatina*), ограниченную сзади крыловидным отростком (*processus pterygoideus*) клиновидной кости, спереди — бугром верхней челюсти, снутри — перпендикулярной пластинкой небной кости (*lamina perpendicularis os palatinum*). От верхнечелюстного нерва здесь отходят множество чувствительных ветвей, наиболее крупные из которых — скуловой нерв (*n. zygomaticus*), подглазничный нерв (*n. infraorbitalis*), верхние альвеолярные нервы (*nn. alveolares superiores*), отдающие задние, средние и передние ветви. Книзу и кнутри от *n. maxillaris* располагается крылонебный узел (*ganglion pterygopalatinum*), к которому от *n. maxillaris* идут чувствительные узловые ветви (*nn. pterygopalatini*). Парасимпатические волокна этот узел получает через большой каменистый нерв (*n. petrosus major*) из промежуточного нерва (*n. intermedius*), которые идут затем к слезной железе и к железам носовой полости и неба, а симпатические — через глубокий каменистый нерв (*nn. petrosus profundus*) из сплетения на внутренней сонной артерии.

#### КЛИНИЧЕСКАЯ АНАТОМИЯ ФАСЦИЙ И КЛЕТЧАТОЧНЫХ ПРОСТРАНСТВ ЛИЦА И АНАТОМИЧЕСКИЕ ПУТИ РАСПРОСТРАНЕНИЯ ГНОЙНЫХ ЗАТЕКОВ

Поверхностная фасция (*fascia superficialis*) на лице — тонкая и рыхлая соединительно-тканная пластинка, расположенная под

подкожной клетчаткой, образует футляры для мимических мышц и поверхностно лежащих сосудов и нервов.

В собственной фасции лица (*fascia propria*) различают поверхностный и глубокий листки. Поверхностный листок покрывает околоушную слюнную железу, жевательную мышцу, жировой комок щеки, формируя для них фасциальные футляры, и сверху прикрепляется к скуловой кости и скуловой дуге, внизу — фиксируется к нижнему краю нижней челюсти. Обходя сзади и снизу околоушную слюнную железу, фасция переходит в собственную фасцию шеи. Глубокий листок собственной фасции лица, называемый межкрыловидной фасцией, начинается на основании черепа (вдоль линии, идущей от основания крыловидного отростка клиновидной кости, к ее ости), спускается вниз и кнаружи, проходит между крыловидными мышцами и, покрывая наружную поверхность медиальной крыловидной мышцы, вместе с ней прикрепляется к внутренней поверхности угла нижней челюсти. На своем пути глубокий листок фасции фиксируется к медиальной пластинке крыловидного отростка, а ниже срастается с висцеральной фасцией. У заднего края ветви нижней челюсти поверхностный и глубокий листки собственной фасции соединяются и прикрепляются к надкостнице. Задняя часть межкрыловидной фасции утолщена за счет клиновидно-нижнечелюстной связки (*lig. sphenomandibulare*).

Собственная фасция лица носит различные названия в зависимости от образований, которые она покрывает. Различают щечно-глоточную фасцию (*fascia buccopharyngea*), жевательную фасцию (*fascia masseterica*), фасцию околоушной железы (*fascia parotidea*).

В различных областях лица образуются промежутки или пространства, содержащие рыхлую жировую клетчатку и ограниченные фасциями лица, мышцами, лицевыми костями. Они могут являться местом развития гнойных воспалительных процессов — флегмон лица, которые по тяжести течения и опасности для жизни занимают важное место в гнойной хирургии.

В поверхностной боковой области лица различают жевательно-челюстное клетчаточное пространство, жировой комок щеки и фасциальное пространство околоушной слюнной железы (*spatium parotideum*), целиком выполненное железой.

*Жевательно-челюстное клетчаточное пространство* находится между жевательной мышцей и ветвью нижней челюсти и представляет собой щелевидный промежуток, в котором при флегмонах этой области скапливается гной (рис. 21, с. 48, вклейка). Снизу и частично сзади оно ограничено прикреплением *m. masseter* к нижней челюсти. Вверху это пространство открыто и под скуловой дугой широко сообщается с подопоневротическим пространством височной области, расположенным между височным апоневрозом (височная фасция) и наружной поверхностью височной мышцы до места их сращения друг с другом. Кроме того, жевательно-челюстное пространство имеет сообщение с клетчаткой глубокой боковой области по ходу проходящих над вырезкой нижней челюсти



(*incisura mandibulae*) жевательных сосудов и нервов (а. v. p. *massetericae*), которые могут служить путем распространения гноя. Воспалительные процессы в жевательно-челюстном клетчаточном пространстве чаще имеют одонтогенное происхождение.

**Жировой комок щеки** (*corpus adiposum buccae*) располагается в щечной области поверх щечной мышцы, между ней и жевательной мышцей, примыкая к переднему краю последней. Он представляет скопление жировой клетчатки, заключенное в довольно плотную фасциальную капсулу, образованную собственной фасцией лица, которая отделяет его снаружи от подкожной клетчатки и мимических мышц, а внутри — от щечной мышцы. Это жировое образование отчасти контурирует овал лица.

Жировой комок щеки имеет отростки — височный, глазничный и крылоносный, которые, проникая в соседние области, могут служить путями распространения гнойных процессов на лице. Височный отросток направляется в височную область, в ее переднюю, самую глубокую часть, под скуловой костью, вдоль наружной стенки глазницы. Глазничный отросток лежит в подвисочной ямке, прилегая к нижней глазничной щели, через которую гнойники жирового комка щеки могут проникать в глазницу и вызывать флегмону позадиглазного пространства. Крылоносный отросток, располагаясь в крыловидно-небной ямке, может проникать через верхнюю глазничную щель в полость черепа на внутричерепную поверхность тела клиновидной кости и достигать стенки межпещерного синуса твердой мозговой оболочки. Этим объясняется распространение гнойного процесса при флегмоне лица на пещеристый венозный синус в тех случаях, когда венозные анастомозы не вовлечены в процесс. Тесно прилегая к верхней и нижней челюстям, жировой комок щеки может являться путем распространения гнойных воспалительных процессов одонтогенного происхождения, первично развивающихся в челюстях.

В глубокой боковой области лица находятся два клетчаточных пространства, расположенных между мышцами и описанных впервые Н. И. Пироговым. Одно из них, *височно-крыловидное* (*spatium temporopterygoideum*), заключено между конечным отделом височной мышцы и латеральной крыловидной мышцей.

**Межкрыловидное клетчаточное пространство** (*spatium interpterygoideum*) находится между фасциями, окутывающими латеральную и медиальную крыловидные мышцы. В этих пространствах, отграниченных одно от другого латеральной крыловидной мышцей и сообщаемых между собой, проходят сосуды и нервы, окруженные клетчаткой: верхнечелюстная артерия и ее ветви (а. *maxillaris*), ветви нижнечелюстного нерва (n. *mandibularis*), венозное крыловидное сплетение (*plexus venosus pterygoideus*). Клетчатка височно-крыловидного и межкрыловидного пространств непосредственно и по ходу сосудов и нервов переходит в соседние области, сообщая их между собой. Поднимаясь вверх по ходу височной мышцы, она распространяется в пространстве между этой мышцей и надкостницей височной кости. Окружая сосуды и нервы,

она достигает отверстий на основании черепа (foramen spinosum, foramen ovale, foramen rotundum) и через них сообщает глубокую область лица с полостью черепа. По направлению кзади и кнутри клетчатка переходит в крыловидно-небную ямку (fossa pterygopalatina) и глазницу, а кпереди и книзу достигает дна полости рта и клетчатки щеки в поверхностной боковой области лица.

Кнаружи и кзади височно-крыловидное пространство сообщается с зачелюстным пространством и ложем околоушной слюнной железы по ходу а. maxillaris, которая проходит через промежутки между клиновидно-челюстной связкой и мышечковым отростком нижней челюсти. По описанным анатомическим путям гнойная инфекция распространяется из глубокой боковой области лица в прилежащие области (табл. 3).

Таблица 3  
Пути распространения гнойных затеков на лице

Место локализации гнойника	Направление затека	Анатомический путь	Зона распространения
Жевательно-челюстное клетчаточное пространство	Вверх	По ходу височного веноузла	Височная область
Жировой комок щеки	Кнутри	По ходу а. v. n. massetericae	Глубокая боковая область лица
	Вверх	По ходу височного отростка жирового комка щеки	Височная область
Клетчаточное пространство околоушной железы	Кзади и кнутри	По ходу крылонебного отростка жирового комка щеки	Полость черепа
	Кнутри	По ходу глазничного отростка жирового комка щеки	Полость глазницы
Височно-крыловидное и межкрыловидное клетчаточные пространства		По ходу глоточного отростка околоушной железы, через "слабое место" капсулы железы	Окологлоточное пространство
	Вверх	Через "слабое место" капсулы железы	Область наружного слухового прохода
	Вверх	По ходу височной мышцы и мышечно-веноузловой и мышечно-костной клетчаточных щелей	Височная область

Место локализации гноиника	Направление за- теха	Анатомический путь	Зона распростра- нения
	Вниз	По ходу п. lingualis	Дно полости рта
	Вперед	По ходу межмышечной клетчаточной щели	Жировой комок щеки и поверхностная боковая область лица
	Назад и внутри	По ходу паравазальных и парансваральных клетчаточных щелей	Крыловидно-носовая ямка, глазница
	Назад и вверх	Через foramen spinosum, foramen ovale, foramen rotundum по ходу а. meningea media, а. mandibularis, а. maxillaris	Полость черепа, эпидуральное пространство
	Кнаружи	По ходу а. maxillaris	Ложе околоушной слюнной железы
Окологлоточное клетчаточное пространство	Вниз	По ходу паравазальных и парансваральных клетчаточных щелей	Передняя область шеи, средостение
	Вниз и вперед	По клетчатке	Дно полости рта
	Кнаружи	По клетчатке	Ложе околоушной слюнной железы

В развитии гнойных процессов на голове значительную роль играет клетчатка, располагающаяся в окружности глотки, — окологлоточное и заглоточное клетчаточные пространства (см. рис. 21). *Окологлоточное пространство* (spatium parapharyngeum) находится внутри от боковой глубокой области лица и ограничено снаружи медиальной крыловидной мышцей с межкрыловидной фасцией и ложем околоушной железы, снаружи и сзади — поперечными отростками шейных позвонков, снутри — боковой стенкой глотки. Вверху оно достигает основания черепа, а внизу — уровня подъязычной кости, где переходит в клетчатку дна полости рта. Снаружи окологлоточное пространство соприкасается с глоточным отростком околоушной железы, что объясняет переход в него воспалительного процесса при гнойном паротите. Различают два отдела окологлоточного пространства — передний и задний, границу между которыми образует шиловидный отросток с начинающимися от него мышцами и фасциальный листок, натянутый между шиловидным отростком и глоткой, так называемая шилодиафрагма (apophysis stylopharyngea). В заднем окологлоточном пространстве, называемом Войно-Ясенецким В. Ф. позадидиафрагмальным пространством, проходят сосуды и нервы: снаружи лежит внутренняя яремная вена (v. jugularis interna), внутри от нее — внутренняя сонная артерия (a. carotis interna) и 4 черепных нерва —

языкоглоточный (n. glossopharyngeus) — IX пара, блуждающий (n. vagus) — X пара, добавочный (n. accessorius) — XI пара и подъязычный (n. hypoglossus) — XII пара, а также верхний шейный узел симпатического ствола. Вдоль v. jugularis interna располагается самая верхняя группа глубоких шейных лимфатических узлов (nodi lymphatici cervicales profundi). По сосудистому влаглящу воспалительный процесс может распространяться из заднего окологлоточного пространства на шею и далее в средостение.

В переднем отделе окологлоточного пространства располагаются ветви восходящей небной артерии (a. palatina ascendens) из a. facialis и одноименные вены, играющие роль в распространении воспалительного процесса из небных миндалин.

*Заглоточное пространство* (spatium retropharyngeum), расположенное между глоткой с ее фасцией и предпозвоночной фасцией, отделено от окологлоточного пространства перегородкой, которую образует фасциальный листок, отрог висцеральной фасции (отрог Шарпи), натянутый между предпозвоночной фасцией и фасцией глотки, — глоточно-позвоночный апоневроз (aponeurosis pharyngoprevertebrale) (см. рис. 21).

Вверх пространство распространяется до основания черепа, а вниз — до уровня VI—VII шейных позвонков, где оно переходит в позадинвисцеральное клетчаточное пространство шеи. По данным А. В. Чугай, заглоточное пространство срединной перегородкой, идущей от шва глотки к предпозвоночной фасции, делится на два отдела — правый и левый, поэтому заглоточные абсцессы, как правило, бывают односторонними. Пути распространения гнойных затеков из клетчаточных пространств лица представлены в табл. 3.

## ТОПОГРАФИЧЕСКАЯ АНАТОМИЯ ПОПЕРЕЧНЫХ РАСПИЛОВ ГОЛОВЫ

Поперечные (горизонтальные) распилы головы дают точное представление о взаимоотношении отделов головного мозга, желудочков на разных уровнях в скелетотопическом аспекте, т. е. с использованием костных ориентиров на своде и основании черепа.

Умение разобраться в картине поперечного распила головы особенно необходимо в настоящее время в связи с широким внедрением в клиническую практику компьютерной томографии, дающей возможность получать серийные поперечные срезы головы (рис. 22).

На поперечном распиле головы, проведенном на 2 см кверху от надглазничного края и на 12 см кверху от заднего края большого затылочного отверстия, отчетливо видны полушария мозга, разделенные спереди и сзади серповидным отростком твердой мозговой оболочки (рис. 23). Центральное положение на срезе занимают боковые желудочки, их передние и задние рога и промежуточные

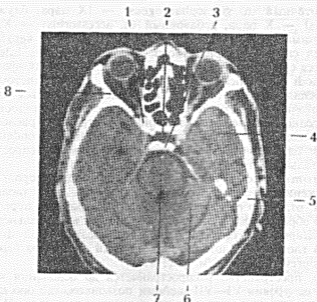


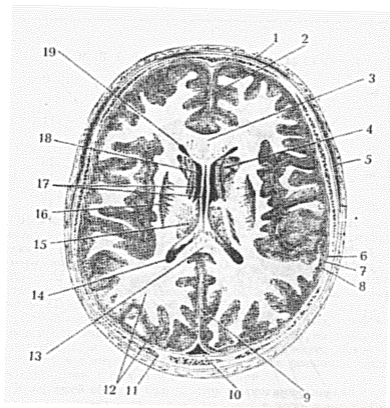
Рис. 22. Компьютерная томограмма головы (уровень турецкого седла):  
 1 — крыло клиновидной кости; 2 — гипофиз; 3 — турецкое седло;  
 4 — мозг в средней черепной ямке; 5 — височная кость; 6 — мозжечок;  
 7 — ствол мозга; 8 — латеральная стенка глазницы

(центральная) часть. К переднему ругу бокового желудочка прилежит хвостатое подкорковое ядро (*nucleus caudatus*), а казади и медиально от него располагается таламус. Латерально от хвостатого ядра и таламуса находится еще одно подкорковое ядро — чечевицеобразное ядро (*nucleus lentiformis*).

Поверхность головного мозга покрыта тремя оболочками (твёрдой, паутинной и мягкой), близко прилегающими друг к другу. На задней поверхности в расщеплении твёрдой мозговой оболочки залегает верхний сагиттальный синус.

На поперечном распиле лицевого отдела головы, проведенном на уровне кончика носа отчетливо выявляются, в частности, клетчаточные пространства лица и взаимоотношения между ними (рис. 24).

В переднем отделе области за скуловым отростком верхней челюсти располагается жировой комок щеки, который по направлению казади прилегает к крыловидно-носовой ямке (снутри) и височно-крыловидному пространству (снаружи). Последнее находится между височной и наружной крыловидными мышцами и содержит, кроме клетчатки, верхнечелюстную артерию и ветви венозного крыловидного сплетения. Глубже височно-крыловидного пространства между медиальной и латеральной крыловидными мышцами лежит межкрыловидное клетчаточное пространство, а в его клетчатке видны ветви нижнечелюстного нерва — язычный нерв и нижний альвеолярный нерв рядом с одноименной артерией.

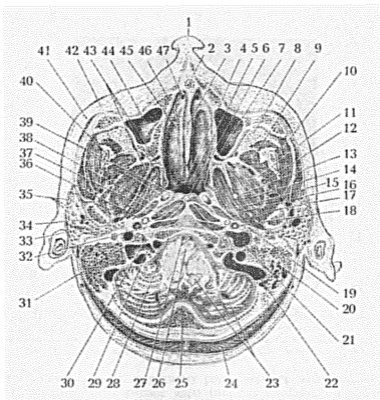


**Рис. 23.** Поперечный распил мозгового отдела головы (на 2 см выше надглазничного края):

1 — *venter frontalis m. occipitofrontalis*; 2 — *falx cerebri*; 3, 13 — *corpus callosum*; 4 — *nucleus caudatus*; 5 — *m. temporalis*; 6 — *dura mater encephali*; 7 — *arachnoidea encephali*; 8 — *pia mater encephali*; 9 — *falx cerebri*; 10 — *sinus sagittalis superior*; 11 — *os cranii*; 12 — *substantia alba et substantia grisea encephali*; 14 — задний рог бокового желудочка мозга; 15 — *thalamus*; 16 — *nucleus lentiformis*; 17 — *crus fornicis et septum pellucidum*; 18 — центральная часть бокового желудочка мозга; 19 — передний рог бокового желудочка мозга

Нижняя челюсть на этом уровне представлена венечным (спереди) и мышечковым (сзади) отростками. Кнаружи от них лежит жевательная мышца, прилегающая сзади к ложу околоушной железы, которая располагается на боковой поверхности головы. Глоточный отросток железы снизу прилежит к окологлоточному пространству, в наружном отделе которого лежит внутренняя яремная вена (*v. jugularis interna*), а во внутреннем — внутренняя сонная артерия (*a. carotis interna*) и верхний узел симпатического ствола (спереди от вены) и *n. glossopharyngeus*, *n. vagus*, *n. accessorius* и *n. hypoglossus* (сзади от вены).

Лицевой отдел головы отделяется от мозгового базилярной ча-



**Рис. 24. Поперечный разрез лицевого отдела головы  
(на уровне кончика носа):**

1 — кончик носа; 2 — место соединения обеих верхних челюстей с образованием носового гребня (3); 4 — небная занавеска; 5 — зев; 6 — задняя стенка носоглотки; 7 — fossa pterygopalatina; 8 — corpus adiposum buccae; 9 — m. temporalis; 10 — m. masseter; 11 — spatium temporopterygoideum; 12 — a. maxillaris; 13 — n. lingualis; 14 — m. pterygoideus lateralis; 15 — spatium interpterygoideum; 16 — m. pterygoideus medialis; 17 — a. et n. alveolares inferiores; 18 — a. carotis interna; 19 — окологлоточное пространство; 20 — processus mastoideus; 21 — v. jugularis interna; 22 — sinus sigmoides; 23 — мозжечок; 24 — мышцы затылочной области; 25 — protuberantia occipitalis interna; 26 — pons; 27 — aa. vertebrales; 28 — pars basilaris os occipitale; 29 — sulcus sinus sigmoides; 30 — n. hypoglossus; 31 — n. glossopharyngeus, n. vagus, n. accessorius; 32 — m. rectus capitis anterior; 33 — glandula parotidea; 34 — processus condylaris mandibulae; 35 — rr. n. facialis; 36 — ganglion cervicale superius truncus sympathicus; 37 — m. longus capitis; 38 — мышцы мягкого неба; 39 — tuba auditiva; 40 — processus coronoideus mandibulae; 41 — m. zygomaticus; 42 — processus zygomaticus maxillae; 43 — processus pterygoideus os sphenoidale; 44 — sinus maxillaris; 45 — дно носовой полости; 46 — processus alveolaris maxillae; 47 — отверстие небо-носового канала

стью затылочной кости в центре и сосцевидными отростками по бокам. Кзади к сосцевидному отростку прилежит сигмовидный венозный синус. В полости черепа на этом уровне размещается мозжечок, между долями которого вдается внутренний затылочный выступ (protuberantia occipitalis interna) затылочной кости.

---

## Глава III

### ШЕЯ

Шея (*collum*) человека имеет цилиндрическую форму и отграничена от головы линией, проходящей по нижнему краю нижней челюсти, верхушке сосцевидного отростка, верхней выйной линии и наружному затылочному бугру. От верхней конечности, спины и груди ее отделяют яремная вырезка грудины, ключица и линия, проведенная от акромиального отростка лопаток к остистому отростку VII шейного позвонка.

Шея делится условной фронтальной плоскостью, проведенной через поперечные отростки шейных позвонков, на переднюю и заднюю области. Это деление имеет анатомическое обоснование, поскольку к поперечным отросткам шейных позвонков прикрепляются листки и отростки шейных фасций.

В передней области шеи залегают основные жизненно важные органы и сосудисто-нервные образования и здесь чаще всего производятся хирургические вмешательства. В задней области расположены лишь мышцы, связанные с шейным отделом позвоночника, с их сосудами и нервами.

Костно-хрящевые выступы и мышцы шеи позволяют выделить несколько более мелких областей, облегчающих общую топографо-анатомическую ориентировку. В передней шейной области различают срединную область, область грудино-ключично-сосцевидной мышцы и боковую область.

Срединную область ограничивают нижний край нижней челюсти и внутренние края обеих грудино-ключично-сосцевидных мышц. В ней расположены поднижнечелюстная слюнная железа, щитовидная железа, парашитовидные железы, глотка, пищевод, гортань, трахея.

Грудино-ключично-сосцевидная область соответствует расположению одноименной мышцы и ее значение определяется в основном локализацией главного сосудисто-нервного пучка шеи и топографией важных групп лимфатических узлов.

Боковая область шеи ограничена спереди наружным краем грудино-ключично-сосцевидной мышцы, сзади — передним краем трапециевидной мышцы и снизу — верхним краем ключицы. В этой



области проходят подключичная артерия и вена и ветви шейного и плечевого сплетений.

Контурные образования под кожей различные анатомические образования (вены, мышцы, кости и т. п.) создают на шее своеобразный рельеф, используемый широко в клинической анатомии.

## РЕЛЬЕФНАЯ АНАТОМИЯ ШЕИ

Области шеи имеют различный рельеф, что видно из серии рисунков в атласе по рельефной анатомии живого человека, приведенной в конце книги.

Рельеф переднего отдела шеи наиболее сложен. На коже, в нижней половине можно видеть одну или чаще две нижние поперечные складки (*plicae cutaneae transversae colli*). У женщин они бывают выражены рельефнее и их иногда называют "ожерелье Венеры". При легком сгибании головы под нижней челюстью видна верхняя поперечно расположенная кожная складка. Она обычно соответствует положению подъязычной кости (*os hyoideum*), разделяющей передний отдел шеи на верхнюю и нижнюю части (рис. 25, с. 394). В верхней части шеи по сторонам от срединной линии имеется нерезко выраженное возвышение, образованное за счет мышц дна полости рта, из которых переднее брюшко двубрюшной мышцы (*venter anterior m. digastrici*) может давать собственный рельеф. Кнаружи от возвышения на обеих сторонах шеи имеются ямочки, где находятся поднижнечелюстные слюнные железы (*gll. submandibulares*).

По срединной линии шеи сверху вниз расположены следующие контурные анатомические образования: основание нижней челюсти, тело подъязычной кости, щитовидный хрящ, перстневидный хрящ (*basis mandibulae, corpus os hyoideum, cartilago thyroidea, cartilago cricoidea*). Кроме того, у худощавых молодых мужчин иногда может контурировать перешеек щитовидной железы (*isthmus gl. thyroideae*).

Щитовидный хрящ у мужчин развит лучше, чем у женщин. По верхнему краю он имеет вырезку — верхняя щитовидная вырезка (*incisura thyroidea superior*), которая нередко отчетливо видна под кожей. Щитовидный хрящ состоит из двух пластинок четырехугольной формы, которые по срединной линии шеи сходятся под углом и образуют выступ гортани (*prominentia laryngea*) (см. рис. 25). У взрослых мужчин этот выступ развит гораздо значительнее и известен под названием "кадык" или "адамово яблоко". Перстневидный хрящ не всегда выступает, но легко прощупывается под кожей, особенно при откидывании головы назад, в виде поперечно расположенного валика. Между нижним краем щитовидного хряща и дугой перстневидного хряща определяется углубление, соответствующее положению перстнещитовидной связки (*lig.*

cricothyroideum). Этим углублением пользуются для экстренной ларинготомии, выполняемой в тех случаях, когда невозможно провести трахеостомию (например, вне стационара). Ниже дуги перстневидного хряща по средней линии можно, особенно у худощавых людей, прощупать перемычку кольца трахеи. Ниже перстневидного хряща у женщин обыкновенно прощупывается (и нередко видна) выпуклость, соответствующая перешейке щитовидной железы. Перешеек и доли щитовидной железы имеют особое значение в рельефной анатомии шеи, так как иногда бывают увеличены в размерах и значительно изменяют форму шеи. Практический врач с целью подтверждения увеличения щитовидной железы обычно просит больного сделать одно или несколько глотательных движений, при которых смещаются кверху перстневидный хрящ и кольца трахеи и вместе с ними припухлость, обусловленная увеличенной щитовидной железой.

Доли щитовидной железы прикрыты спереди грудиноподъязычными и грудинощитовидными мышцами (*mm. sternohyoidei*, *mm. sternothyroidei*), которые вместе с железой создают общее возвышение в передней области шеи. Приблизительно в 1/3 случаев от перешейка или доли щитовидной железы кверху может отходить так называемая пирамидальная доля (*lobus pyramidalis*), которая у худощавых людей также может слегка контурировать.

В самой нижней части переднего отдела шеи определяется хорошо выраженная впадина — яремная ямка (*fossa jugularis*), которая ограничена яремной вырезкой грудины (*incisura jugularis*) и нижними концами грудино-ключично-сосцевидных мышц (*mm. sternocleidomastoidei*).

Боковая область шеи и область грудино-ключично-сосцевидной мышцы имеют менее сложный рельеф. Из мышечных образований самым крупным внешним ориентиром является грудино-ключично-сосцевидная мышца, которая особенно рельефно контурируется при повороте головы в сторону (рис. 26, с. 396). Возвышение, образованное этой мышцей, имеет валикообразную форму и проходит косо от сосцевидного отростка (*processus mastoideus*) до рукоятки грудины (*manubrium sterni*) и ключицы (*clavicula*). Вверху эта мышца близко подходит к ветви нижней челюсти, ограничивая позадиннижнечелюстную ямку. В нижней трети шеи брюшко этой мышцы делится на две ножки: медиальную, прикрепляющуюся к рукоятке грудины, и латеральную, связанную с грудинным концом ключицы. Промежуток между ножками мышцы и верхним краем ключицы образует малую подклюичную ямку (*fossa supraclavicularis minor*). Кнаружи от латеральной ножки грудино-ключично-сосцевидной мышцы сразу над ключицей расположено еще одно углубление — большая подклюичная ямка (*fossa supraclavicularis major*), ограниченная сверху лопаточно-подъязычной мышцей (*m. omohyoideus*), которая иногда контурируется на этом участке. Обе надключичные ямки выполнены жировой клетчаткой, в которой залегает лимфатические узлы. У взрослых людей эти узлы в норме не пальпируются, но при раковом метастазировании могут

значительно увеличиваться в размере, и в этом случае не только прощупываются, но даже резко контурируются под кожей.

Передний край грудино-ключично-сосцевидной мышцы обычно ясно определяется в виде косо идущей борозды (*sulcus marginalis anterior m. sternocleidomastoidei*) и является ориентиром для проекции главного сосудисто-нервного пучка шеи. Задний край этой мышцы является ориентиром для выхода под кожу ветвей шейного сплетения, а место перекреста мышцы с горизонтальной линией, проведенной через перстневидный хрящ, или с наружной яремной веной традиционно используется для введения иглы при вагосимпатической блокаде.

Хорошо контурируют на шее подкожные вены (см. рис. 26). Наиболее крупная из них — наружная яремная вена (*v. jugularis externa*), идущая косо от угла нижней челюсти по направлению к ключице и пересекающая грудино-ключично-сосцевидную мышцу на ее середине. При большом физическом напряжении, крике, а также явлениях асфиксии эта вена набухает и резко выступает под кожей. Менее рельефно выделяются другие вены — передние яремные и венозная яремная дуга (*vv. jugulares anteriores et arcus venosus juguli*). Передние яремные вены спускаются вертикально вниз до яремной ямки, где переходят в венозную яремную дугу. Иногда обе передние яремные вены заменяются одной срединной веной (*v. mediana colli*).

Одним из важных ориентиров передней области шеи является сонный бугорок (*tuberculum caroticum*) — передний бугорок поперечного отростка VI шейного позвонка, который выдается больше, чем поперечные отростки других позвонков. Он может быть прощупан в глубине желобка у переднего края грудино-ключично-сосцевидной мышцы, примерно на уровне середины перстневидного хряща. К сонному бугорку может быть временно прижата общая сонная артерия (*a. carotis communis*) при кровотечениях из ее ветвей.

Рельеф задней области шеи определяется шейным отделом позвоночника и затылочными мышцами. По срединной линии заднего отдела шеи отчетливо контурируют остистые отростки VI—VII шейных позвонков, из которых наиболее резко выступает отросток VII шейного позвонка, называемого выступающим позвонком (*vertebra prominens*) (рис. 27, с. 398). Этот ориентир является исходным пунктом для многих антропометрических измерений и носит название шейной точки. Остистый отросток VII шейного позвонка определяет границу между шейной и грудной частями позвоночного столба и от него начинается глубокий желоб, носящий название спинной борозды (*sulcus dorsi*), простирающейся вплоть до крестца. Остистые отростки четырех верхних шейных позвонков не видны и даже не пальпируются, так как прикрыты выйной связкой (*lig. nuchae*).

Контур боковых отделов задней области шеи образованы затылочной мускулатурой, поверхностный слой которой представлен верхними частями трапецевидных мышц (*mm. trapezii*). Внутренние края этих мышц переходят в широкое сухожильное рас-

## Анатомические образования, формирующие рельеф шеи

Возрастная			Углубленная				
костные	хрящевые	мышечные	сосудистые	органные	имен	борозды	складки
incisura jugularis sternal	cartilago thyroidea	m. digastricus (venter anterior)	v. jugularis anterior	glandula thyroidea	incisura thyroidea superior	sulcus marginalis anterior m. sternocleidomastoidei	ripae cutaneae transverse colli
clavicula	cartilago cricoidea	m. sternothyroideus	v. jugularis externa	prominentia laryngea	fossa jugularis		
os hyoideum		m. sternothyroideus	arcus venosus juguli		fossa supraclavicularis minor		
basis mandibulae		m. sternocleidomastoideus			fossa supraclavicularis major		
processus spinosi vertebrae cervicis		m. omohyoideus					
		m. trapezius					

тяжение ромбовидной формы — сухожильное растяжение Грюнфельда (Grünfeld) (см. рис. 27).

Анатомические образования, формирующие рельеф шеи, представлены в табл. 4.

## ТОПОГРАФИЧЕСКАЯ АНАТОМИЯ ФАСЦИЙ ШЕИ

Фасции на шее хорошо развиты и довольно многочисленны. Вследствие сложности их строения в различных руководствах топография шейных фасций освещается по-разному. Согласно международной анатомической номенклатуре (PNA) различают на шее одну фасцию — fascia cervicalis, которая расщепляется на четыре листка или пластинки: поверхностную (lamina superficialis), предтрахеальную (lamina pretrachealis), предпозвоночную (lamina prevertebralis) пластинки и сонное влагалище (vagina carotica). Противоположная трактовка была предложена В. Н. Шевкуенко, который выделял на шее пять самостоятельных фасций: 1) поверхностную фасцию, 2) поверхностный листок собственной фасции, 3) глубокий листок собственной фасции, 4) внутришейную фасцию и 5) предпозвоночную фасцию. Для удобства изложения он предложил именовать их как первая, вторая, третья, четвертая и пятая фасции шеи (рис. 28, с. 48, вклейка).

*Поверхностная фасция (fascia superficialis)*, или первая фасция, представляет часть общей поверхностной фасции тела. Она располагается глубже подкожной жировой клетчатки и, расщепляясь, образует футляр для подкожной мышцы шеи (m. platysma).

*Поверхностный листок собственной фасции шеи (lamina superficialis fasciae colli propriae)*, или вторая фасция, идет вокруг всей шеи и образует фасциальные влагалища для m. sternocleidomastoideus и m. trapezius, а также капсулу поднижнечелюстной слюнной железы. Визу она прикрепляется к грудице и ключице, сверху — к нижней челюсти, а с боков — фронтально идущими отростками соединяется с поперечными отростками шейных позвонков. Такие же отростки связывают эту фасцию с предпозвоночной фасцией и влагалищем главного сосудисто-нервного пучка шеи, также прикрепляющихся к поперечным отросткам шейных позвонков.

*Глубокий листок собственной фасции шеи (lamina profunda fasciae colli propriae)*, или третья фасция, покрывает только часть шеи. Она имеет форму трапеции и натянута между подъязычной костью сверху и задней поверхностью ключицы и грудины снизу и называется также апоневрозис отоклавикулярис. Боковыми границами фасции являются лопаточно-подъязычные мышцы (mm. omohyoidei). Она образует для них влагалище, а также для передних мышц шеи: грудинощитовидных (mm. sternothyroidei) и грудиноподъязычных (mm. sternohyoidei).

По срединной линии шеи вторая, третья и четвертая фасции срastaются между собой, образуя так называемую белую линию шеи шириной 2—3 мм. По существу белая линия является фасциальным узлом. Она содержит все 3 признака, характеризующих фасциальный узел, а именно: 1) представляет собой стык различных фасций; 2) связана через собственную фасцию с костным остовом (поперечными отростками шейных позвонков) и 3) включает в свой состав анатомические образования двигательного характера (через фасциальные влагалища ш. sternocleidomastoideus, m. sternohyoideus, m. sternothyroideus).

Опорная роль белой линии шеи для анатомических образований, расположенных по средней линии, совершенно очевидна.

*Внутришейная фасция* (fascia endocervicalis), или четвертая фасция по Шевкуненко, также имеет два листка — паристальный (lamina parietalis) и висцеральный (lamina visceralis). Висцеральный листок образует фасциальные футляры для органов шеи: гортани, трахеи, пищевода, щитовидной железы. Паристальный листок проходит спереди и с боков от органов шеи, прилегает к задней стенке влагалища передних мышц шеи и образует фасциальное влагалище для главного сосудисто-нервного пучка шеи (a. carotis communis, v. jugularis interna, n. vagus). Внутри этого влагалища (vagina carotica), соединенного с поперечными отростками шейных позвонков, имеются перегородки, образующие отдельные фасциальные футляры для артерии, вены и нерва.

*Предпозвоночная фасция* (fascia prevertebralis), или пятая фасция, расположена на позвоночнике позади всех органов шеи. Она хорошо развита и образует косто-фасциальные футляры для длинных мышц головы и шеи. Вверху фасция прикрепляется на наружном основании черепа, а внизу доходит до III—IV грудных позвонков и там фиксируется. В боковой области шеи эта фасция образует футляры для лестничных мышц (mm. scaleni) и мышцы, поднимающей лопатку (m. levator scapulae), а также фасциальные влагалища для расположенных там сосудисто-нервных образований. Топографию фасций и образованных ими фасциальных влагалищ лучше всего проследить на поперечном распиле шеи, проведенном на уровне I грудного позвонка (рис. 44, с. 133).

Прикладное значение фасций определяется не только тем, что они ограничивают клетчаточные пространства и щели, т. е. те зоны, в которых обычно развивается нагноительный процесс и которые будут описаны несколько ниже, но также их связь с сосудисто-нервными образованиями. При ранениях груди для профилактики шока нередко прибегают к вагосимпатической шейной блокаде, техника выполнения которой должна учитывать хирургическую анатомию четвертой и пятой фасций по отношению к блуждающему нерву и симпатическому стволу. Следует также иметь в виду, что шейные фасции прочно связаны со стенками вен посредством соединительно-тканых тяжей, что не позволяет венам спадаться при ранении. Поэтому повреждение вен шеи опасно тем, что вследствие близости правого предсердия и присасывающего действия грудной клетки может произойти воздушная эмболия.

## ПЕРЕДНЯЯ ОБЛАСТЬ ШЕИ

Кожа в передней области шеи (*regio cervicalis anterior*) тонкая и подвижная. Подкожная жировая клетчатка рыхлая, степень ее развития очень индивидуальна.

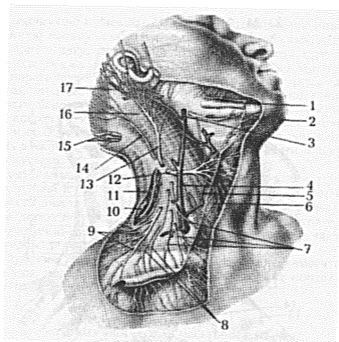
В глубоких ее слоях находится подкожная мышца шеи (*m. platysma*). Расположена она поверх собственной фасции и заключена в собственный тонкий фасциальный футляр, образованный поверхностной фасцией. Подкожная мышца покрывает в виде очень тонкой широкой пластинки почти всю область шеи и часть лица. Свободным остается на шее только незначительное пространство над грудиной в форме вытянутого треугольника, обращенного основанием книзу. Вместе с мышцей в подкожной клетчатке проходят многочисленные поверхностные нервы шеи и подкожные вены.

### ХИРУРГИЧЕСКАЯ, ОРИЕНТИРНАЯ И ПРОЕКЦИОННАЯ АНАТОМИЯ ПОВЕРХНОСТНЫХ КРОВЕНОСНЫХ СОСУДОВ И НЕРВОВ

Поверхностные вены шеи хорошо развиты и представлены передней яремной веной, срединной веной шеи и наружной яремной веной (рис. 29).

*Наружная яремная вена* (*v. jugularis externa*) наиболее крупная и проходит с двух сторон шеи сверху вниз от угла нижней челюсти к середине ключицы. Линия, соединяющая эти образования, является проекцией вены на кожу. Пересекая в косовертхальном направлении влагалище грудино-ключично-сосцевидной мышцы, которую можно использовать в качестве ориентира для нахождения вены, наружная яремная вена следует вдоль заднего края мышцы к вершине угла, образованного ее задним краем и ключицей (рис. 30). Здесь она прорывает собственную фасцию, уходит в глубину и впадает в подключичную (*v. subclavia*), или внутреннюю яремную вену (*v. jugularis interna*), или в образованный ими венозный яремный угол (*angulus venosus juguli*). Стенка наружной яремной вены прочно соединена с собственной фасцией, что не позволяет ей спадаться при ранениях.

*Передняя яремная вена* (*v. jugularis anterior*), парная, расположена сразу снаружи от средней линии шеи. Спускаясь от подбородка вниз до уровня яремной вырезки грудины, она прорывает вторую фасцию и проникает в надгрудничное межапоневротическое пространство, где в большинстве случаев правая и левая вены анастомозируют между собой с образованием яремной венозной дуги (*arcus venosus juguli*). Передние яремные вены представляют собой коллатеральный путь для оттока крови из внутренних яремных вен. В тех случаях, когда (например, при зобе) внутренняя яремная вена сдавливается, можно наблюдать значительное расширение передних яремных вен. Передняя яремная вена образует



**Рис. 29.** Поверхностные нервы и вены шеи:

1, 6 — *m. platysma*; 2 — *r. colli n. facialis*; 3 — анастомоз между *v. retromandibularis* и *v. jugularis externa*; 4 — *v. jugularis externa*; 5 — анастомоз между *v. jugularis anterior* и *v. jugularis externa*; 7 — *nn. supraclaviculares mediales*; 8 — *nn. supraclaviculares intermedii*; 9 — *nn. supraclaviculares laterales (posteriores)*; 10 — *m. trapezius*; 11 — *n. accessorius*; 12 — *n. transversus colli*; 13 — *n. auricularis magnus*; 14 — *n. occipitalis minor*; 15 — *vasa occipitalia, n. occipitalis major*; 16 — *m. sternocleidomastoideus*; 17 — *v. auricularis posterior*

анастомозы с наружной яремной веной и с веной, идущей позади угла нижней челюсти (*v. retromandibularis*).

*Срединная вена шеи (v. mediana colli)* располагается по ходу белой линии и наиболее слабо выражена. Обычно встречается только в тех случаях, когда отсутствуют передние яремные вены, заменяя их. Возможность такого варианта должна быть учтена при производстве срединных разрезов для доступа к органам шеи.

Поверхностные нервы шеи происходят из шейного сплетения (*plexus cervicalis*) и выходят под кожу в виде одного пучка у середины заднего края грудино-ключично-сосцевидной мышцы в пределах *trigulum omotrapezoidicum*. Отсюда ветви шейного сплетения расходятся в разных направлениях (см. рис. 29).

*Большой ушной нерв (n. auricularis magnus)* — наиболее крупная кожная ветвь шейного сплетения. Он идет вверх, косо пересекая грудино-ключично-сосцевидную мышцу, вместе с наружной яремной веной, кзади от нее и иннервирует кожу области занижнечелюстной ямки и угла нижней челюсти.



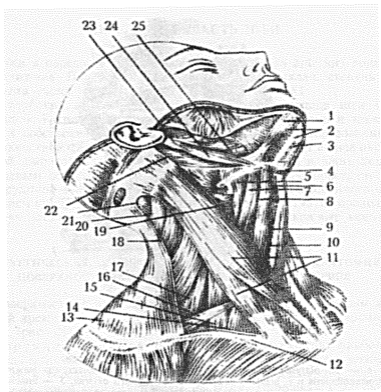


Рис. 30. Мышцы передней области шеи:

1 — m. digastricus (venter anterior); 2, 3 — m. mylohyoideus; 4 — os hyoideum; 5 — m. thyrohyoideus; 6 — cartilago thyroidea; 7 — m. omohyoideus (venter superior); 8 — m. sternohyoideus; 9 — lig. cricothyroideum; 10 — glandula thyroidea; 11 — m. sternocleidomastoideus; 12 — clavicula; 13 — m. trapezius; 14 — m. scalenus anterior; 15 — m. scalenus medius; 16 — m. omohyoideus (venter inferior); 17 — m. scalenus posterior; 18 — m. levator scapulae; 19 — мышцы глотки; 20 — m. splenius capitis; 21 — m. semispinalis; 22 — m. digastricus (venter posterior); 23 — processus styloideus; 24 — m. stylohyoideus; 25 — m. hyoglossus

*Малый затылочный нерв* (n. occipitalis minor) поднимается вверх вдоль заднего края грудино-ключично-сосцевидной мышцы, иногда в ее фасциальном футляре, и проходит позади ушной раковины к коже области сосцевидного отростка и затылка.

*Поперечный нерв шеи* (n. transversus colli) пересекает середину наружной поверхности грудино-ключично-сосцевидной мышцы в поперечном направлении и у ее переднего края делится на верхнюю и нижнюю ветви. Последняя спускается до грудино-ключичного сочленения. Верхняя ветвь направляется к телу подъязычной кости, на уровне которой она анастомозирует с идущей ей навстречу от угла нижней челюсти шейной ветвью лицевого

нерва (*ramus colli n. facialis*). Эта ветвь лицевого нерва иннервирует подкожную мышцу и образует с поперечным кожным нервом шеи характерную дугу, от которой отходят вторичные ветви.

**Надключичные нервы** подразделяются на три группы — медиальные, промежуточные и латеральные (*nn. supraclaviculares mediales, intermedii et laterales*). Располагаются они в подкожной клетчатке боковой области шеи и идут вниз — к середине ключицы, вперед — к области грудно-ключичного сочленения и назад — к области акромиона. Один из нервов — *n. supraclavicularis lateralis* может спускаться по наружной поверхности плеча до локтевого сустава.

Выход кожных нервов шеи в подкожную клетчатку в виде одного пучка в четко локализованном месте дает возможность произвести анестезию кожи всей переднебоковой области шеи введением анестезирующего раствора в середину заднего края грудно-ключично-сосцевидной мышцы, которая служит прекрасным ориентиром для шейного сплетения.

К глубоким анатомическим образованиям шеи относятся мышцы, сосуды, нервы и органы шеи, лежащие глубже поверхностного листка собственной шейной фасции.

#### ТОПОГРАФИЧЕСКАЯ АНАТОМИЯ МЫШЦ И ПОНЯТИЕ О ТРЕУГОЛЬНИКАХ ШЕИ

Мышцы передней области шеи многочисленны и имеют сложную топографию. Условно их можно разделить на поверхностные и глубокие, хотя ни те, ни другие не составляют строго одного слоя.

Наиболее поверхностной шейной мышцей, определяющей специфику всей этой области, является *подкожная мышца* (*m. platysma*), описанная в поверхностных анатомических образованиях, так как она расположена поверх собственной фасции.

Из мышц, расположенных под собственной фасцией, самой крупной мышцей в передней области шеи является *грудно-ключично-сосцевидная мышца* (*m. sternocleidomastoideus*). Она относится к парным образованиям и представляет собой широкую мышечную ленту, тянущуюся от сосцевидного отростка косо вниз и вперед к грудноключичному сочленению (см. рис. 30). Направление мышцы хорошо заметно при боковом повороте головы. Мышца начинается двумя головками: медиальная — от рукоятки грудины, а латеральная — от грудного конца ключицы. Образующееся соединением двух головок (при этом пучки медиальной ложатся сверху) мышечное брюшко направляется вверх и назад, прикрепляясь к *processus mastoideus* и *linea nuchae superior*. Грудно-ключично-сосцевидная мышца является одним из основных внешних ориентиров области шеи для главного сосудисто-нервного пучка, шейного сплетения, наружной яремной вены.

Все остальные поверхностные мышцы могут быть объединены в две большие группы в зависимости от их отношения к подъязычной кости: подподъязычные и надподъязычные. Все мышцы парные.

В подподъязычную группу входят мышцы, расположенные ниже подъязычной кости и начинающиеся от подъязычной кости у боковой поверхности щитовидного хряща.

*Лопаточно-подъязычная мышца* (*m. omohyoideus*) идет в косом направлении над ключицей от лопатки к подъязычной кости позади *m. sternocleidomastoideus* и имеет два брюшка — верхнее и нижнее (*venter superior et inferior*). Кроме того, по средней линии расположены три мышцы, идущие вертикально, которые объединяются в передние мышцы шеи — грудино-подъязычная, грудино-щитовидная и щитовидно-подъязычная.

*Грудино-подъязычная мышца* (*m. sternohyoideus*) в виде длинной узкой ленты проходит вертикально от рукоятки грудины и грудинного конца ключицы к подъязычной кости тотчас возле срединной линии, где соприкасается между собой правая и левая мышцы.

Глубже и латеральнее ее располагается *грудино-щитовидная мышца* (*m. sternothyroideus*). Она короче и шире предыдущей, идет от рукоятки грудины к щитовидному хрящу и прилегает к щитовидной железе. Наконец, самая короткая мышца, идущая от щитовидного хряща к подъязычной кости, — *щитоподъязычная мышца* (*m. thyrohyoideus*).

В надподъязычную группу входят мышцы, лежащие выше подъязычной кости и проходящие между подъязычной костью, нижней челюстью и основанием черепа.

*Двубрюшная мышца* (*m. digastricus*) лежит под нижней челюстью, описывая дугу, выпуклостью обращенную книзу. Заднее брюшко (*venter posterior*) начинается от височной кости, идет вниз и вперед и прикрыто *m. sternocleidomastoideus*. Переднее брюшко (*venter anterior*) начинается от двубрюшной ямки (*fossa digastrica*) нижней челюсти и направляется вниз и кзади. Промежуточное сухожилие мышцы, образующееся при соединении переднего и заднего брюшка, проходит над подъязычной костью, прикрепляясь к ее большому рогу прочной фиброзной пластинкой. Переднее и заднее брюшко и промежуточное сухожилие ограничивают снизу поднижнечелюстной треугольник (*trigonum submandibulare*).

*Шилоподъязычная мышца* (*m. stylohyoideus*) тонкая, веретенообразной формы, лежит выше заднего брюшка *m. digastricus*. Начинаясь от шиловидного отростка височной кости (*processus styloideus*), идет вперед и вниз и прикрепляется к подъязычной кости. Вблизи своего окончания пронизывается промежуточным сухожилием *m. digastricus*.

*Челюстно-подъязычная мышца* (*m. mylohyoideus*) широкая и тонкая, вместе с такой же мышцей другой стороны занимает все пространство между нижней челюстью и подъязычной костью,

образуя вогнутую сверху пластинку, представляющую дно ротовой полости. Пучки мышцы начинаются от челюстно-подъязычной линии (*linea mylohyoidea*) нижней челюсти, идут медиально и несколько назад. По срединной линии мышцы обеих сторон от подбородочной ости (*spina mentalis*) нижней челюсти до подъязычной кости соединяются тонкой фиброзной полоской. Вышеназванные мышцы этой группы — *m. digastricus* и *m. stylohyoideus* — прилежат к *m. mylohyoideus* снизу.

*Подбородочно-подъязычная мышца* (*m. geniohyoideus*) располагается под языком над *m. mylohyoideus*, тотчас возле срединной плоскости. Имсет узкое начало от подбородочной ости, идет, несколько расширяясь, вниз и назад, прикрепляясь к подъязычной кости.

Глубокие мышцы шеи лежат непосредственно на позвоночнике, составляя как бы дно передней области шеи, будучи покрыты на всем протяжении предпозвоночной фасцией шеи, образующей для них футляры. Линия, проходящая вертикально через поперечные отростки позвонков, разделяет глубокие мышцы на латеральную и медиальную группы.

В латеральную группу входят четыре мышцы, расположенные в одном слое и составляющие дно бокового треугольника шеи (рис. 31).

*Мышца, поднимающая лопатку* (*m. levator scapulae*), занимает самое заднее и верхнее положение в этой группе. Начинаясь от поперечных отростков четырех верхних шейных позвонков, идет сверху вниз, снаружи кнаружи, прикрепляясь к верхнему углу лопатки.

Кпереди от *m. levator scapulae* в направлении к середине передней области шеи по бокам шейной части позвоночника располагаются три лестничные мышцы — *передняя, средняя и задняя* (*mm. scaleni anterior, medius et posterior*), начинающиеся так же, как и предыдущая мышца, от поперечных отростков шейных позвонков. Прикрепляются передняя и средняя мышцы к I ребру, задняя — к II ребру.

Предпозвоночная фасция шеи формирует футляры для всех этих мышц. В нижнем отделе грудно-ключично-сосцевидной области позади *m. sternocleidomastoideus* лестничные мышцы образуют глубокие межмышечные промежутки (см. рис. 31). *Предлестничный промежуток* (*spatium antescalenum*) расположен кпереди от лестничных мышц между *m. scalenus anterior* сзади и *m. sternocleidomastoideus* спереди. *Межлестничный промежуток* (*spatium interscalenum*) располагается между *m. scalenus anterior* спереди и *m. scalenus medius* сзади. Через эти промежутки проходят крупные нервы и кровеносные сосуды шеи (подключичные артерия и вена и плечевое сплетение).

Медиальная группа мышц представляет самый глубокий мышечный слой передней области шеи и занимает переднюю поверхность позвоночника по бокам от срединной линии. Для мышц

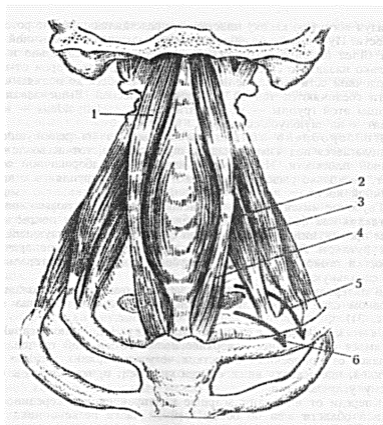


Рис. 31. Глубокие мышцы передней области шеи и межмышечные промежутки:

- 1 — *m. longus capitis*; 2 — *m. scalenus anterior*; 3 — *m. scalenus medius*;  
 4 — *m. longus colli*; 5 — *spatium interscalenum*; 6 — *spatium antescalenum*

этой группы предпозвоночная фасция образует костно-фасциальные футляры.

*Длинная мышца шеи (m. longus colli)* лежит спереди тел всех шейных и трех верхних грудных позвонков. Имеет верхнюю медиальную и нижнюю латеральную части, начинающиеся и прикрепляющиеся к телам и поперечным отросткам шейных позвонков.

*Длинная мышца головы (m. longus capitis)* покрывает верхнюю часть предыдущей мышцы. Начинаясь от поперечных отростков нижних шейных позвонков, прикрепляется к нижней поверхности затылочной кости.

Кости и мышцы, резко выступающие под кожей, позволяют выделить на шее несколько мышечных и костно-мышечных треугольников, облегчающих выявление наиболее важных анатомических образований (рис. 32, с. 48, вклейка). Некоторые из них имеют самостоятельное значение в клинической анатомии, учитывая их

важную практическую роль. К таким образованиям, в первую очередь, следует отнести сонный треугольник.

**Сонный треугольник** (*trigonum caroticum*) ограничен сверху задним брюшком двубрюшной мышцы, снаружи — передним краем грудино-ключично-сосцевидной мышцы и снизу — верхним брюшком лопаточно-подъязычной мышцы. В пределах сонного треугольника определяется место выхода главного сосудисто-нервного пучка шеи из-под переднего края *m. sternocleidomastoideus*. Кроме того, в нем расположена бифуркация общей сонной артерии, и здесь от наружной сонной артерии отходят несколько крупных артериальных ветвей. Практическое значение сонного треугольника связано с двумя моментами: возможностью прижатия на этом участке сонной артерии к поперечному отростку VI шейного позвонка при необходимости остановки кровотечения и обнажения в этой зоне как основного ствола общей сонной артерии, ее бифуркации, так и первых крупных ветвей наружной сонной артерии.

Для более точной ориентировки в топографии поднижнечелюстной железы и ее выводящего протока выделяют *поднижнечелюстной треугольник* (*trigonum submandibulare*), ограниченный краем нижней челюсти и обоими брюшками двубрюшной мышцы (*m. digastricus*) и соответствующий положению поднижнечелюстной слюнной железы, а также *подподбородочный треугольник* (*trigonum submentale*), ограниченный подъязычной костью и передними брюшками двубрюшной мышцы.

Под нижней половиной грудино-ключично-сосцевидной мышцы вблизи ее прикрепления к костям расположен *лестнично-позвоночный треугольник шеи* (*trigonum scalenovertebrale*). Основанием его является купол плевры с верхушкой легкого, а вершиной — поперечный отросток VI шейного позвонка. Внутреннюю границу треугольника образует позвоночник с лежащей впереди него длинной мышцей шеи, а наружную — передняя лестничная мышца.

В лестнично-позвоночном треугольнике расположены многочисленные артериальные и венозные сосуды, а также парасимпатические и симпатические нервы и симпатические ганглии, связывающие грудную полость с областью шеи.

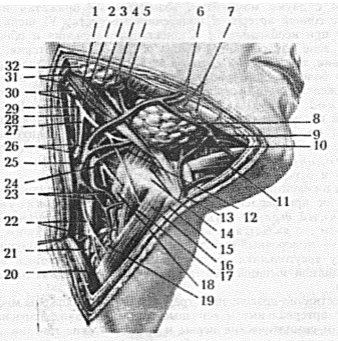
В боковой области шеи обычно выделяют два треугольника: лопаточно-ключичный и лопаточно-трапециевидный.

**Лопаточно-ключичный треугольник** (*trigonum omoclaviculare*) находится в нижнем отделе и ограничен снизу — ключицей, спереди — *m. sternocleidomastoideus* и сверху — *m. omohyoideus*.

**Лопаточно-трапециевидный треугольник** (*trigonum omotrapezoideum*), напротив, расположен в верхней части боковой области шеи. Его границами являются: сзади — *m. trapezius*, снизу — *m. omohyoideus* и спереди — *m. sternocleidomastoideus*. Их значение в клинике определяется наличием там многочисленных сосудов и нервов, уходящих на верхнюю конечность и грудную стенку, а также скоплением лимфатических узлов.

**ХИРУРГИЧЕСКАЯ, ОРИЕНТИРНАЯ И ПРОЕКЦИОННАЯ АНАТОМИЯ  
ГЛУБОКИХ КРОВЕНОСНЫХ СОСУДОВ И НЕРВОВ**

Среди глубоких образований шеи необходимо в первую очередь остановиться на хирургической анатомии *главного сосудисто-нервного пучка шеи*. В его состав входят общая сонная артерия (*a. carotis communis*), внутренняя яремная вена (*v. jugularis interna*), блуждающий нерв (*n. vagus*) и верхний корешок подъязычного нерва (*radix superior ansae cervicalis*), образующий с нижним корешком (*radix inferior*) из шейного сплетения шейную петлю (*ansa cervicalis*) (рис. 33). Все эти образования окружены общим фас-



**Рис. 33. Топографическая анатомия поднижнечелюстного и сонного  
треугольников шеи:**

1 — *m. digastricus (venter posterior)*; 2 — *a. carotis interna*; 3 — *a. carotis externa*; 4 — *m. stylohyoideus*; 5 — *v. retromandibularis*; 6 — *a., v. faciales*; 7 — *nodi lymphatici submandibulares*; 8 — *v. submentalis*; 9 — *gl. submandibularis*; 10 — *m. mylohyoideus*; 11 — *m. digastricus (venter anterior)*; 12 — *a. lingualis*; 13 — *v. jugularis anterior*; 14 — *os hyoideum et m. hyoglossus*; 15 — *m. sternohyoideus*; 16 — *m. omohyoideus (venter superior)*; 17 — *m. thyrohyoideus*; 18 — *membrana thyrohyoidea*; 19 — *gl. thyroidea*; 20 — *m. sternocleidomastoideus*; 21 — *a. carotis communis*; 22 — *ansa cervicalis*; 23 — *a., v. thyroideae superiores*; 24 — *n. laryngeus superior*; 25 — *v. facialis*; 26 — *nodi lymphatici cervicales profundi*; 27 — *radix superior ansae cervicalis*; 28 — *n. vagus*; 29 — *n. hypoglossus*; 30 — *v. jugularis interna, nodus lymphaticus jugulodigastricus*; 31 — *v. jugularis externa, n. accessorius*; 32 — *gl. parotidea*

циальным влагалищем, сформированным париетальным листком четвертой фасции, внутри которого находится большое количество клетчатки (*spatium vasopervorum*).

Просекция на кожу главного сосудисто-нервного пучка шеи определяется по линии, соединяющей середину расстояния между углом нижней челюсти и вершиной сосцевидного отростка с грудиноключичным сочленением справа и с латеральным краем грудино-ключично-сосцевидной мышцы слева.

Главный сосудисто-нервный пучок шеи, с точки зрения ориентирной анатомии, можно разделить на два отдела, из которых нижний лежит позади *m. sternocleidomastoideus*, будучи покрыт ею, а верхний, более короткий, выходит из-под переднего края мышцы на уровне верхнего края щитовидного хряща. Здесь в пределах сонного треугольника происходит деление *a. carotis communis* на ее конечные ветви — наружную и внутреннюю сонные артерии (*a. carotis externa et a. carotis interna*).

Синтопия главного сосудисто-нервного пучка шеи. Латерально и спереди он покрыт *m. sternocleidomastoideus*, окруженной фасциальным влагалищем, до границы между средней и верхней третями мышцы, где переходит за передний край мышцы, который является ориентиром для обнажения сосудов. В средней своей части сосудисто-нервный пучок перекрещивается с верхним брюшком *m. omohyoideus*, располагаясь позади него, а в нижней своей половине покрыт также глубоким листком собственной фасции шеи.

Сзади пучок прилегает к глубоким мышцам шеи (*mm. longus colli et capitis, m. scalenus anterior*), покрытым предпозвоночной (пятой) фасцией, и отделен от них рыхлой соединительной тканью. Ход общей сонной артерии сзади соответствует поперечным отросткам шейных позвонков, к которым можно прижать сосуд при кровотоке (особенно к поперечному отростку VI шейного позвонка).

На этом участке вблизи от сосудисто-нервного пучка проходят также другие важные образования: латерально-диафрагмальный нерв (*n. phrenicus*), лежащий на передней поверхности *m. scalenus anterior*, и медиально-симпатический ствол (*truncus sympathicus*), который отделен от него предпозвоночной фасцией. Нижняя треть сосудисто-нервного пучка перекрещивается с нижней щитовидной артерией (*a. thyroidea inferior*), проходящей позади него.

Важно также знать, с точки зрения клинической анатомии, отношение органов шеи к главному сосудисто-нервному пучку. Боковые доли щитовидной железы покрывают его иногда полностью, а иногда только частично. Край пищевода и трахея отстоят от сосудисто-нервного пучка на 1,0—1,5 см.

Внутри сосудисто-нервного пучка медиально располагается общая сонная артерия. Снаружи от артерии лежит внутренняя яремная вена, имеющая значительно больший диаметр. Между этими сосудами и сзади, в жлобке между ними, лежит блуждающий нерв. Верхний корешок подъязычного нерва лежит на передней



поверхности общей сонной артерии, по которой спускается до передних мышц шеи, которые он иннервирует.

**Общая сонная артерия** (a. carotis communis) в месте вхождения в область шеи располагается между грудинной и ключичной частями m. sternocleidomastoideus и на правой стороне лежит более латерально, что связано с ее отхождением от truncus brachiocephalicus, а не непосредственно от дуги аорты, как слева.

На уровне верхнего края щитовидного хряща, в области сонного треугольника, a. carotis communis делится на внутреннюю и наружную сонные артерии. До места своего деления она никаких ветвей не дает. У бифуркации эти артерии остаются сближенными между собой и лишь постепенно начинают расходиться, причем наружная сонная артерия лежит поверхностнее и медиальнее, а внутренняя сонная — латеральнее и глубже.

**Внутренняя сонная артерия** (a. carotis interna) продолжает вверх направление a. carotis communis, расположена вначале в месте деления a. carotis communis латерально, но скоро смещается медиально, ложится позади a. carotis externa и направляется по ходу окологлоточного клетчаточного пространства вертикально вверх к нижнему отверстию сонного канала (canalis caroticus) височной кости на основании черепа. На шее до вступления в полость черепа эта артерия ветвей не дает.

**Наружная сонная артерия** (a. carotis externa) расположена у места деления медиально и поверхностнее a. carotis interna. От места бифуркации до шейки нижней челюсти она отдает большое количество ветвей, которые расположены сравнительно поверхностно и легко доступны для перевязки в месте отхождения их от наружной сонной артерии. При перевязке наружной сонной артерии, производимой, как предварительный этап при операциях на языке или верхней челюсти, важно не перепутать ее с внутренней сонной артерией, для чего необходимо помнить следующие три отличительных признака. Во-первых, от a. carotis externa на шее отходят ветви, в то время как a. carotis interna на шее ветвей не дает. Во-вторых, на месте бифуркации топография сосудов не соответствует их названию — a. carotis externa расположена медиальнее и впереди, а a. carotis interna — латеральнее изади. В-третьих, наружная сонная артерия на расстоянии 1,5—2,0 см от места ее отхождения пересекается дугой подъязычного нерва (n. hypoglossus), идущего в поперечном направлении.

На шее от наружной сонной артерии отходят шесть крупных ветвей (см. рис. 17 и 33).

1. Верхняя щитовидная артерия (a. thyroidea superior) является первой ветвью и нередко отходит от бифуркации или даже ствола общей сонной артерии на уровне верхнего края щитовидного хряща. Она вначале поднимается вверх, образуя дугу, а затем спускается к верхнему полюсу боковой доли щитовидной железы, который обычно и служит ориентиром для ее нахождения в клинической практике. На своем протяжении она отдает верхнюю гортанную артерию (a. laryngea superior). Эта ветвь вместе с n. laryngeus

superior прободает боковой отдел щитоподъязычной мембраны (membrana hyo(hy)yoidea) и разветвляется в гортани.

2. Язычная артерия (a. lingualis) отходит на уровне большого рога подъязычной кости, часто общим стволом с лицевой артерией. Идет на небольшом протяжении над рогом подъязычной кости, а затем из сонного треугольника у медиальной поверхности подъязычно-язычной мышцы (m. hyoglossus) вступает в подъязычную область, где ложится на глубокую поверхность m. hyoglossus, и идет далее в толщу языка. Для нахождения язычной артерии можно использовать в качестве ориентира треугольник Пирогова, границы которого образованы сверху и латерально — п. hyoglossus, внизу — промежуточным сухожилием m. digastricus, медиально — свободным краем m. thylohyoideus. Дном треугольника является m. hyoglossus. При обнажении a. lingualis в пироговском треугольнике надсекают фасцию, покрывающую m. hyoglossus, и тупо раздвигают пучки последней; под тонким слоем мышцы находят расположенный поперечно или косо ствол язычной артерии. Ее перевязку в пироговском треугольнике производят с целью остановки кровотечения при повреждении языка или как предварительный акт для его удаления (при опухоли). В настоящее время перевязку a. lingualis предпочитают делать не в треугольнике Пирогова, а у места отхождения ее от наружной сонной артерии позади заднего брюшка m. digastricus. Язычная артерия отдает ветви: подъязычную артерию (a. sublingualis), глубокую артерию языка (a. profunda linguae) и дорсальные ветви языка (rr. dorsales linguae), идущие в его толще.

3. Лицевая артерия (a. facialis) отходит от наружной сонной артерии на уровне большого рога подъязычной кости или угла нижней челюсти. В сонном треугольнике она отдает восходящую небную артерию (a. palatina ascendens) к небной миндалине, подходит к нижней челюсти, проходя в trigonum submandibulare по глубокой, а затем верхней поверхностям поднижнечелюстной слюнной железы и, ложась на переднюю поверхность тела нижней челюсти впереди жевательной мышцы (m. masseter), поднимается на боковую поверхность лица. В этом месте артерия лежит поверхностно под кожей, и, прижав ее к кости, анестезиологи контролируют пульс при даче наркоза, если не используют для этого монитор.

4. Восходящая глоточная артерия (a. pharyngea ascendens) отходит от задней полуокружности наружной сонной артерии, вблизи бифуркации общей сонной артерии. Вначале она прилежит к задней стенке фасциального влагалища a. carotis externa, а затем уходит вглубь к глотке, поднимаясь по боковой стенке органа.

5. Задняя ушная артерия (a. auricularis posterior) отходит от задней полуокружности a. carotis externa и направляется вверх и назад в соседнюю область между ушной раковиной и соседним отростком, где отдает ветвь — шилососцевидную артерию (a. stylomastoidea) и разветвляется в коже.

6. Затылочная артерия (a. occipitalis) является последней ветвью

*a. carotis externa*, отходящей на шею. Она идет вдоль заднего брюшка *m. digastricus*, направляясь в затылочную область, куда подходит между сосцевидным отростком и затылочным бугром. Грудино-ключично-сосцевидные ветви (*гг. sternocleidomastoidei*) отходят от затылочной артерии или наружной сонной артерии к одноименной мышце, образуя анастомозы с ветвями подключичной артерии.

Основной ствол *a. carotis externa* покидает область шеи позади угла нижней челюсти, где делится на свои конечные ветви — *a. temporalis superficialis* и *a. maxillaris*, топография которых рассматривалась при описании головы. Из описания артериальных ветвей наружной сонной артерии следует, что большинство из них отходит от сосуда в области сонного треугольника и располагается там довольно поверхностно. Этим определяется большая роль этого треугольника в клинической анатомии. Еще более возрастает практическое значение сонного треугольника в связи с тем, что там же расположена дуга *подъязычного нерва* (*n. hypoglossus*), лежащая впереди всех сосудов, тотчас ниже заднего брюшка *m. digastricus*. Сам нерв располагается в поднижнечелюстном треугольнике на наружной поверхности *m. hyoglossus*. Это следует учитывать при перевязке язычной артерии на ее протяжении, где она выходит над большим рожком подъязычной кости на глубокую поверхность *m. hyoglossus*. Здесь она отделяется только этой мышцей от *n. hypoglossus*, который таким образом служит хорошим ориентиром для обнаружения артерии, для чего нужно лишь раздвинуть волокна этой тонкой мышцы у самого края нерва.

Позади ветвей *a. carotis externa* в сонном треугольнике находится *верхний гортанный нерв* (*n. laryngeus superior*), который отходит от нижнего узла блуждающего нерва и пересекает сонный треугольник в косопоперечном направлении. Здесь он делится на наружную и внутреннюю ветви (*гг. externus et internus*). Внутренняя ветвь, как уже говорилось, идет поперечно, присоединяется к верхним гортанным сосудам и иннервирует гортань. Наружная ветвь, располагаясь внутри от верхних щитовидных сосудов, идет вниз к перстнещитовидной мышце (*m. cricothyroideus*), щитовидной железе и к нижнему констриктору глотки.

*Внутренняя яремная вена* (*v. jugularis interna*) в главном сосудисто-нервном пучке шеи лежит снаружи от общей сонной артерии, а после ее деления — снаружи от внутренней сонной артерии (рис. 34). В сонном треугольнике во внутреннюю яремную вену с медиальной стороны впадает ствол общей лицевой вены (*v. facialis communis*), благодаря чему артерия оказывается прикрыта спереди этой веной. Она представляет собой крупный ствол, образующийся в результате слияния лицевой вены (*v. facialis*) и нижнечелюстной вены (*v. retromandibularis*), выносящих кровь из области лица, головы и верхних отделов передней области шеи (см. рис. 19). *V. facialis* лежит непосредственно под поверхностной фасцией шеи и направляется от нижнего края нижней челюсти, где она расположена позади лицевой артерии, косо вниз, перекрещиваясь с наружной поверхностью заднего брюшка *m. digastricus*

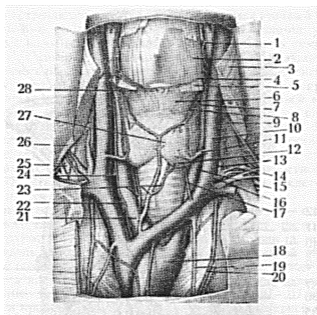


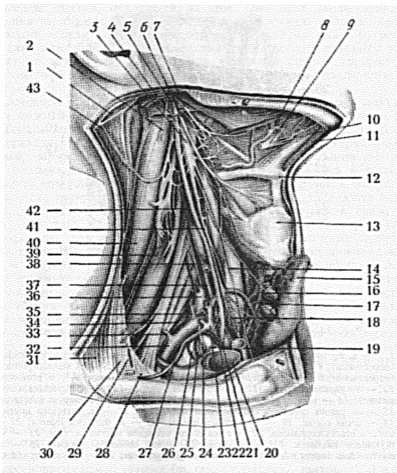
Рис. 34. Взаимоотношение перешейка щитовидной железы с трахеей и кровеносными сосудами:

1, 7 — а. thyroidea superior; 2 — м. thyrohyoideus; 3 — м. sternocleidomastoideus (пересечена); 4 — г. cricothyroideus а. thyroidea superior; 5 — м. sternothyroideus (пересечена); 6 — м. cricothyroideus; 8 — в. thyroidea superior; 9 — п. phrenicus; 10 — в. jugularis interna; 11 — в. thyroidea media; 12 — гл. thyroidea (lobus sinister); 13 — truncus lymphaticus jugularis; 14 — truncus lymphaticus subclavius; 15 — а. carotis communis; 16 — ductus thoracicus; 17 — в. thyroidea inferior; 18 — arcus aortae; 19 — в. thoracica interna; 20 — а. thoracica interna; 21 — truncus brachiocephalicus; 22 — г. cardiacus cervicalis inferior n. vagi; 23 — vv. thyroideae inferiores; 24 — п. vagus; 25 — nn. cervicales (C<sub>3</sub>, C<sub>6</sub>); 26 — м. omohyoideus (venter inferior); 27 — isthmus гл. thyroideae; 28 — lig. cricothyroideum

и соединяется с язычной веной (v. lingualis) немного выше заднего конца большого рога подъязычной кости.

**Блуждающий нерв** (n. vagus) на своем пути тесно прилегает сначала к а. carotis interna, затем к а. carotis communis, располагаясь позади сосудов между артерией и в. jugularis interna) (см. рис. 34; рис. 35). N. vagus можно проследить кверху до его нижнего узла (ganglion inferius), кзади и кнутри от которого в толще предпозвоночной фасции располагается верхний шейный узел симпатического ствола.

**Симпатический ствол** (truncus sympathicus) лежит позади главного сосудисто-нервного пучка шеи, кнутри от передних бугорков поперечных отростков шейных позвонков, на длинных мышцах головы и шеи под предпозвоночной фасцией или в толще ее (см. рис. 35). В области шеи он имеет 3 или 4 симпатических узла, причем верхний и нижний узлы (ganglia cervicale superius



**Рис. 35. Глубокие сосудисто-нервные образования шеи:**

- 1 — м. sternocleidомastoидеус; 2 — п. accessorius; 3 — gangl. cervicale superius;  
 4 — п. vagus; 5 — п. hypoglossus; 6 — п. laryngeus superior; 7 — п.  
 glossopharyngeus; 8 — а. lingualis; 9 — п. lingualis; 10 — м. geniohyoidеус;  
 11 — м. mylohyoidеус; 12 — ос hyoideum; 13 — larynx (cartilago thyroidea);  
 14 — п. cardiacus cervicalis superior; 15 — gl. thyroidea; 16 — п. laryngeus  
 recurrens; 17 — gl. parathyroideae superior et inferior; 18 — п. cardiacus cervicalis  
 medius; 19 — а. carotis communis; 20 — v. brachiocephalica dextra; 21 — а.  
 thyroidea inferior; 22 — ааа subclavia; 23 — truncus thyrocervicalis; 24 — п.  
 phrenicus; 25 — а. thoracica interna; 26 — cupula pleurae; 27 — а. suprascapularis;  
 28 — клетчатка, расположенная в trigonum omoclaviculare; 29 — м. omohyoidеус  
 (venter inferior); 30 — клетчатка, расположенная под второй фасцией шеи  
 (lamina superficialis fasciae colli propriae); 31 — м. trapezius; 32 — а. subclavia;  
 33 — а. transversa colli; 34 — plexus brachialis; 35 — truncus costocervicalis;  
 36 — gangl. cervicothoracicum (scillacum); 37 — а. vertebralis; 38 — v. vertebralis;  
 39 — м. scalenus medius; 40 — м. scalenus posterior; 41 — truncus sympathicus;  
 42 — м. longus capitis; 43 — п. occipitalis minor

et inferius) встречаются всегда, а средний и промежуточный (ganglia cervicale medium et intermedium) непостоянны. Наличие узлов и связанных с ними ветвей позволяет легко распознать симпатический ствол. В связи с возможностью принять блуждающий нерв за симпатический следует помнить, что блуждающий нерв располагается кпереди от предпозвоночной фасции в одном фасциальном влагалище с общей сонной артерией и внутренней яремной веной и легко смещается, а симпатический ствол — под этой фасцией и фиксирован к ней. При оттягивании сосудов блуждающий нерв следует за ними, а симпатический ствол остается на месте. Следует, однако, учитывать, что симпатический ствол на уровне верхнего шейного узла располагается поверхностнее пятой фасции, вследствие чего верхний узел, окруженный клетчаткой, легко смещается вместе с другими образованиями.

На уровне сонного бугорка (tuberculum caroticum), непосредственно ниже его, симпатический ствол пересекает, располагаясь более поверхностно, дугу нижней щитовидной артерии (a. thyroidea inferior), вдоль которой он отдает ветви к щитовидной железе.

*Верхний шейный узел* (ganglion cervicale superius) лежит обычно не позади, а впереди предпозвоночной фасции, покрывающей m. longus capitis, на уровне поперечных отростков II—III шейных позвонков и прикрыт спереди внутренней сонной артерией и внутренней яремной веной, при отведении которых видно, что блуждающий нерв пересекает этот узел и ложится латерально и позади от него. Такие топографо-анатомические отношения блуждающего нерва и симпатического ствола на уровне III шейного позвонка обуславливают положительный эффект вагосимпатической блокады при введении раствора новокаина в клетчатку на этом уровне. От верхнего шейного симпатического узла вниз вдоль влагалища общей сонной артерии идет верхний шейный сердечный нерв (n. cardiacus cervicalis superior), а вверх в полость черепа отходит внутренний сонный нерв (n. caroticus internus), сопровождающий внутреннюю сонную артерию и ее внутричерепные ветви. Многочисленными ветвями верхний шейный симпатический узел связан с блуждающим и языкоглоточным нервами и с шейным сплетением спинномозговых нервов.

*Нижний шейный узел* (ganglion cervicale inferius) располагается на уровне поперечного отростка VII шейного позвонка позади подключичной артерии. Чаще всего этот узел срастается с первым грудным узлом (ganglion thoracicus I), образуя шейно-грудной, или звездчатый, узел (ganglion cervicothoracicum, s. stellatum), который лежит в пределах лестнично-позвоночного треугольника на длинной мышце шеи, на уровне VII шейного позвонка. На большей части своего протяжения звездчатый узел прикрыт подключичной артерией, а верхний его полюс — позвоночной артерией (a. vertebralis). Нижний полюс узла соприкасается с куполом плевры. Типичным для топографии звездчатого узла является отхождение от него обычно хорошо развитого позвоночного нерва (n. vertebralis), располагающегося на задней стенке позвоночной артерии. От каждого

из узлов симпатического ствола отходят нервы к сердцу и внутренним органам шеи, а также к легким. Шейный отдел симпатического ствола участвует в иннервации гладкой мускулатуры глазного яблока, век и глазницы.

*Диафрагмальный нерв* (n. phrenicus) образуется, главным образом, из IV шейного нерва (C<sub>IV</sub>), иногда из C<sub>III</sub> и C<sub>V</sub> (см. рис. 35). Он спускается вниз в переднее средостение по передней поверхности m. scalenus anterior, проходя от ее наружного края к внутреннему, и покрыт предпозвоночной фасцией. Спереди от нерва чаще располагается клетчатка, а внутри от него — внутренняя яремная вена. Вблизи ключицы, непосредственно впереди нерва лежит m. omohyoideus (рис. 36). Здесь нерв пересекают также в поперечном направлении ветви подключичной артерии — поперечная артерия шеи (a. transversa colli) и надлопаточная артерия (a. suprascapularis). Одна из ветвей подключичной артерии — восходящая шейная артерия (a. cervicalis ascendens) поднимается по передней поверхности m. scalenus anterior, параллельно n. phrenicus, и может служить вместе с m. scalenus anterior ориентиром при его отыскании. В переднее средостение диафрагмальный нерв переходит между подключичной артерией и подключичной веной, кнаружи от блуждающего нерва.

В нижних отделах шеи на границе с грудью расположены два самых крупных кровеносных сосуда на шее — *подключичная артерия* (a. subclavia) и *подключичная вена* (v. subclavia).

Правая подключичная артерия отходит от плечевого ствола (truncus brachiocephalicus), а левая — от дуги аорты. Таким образом, начальная часть обеих артерий находится внутри грудной клетки. Топографо-анатомически артерия подразделяется на три отдела: первый — от начала артерии до внутреннего края передней лестничной мышцы; второй — внутри межлестничной щели (spatium interscalenum) и третий — от наружного края передней лестничной мышцы до ключицы и перехода в a. axillaris. Длина правой подключичной артерии меньше левой примерно на 4 см. Ориентиром для определения пульсации подключичной артерии является угол, образуемый ключицей и задним краем грудиноключично-сосцевидной мышцы. Здесь же при отведенной конечности артерия может быть прижата к I ребру при необходимости временной остановки кровотечения. Проекция подключичной артерии на кожу определяется по линии, идущей вдоль ключицы.

Подключичная артерия соответственно ходу плеврального купола образует дугу с выпуклостью, обращенной кверху. Дуга подключичной артерии коротка, но число отходящих от нее ветвей так велико, что на этом участке создаются весьма сложные топографо-анатомические взаимоотношения. С точки зрения клинической анатомии целесообразно рассмотреть топографию отходящих ветвей в каждом из трех отделов этого сосуда.

*Первый отдел подключичной артерии* расположен на значительной глубине в лестнично-позвоночном треугольнике. Артерия

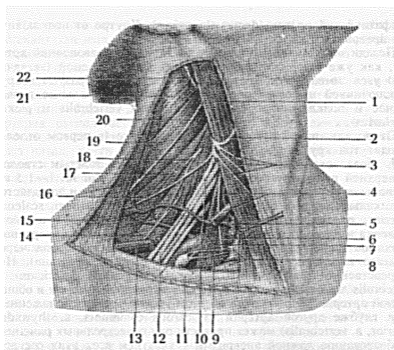


Рис. 36. Боковая область шеи:

1 — *m. sternocleidomastoideus*; 2 — *n. auricularis magna*; 3 — *n. transversus colli*;  
 4, 13 — *m. omohyoideus* и *a. cervicalis ascendens*; 5 — *a. cervicalis superficialis*;  
 6 — *m. scalenus anterior* и *n. phrenicus*; 7 — *n. subclavius*; 8 — *angulus venosus*;  
 9 — *truncus lymphaticus subclavius*; 10 — *a. suprascapularis*; 11 — *clavicula*; 12 —  
*plexus brachialis* и *a. subclavia*; 14 — *m. scalenus medius* и *n. thoracicus longus*;  
 15 — *a. transversa colli*; 16 — *m. trapezius* и *r. muscularis plexus brachialis*; 17 —  
*m. scalenus posterior*; 18 — *n. dorsalis scapulae*; 19 — *m. levator scapulae*; 20 —  
*n. accessorius*; 21 — *m. splenius capitis*; 22 — *n. occipitalis minor*

здесь прилежит к куполу плевры и ее взаимоотношения с сосудами и нервами на правой и левой сторонах различны.

На правой стороне впереди подключичной артерии располагается венозный угол (*angulus venosus*) — место слияния *v. subclavia* и *v. jugularis interna*. Между венозным углом и артерией проходят диафрагмальный и блуждающий нервы, пересекающие артерию сверху вниз. Блуждающий нерв проходит ближе к срединной линии, диафрагмальный нерв — снаружи от него. Между обоими нервами находится подключичная петля симпатического ствола (*ansa subclavia truncus sympathicus*), охватывающая подключичную артерию. Блуждающий нерв отдаст здесь возвратный гортанный нерв (*n. laryngeus recurrens*), который огибает артерию снизу и идет вверх позади нее.

Слева подключичная артерия лежит глубже и прикрыта общей сонной артерией. Между подключичной и общей сонной артериями, огибая подключичную артерию сзади и сверху, проходит грудной



лимфатический проток (*ductus thoracicus*). Кнутри от подключичной артерии находятся пищевод и трахея.

Позади подключичной артерии, медиальнее позвоночной артерии, как уже говорилось, располагается шейно-грудной (звездчатый) узел симпатического ствола, ветви которого образуют вокруг подключичной и позвоночной артерий периартериальные позвоночное и подключичное сплетения (*plexus vertebralis* и *plexus subclavius*).

От подключичной артерии на этом участке (в первом отделе) отходят три крупные ветви:

1. Позвоночная артерия (*a. vertebralis*) идет толстым стволом от верхней полуокружности подключичной артерии на 1—1,5 см медиальнее внутреннего края *m. scalenus anterior*. Она направляется вертикально вверх в борозде между *m. longus colli* и *m. scalenus anterior*, входит в отверстие поперечного отростка VI шейного позвонка и далее поднимается вверх в костном канале поперечных отростков шейных позвонков и входит в полость черепа через большое затылочное отверстие (*foramen occipitale magnum*). Непосредственно ниже сонного бугорка (*tuberculum caroticum*) *a. vertebralis* лежит позади дуги нижней щитовидной артерии и общей сонной артерии. Пересечение на этом уровне трех расположенных одна глубже другой артерий (*a. carotis communis*, *a. thyroidea inferior*, *a. vertebralis*) может привести при огнестрельных ранениях к образованию ложной аневризмы с участием всех этих сосудов.

2. Внутренняя грудная артерия (*a. thoracica interna*) отходит от нижней полуокружности подключичной артерии на одном уровне с позвоночной и направляется вниз. Вначале она лежит на куполе плевры и прикрыта подключичной веной, а затем спускается на внутреннюю поверхность передней грудной стенки.

3. Щитошейный ствол (*truncus thyrocervicalis*) отходит от подключичной артерии у медиального края *m. scalenus anterior* перед вступлением артерии в межлестничную щель и вскоре разделяется на четыре конечные ветви: нижнюю щитовидную артерию, восходящую шейную артерию, поверхностную шейную артерию и надплаточную артерию (см. рис. 35).

Нижняя щитовидная артерия (*a. thyroidea inferior*) поднимается вверх и несколько ниже поперечного отростка VI шейного позвонка (сонного бугорка) образует дугу, проходя в поперечном направлении позади общей сонной артерии и впереди позвоночной артерии. Здесь же артерию перекрещивает *n. laryngeus recurrens*, располагаясь чаще впереди артерий, чем сзади от нее. Затем *a. thyroidea inferior* спускается книзу и кнутри к нижней трети задней поверхности боковой доли щитовидной железы (нижнему полюсу), который является ориентиром для ее нахождения. Восходящая часть нижней щитовидной артерии идет параллельно и кнутри от диафрагмального нерва под предпозвоночной фасцией шеи.

Восходящая шейная артерия (*a. cervicalis ascendens*) продолжает направление главного ствола и проходит вверх по передней поверхности *m. scalenus anterior* параллельно *n. phrenicus*.

Поверхностная шейная артерия (a. cervicalis superficialis) пересекает спереди m. scalenus anterior и m. levator scapulae, а также надключичную часть плечевого сплетения (plexus brachialis) и идет параллельно ключице.

Надлопаточная артерия (a. suprascapularis) идет в поперечном направлении по передней поверхности передней лопаточной мышцы и вначале образует дугу, обращенную выпуклостью книзу. Затем артерия располагается позади верхнего края ключицы впереди плечевого сплетения и вместе с нижним брюшком m. omohyoideus идет назад, почти в поперечном направлении, в надостную ямку лопатки (fossa supraspinata), участвуя в образовании лопаточного анастомотического артериального круга.

*Второй отдел подключичной артерии* лежит в межлестничной щели (spatium interscalenum) между m. scalenus anterior и m. scalenus medius (см. рис. 36). Здесь артерия располагается на верхней поверхности 1-го ребра, на котором остается от артерий отпечаток — борозда подключичной артерии (sulcus a. subclaviae). Сзади и сверху к артерии примыкают стволы шейных нервов, соединяющихся латеральнее в plexus brachialis.

От подключичной артерии в этом отделе отходит реберно-шейный ствол (truncus costocervicalis), который иногда может отходить между позвоночной артерией и щитовидным стволом. Эта артериальная ветвь поднимается вверх по куполу плевры и делится у позвоночника на две конечные ветви: высшую межреберную (a. intercostalis superior), направляющуюся к I и II межреберным промежуткам, и глубокую шейную артерию (a. cervicalis profunda), которая направляется назад и между 1-м ребром и поперечным отростком VII шейного позвонка проникает в мышцы заднего отдела шеи.

*Третий отдел подключичной артерии* проходит в пределах боковой области шеи. Здесь артерия расположена поверхностнее, чем на протяжении первых двух отделов, и лежит между ключицей и 1-м ребром, прилегая к верхней поверхности последнего, непосредственно и латерально от бугорка передней лестничной мышцы (tuberculum m. scaleni anterioris), к которому прикрепляется m. scalenus anterior. Сверху и латерально к артерии прилегают плотные стволы плечевого сплетения (см. рис. 36). Спереди артерия (ее нижний край) покрывается подключичной веной (v. subclavia). Впереди артерии очень часто расположена a. suprascapularis. V. jugularis externa может при повороте вглубь подойти вплотную к артерии в углу, образованном ключицей с задним краем m. sternocleidomastoideus. Далее артерия покрывается нижним брюшком m. omohyoideus.

В этом отделе от подключичной артерии отходит последняя ветвь — поперечная артерия шеи (a. transversa colli), которая, отойдя от верхней полуокружности подключичной артерии, проникает между стволами плечевого сплетения, иногда пересекая сплетение спереди. Далее она идет в поперечном направлении над ключицей на передней поверхности или в толще m. scalenus

*medius* и у наружного конца ключицы делится на две конечные ветви: поверхностную (восходящую) ветвь, разветвляющуюся в передней части трапециевидной мышцы, и глубокую (нисходящую) ветвь, которая спускается вдоль позвоночного края лопатки и участвует в формировании лопаточного анастомотического артериального круга.

*Подключичная вена* (*v. subclavia*) является продолжением подмышечной вены. В передней области шеи она идет почти в поперечном направлении. Ее начальная часть проходит в боковой области шеи, в лопаточно-ключичном треугольнике (*trigonum omoclaviculare*), располагаясь на 1-м ребре позади ключицы, спереди и ниже *a. subclavia*. Далее *v. subclavia*, перегибаясь через 1-е ребро, идет книзу и вперед и ее конечная часть лежит в предлестничной щели (*spatium antescalenum*), где она отделена от находящейся сзади подключичной артерии (ее второго отдела) передней лестничной мышцей. Здесь спереди от вены находятся ключица и подключичная мышца, сзади — 1-е ребро и передняя лестничная мышца и медиально-грудно-ключичное и грудно-реберное сочленение. В медиальном отделе предлестничного промежутка позади грудно-ключичного сочленения *v. subclavia* сливается с *v. jugularis interna*, образуя венозный угол (*angulus venosus*) (см. рис. 34). На всем протяжении в промежутке между 1-м ребром и ключицей стенки подключичной вены прочно сращены с фасциальным футляром подключичной мышцы и третьей фасцией и через них плотно фиксированы к прилежащим костям. Благодаря такому фиксированному положению *v. subclavia* доступна здесь для пункции и чрезкожной катетеризации, что широко используется анестезиологами и реаниматологами в клинической практике, когда возникает необходимость в длительной инфузионной терапии. Об этой анатомической особенности подключичной вены следует также помнить при ее ранении, так как фиксированные стенки вены не спадаются и просвет ее зияет.

*Плечевое сплетение* (*plexus brachialis*) формируется из передних ветвей четырех нижних шейных нервов и первого грудного нерва и выходит через *spatium interscalenum*, находясь между *m. scalenus anterior* и *m. scalenus medius*, где располагается выше и снаружи от подключичной артерии, в боковую область шеи (см. рис. 35, 36). Плечевое сплетение просцируется на кожу по линии, соединяющей точку на границе средней и нижней третей заднего края грудно-ключично-сосцевидной мышцы с серединой длины ключицы. *Plexus brachialis* подразделяется на две части: надключичную (*pars supraclavicularis*) и подключичную (*pars infraclavicularis*). Надключичная часть плечевого сплетения по выходе из межлестничного промежутка проходит вначале в *trigonum omotrapezoidicum*, а затем в *trigonum omoclaviculare*, где располагается кверху и кзади от *a. subclavia*.

Над ключицей плечевое сплетение пересекается в поперечном направлении тремя артериями — ветвями подключичной артерии (*a. suprascapularis*, *a. cervicalis superficialis*, *a. transversa colli*).

При этом поверхностная шейная и надлопаточная артерии идут поверх стволов плечевого сплетения, а поперечная артерия шеи проходит между стволами этого сплетения.

От надключичной части *plexus brachialis* отходит несколько ветвей:

1. Дорсальный нерв лопатки (*n. dorsalis scapulae*), который направляется к *m. levator scapulae*.

2. Длинный грудной нерв (*n. thoracicus longus*), спускающийся на грудную стенку вдоль *linea axillaris anterior*.

3. Надлопаточный нерв (*n. suprascapularis*), вместе с нижним брюшком *m. omohyoideus* направляющийся к лопатке и далее — к надостной и подостной мышцам.

Топография плечевого сплетения, подключичных артерий и вен тесно связана с глубокими межмышечными промежутками шеи. В межлестничном промежутке (*spatium interscalenum*) находятся стволы плечевого сплетения, которые идут в нем косо вниз и латерально. Проходящая здесь подключичная артерия расположена ниже и медиальнее стволы *plexus brachialis*. Артерия и плечевое сплетение окружены рыхлой клетчаткой, в которой располагается несколько лимфатических узлов.

В предлестничном промежутке (*spatium antescalenum*) наиболее поверхностно и латерально располагается внутренняя яремная вена с ее расширением — нижней луковицей (*bulbus venae jugularis inferior*) над местом слияния ее с подключичной веной, которая находится в самом нижнем отделе промежутка в клетчатке на I-м ребре. Медиальнее и кзади от *v. jugularis interna* лежит общая сонная артерия, образующая с веной узкую треугольную щель, основание которой составляет плечеголовная вена (*v. brachiocephalica*). В глубине этой щели между сосудами в клетчатке находится блуждающий нерв. Латеральнее внутренней яремной вены на передней поверхности *m. scalenus anterior* лежит диафрагмальный нерв (*n. phrenicus*). Следует иметь в виду, что в связи со значительной растяжимостью *v. jugularis interna* обычная синтопия сосудов в предлестничном промежутке может резко меняться. При переполнении кровью внутренней яремной вены (например, при асфиксии) она может полностью накладываться на общую сонную артерию и скрывать ее от взора оперирующего.

*Добавочный нерв* (*n. accessorius*) — XI пара черепных нервов, по выходе из черепа через *foramen jugulare* делится на две конечные ветви — внутреннюю и наружную. *Ramus internus* сразу же соединяется с узлом *n. vagus*. *Ramus externus* направляется позади *v. jugularis interna* к медиальному краю *m. sternocleidomastoideus*, отдает ветвь этой мышце и часто пронизывает ее. Идя позади этой мышцы, он перескачет в косом направлении ее средний отдел. Поэтому, чтобы не повредить нерв при операции по поводу кривошеи, мышцу следует пересекать на уровне проксимального или дистального ее конца. Затем наружная ветвь выходит у заднего края *m. sternocleidomastoideus* несколько ниже границы между верхней и средней третями ее в боковую область

шен, где находится в жировой клетчатке в области верхнего угла *trigonum omotrapezoideum* (см. рис. 36). Далее нерв идет косо вниз и назад по поверхности *m. levator scapulae* до переднего края *m. trapezius* и входит под глубокую поверхность последней, распространяясь в ней. Положение наружной ветви добавочного нерва следует учитывать при вскрытии гнойников, расположенных вблизи от заднего края *m. sternocleidomastoideus*. Разрез вдоль него во избежание повреждения *ramus externus n. accessorii* рекомендуется производить только на протяжении верхней трети этого края мышцы.

Проекции на кожу и анатомические ориентиры магистральных кровеносных сосудов и нервов даны ниже и в табл. 5.

Анатомические образования	Проекция
Главный сосудисто-нервный пучок шеи ( <i>a. carotis communis</i> , <i>v. jugularis interna</i> , <i>n. vagus</i> )	По линии, соединяющей середину расстояния между углом нижней челюсти и вершиной сосцевидного отростка с грудно-ключичным сочленением (справа) и латеральным краем грудно-ключично-сосцевидной мышцы (слева)
Бифуркация <i>a. carotis communis</i>	По проекционной линии главного сосудисто-нервного пучка шеи на уровне верхнего края шиловидного хряща
<i>A. subclavia</i>	По линии, идущей вдоль ключицы
<i>V. jugularis externa</i>	По линии, идущей от угла нижней челюсти к середине ключицы
<i>N. phrenicus</i>	По линии, идущей по середине ширины грудно-ключично-сосцевидной мышцы вертикально вниз от уровня шиловидного хряща
<i>Flexus cervicalis</i> (место выхода под кожу)	Середина заднего края грудно-ключично-сосцевидной мышцы
<i>Flexus brachialis</i>	По линии, соединяющей точку на границе средней и нижней третей заднего края грудно-ключично-сосцевидной мышцы с серединой длины ключицы
<i>N. accessorius (ramus externus)</i>	Верхний отдел: по линии, идущей от угла нижней челюсти до границы между верхней и средней третями заднего края грудно-ключично-сосцевидной мышцы Нижний отдел: по линии, идущей от точки на границе верхней и средней третей заднего края грудно-ключично-сосцевидной мышцы к наружной трети переднего края трапециевидной мышцы
<i>Truncus sympathicus</i>	По линии, идущей вертикально вниз сразу медиальнее передних бугорков поперечных отростков шейных позвонков

Таблица 5

Анатомические ориентиры кровеносных сосудов и нервов шеи

Хирургический объект	Уровень	Анатомический ориентир	Синтопия образования
Главный сосудисто-нервный пучок шеи (a. carotis communis, v. jugularis interna, n. vagus)	Верхняя треть шеи	M. sternocleidomastoideus	Возле медиального края m. sternocleidomastoideus
	Нижние две трети шеи	M. sternocleidomastoideus	Позади m. sternocleidomastoideus
Бифуркация a. carotis communis	Верхний край щитовидного края	M. sternocleidomastoideus	Возле медиального края m. sternocleidomastoideus
A. subclavia (начальный отдел)	Грудно-ключичное сочленение	M. scalenus anterior и боковая поверхность шейных позвонков	Между m. scalenus anterior и краем позвоночника (лестично-позвоночный треугольник)
A. subclavia (на протяжении)	Область ключицы (медиальный отдел)	M. scalenus anterior	Позади m. scalenus anterior, ниже и медиальнее plexus brachialis
	Область ключицы (латеральный отдел)	Ключица и 1-е ребро	Между ключицей и 1-м ребром, кнаружи от tuberculum m. scaleni anterioris
A. thyroidea superior	Верхний край щитовидного края	Верхний полюс боковой доли щитовидной железы	На задней поверхности верхнего полюса боковой доли щитовидной железы
A. thyroidea inferior	На границе средней и нижней третей шеи	Нижний полюс боковой доли щитовидной железы	На задней поверхности нижнего полюса боковой доли щитовидной железы
A. lingualis	Подъязычная кость	Большой рог подъязычной кости	Над большим рогом подъязычной кости между сухожильной перемычкой m. digastricus, задним краем m. thylohyoideus и n. hyoglossus (треугольник Пирогова)
A. facialis	Подъязычная кость	Большой рог подъязычной кости и поднижнечелюстная слюнная железа	Над большим рогом подъязычной кости и далее позади поднижнечелюстной железы

Хирургический объект	Уровень	Анатомический ориентир	Синтопия образований
V. facialis	Подъязычная кость	Большой рог подъязычной кости и поднижнечелюстная слюнная железа	Над большим рогом подъязычной кости и далее на поверхности поднижнечелюстной железы
V. jugularis externa	На границе верхней и нижней половины шеи	M. sternocleidomastoideus	Посредине наружной поверхности m. sternocleidomastoideus
A. vertebralis	Нижняя треть шеи	M. scalenus anterior и боковая поверхность шейных позвонков	В бороде между m. longus colli и m. scalenus anterior
A. transversa colli	Нижняя треть шеи	M. scalenus medius и plexus brachialis	Между столами plexus brachialis, на передней поверхности m. scalenus medius
A. suprascapularis	—	Ключица и m. omohyoideus	Позади верхнего края ключицы по ходу нижнего брюшка m. omohyoideus
N. laryngeus recurrens	—	Трахея, пищевод	Слева: в бороде между трахеей и пищеводом; справа: позади трахеи у ее края
N. phrenicus	Нижние две трети шеи	M. scalenus anterior и a. cervicalis ascendens	Передняя поверхность m. scalenus anterior, параллельно a. cervicalis ascendens
Plexus cervicalis (место выхода под кожу)	На границе верхней и нижней половины шеи	M. sternocleidomastoideus	Середина заднего края m. sternocleidomastoideus
Plexus brachialis	На границе средней и нижней третей шеи	M. scalenus anterior и a. subclavia	Позади m. scalenus anterior, выше a. subclavia
Truncus sympathicus	Верхняя и нижняя половины шеи	Главный сосудисто-нервный пучок шеи	Позади n. vagus и предлозоночной фасции, на передней поверхности m. longus capitis и m. longus colli

*Лимфатическая система шеи* хорошо развита и выполняет, с одной стороны, транзитную функцию лимфооттока от головы, а с другой — местную транспортную функцию оттока лимфы от органов и мышц шеи.

Лимфатическая система шеи представлена поверхностными и

глубокими лимфатическими сосудами и шейными лимфатическими узлами, сгруппированными в четыре группы: 1) поднижнечелюстные; 2) подбородочные; 3) передние шейные поверхностные и глубокие и 4) латеральные шейные поверхностные и глубокие (рис. 37).

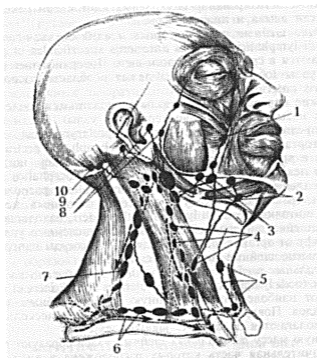


Рис. 37. Лимфатические узлы передней области шеи (стрелками показано направление тока лимфы):

1 — nodus lymphaticus buccinatorius; 2 — nodi lymphatici submentales; 3 — nodi lymphatici submandibulares; 4, 7 — nodi lymphatici cervicales laterales profundi; 5 — nodi lymphatici cervicales anteriores superficiales; 6 — nodi lymphatici supraclaviculares; 8 — nodi lymphatici parotidei; 9 — nodi lymphatici mastoidei; 10 — nodi lymphatici occipitales

**Поднижнечелюстные лимфатические узлы** (nodi lymphatici submandibulares) в количестве 4—6 располагаются в фасциальном ложе поднижнечелюстной слюнной железы, а также на ее фасции и в толще самой железы. Они собирают лимфу от мягких тканей лица, губ, слизистой рта, верхних и нижних зубов и десен, от средней части языка и дна ротовой полости. Выносящие сосуды этих узлов впадают в глубокие шейные лимфатические узлы. При раке ротовой полости и языка все эти лимфатические узлы оказываются регионарными.

**Подбородочные лимфатические узлы** (nodi lymphatici submentales) в количестве 2—3 лежат под собственной (второй) шейной



фасцией между передними брюшками двубрюшных мышц, нижней челюстью и подъязычной костью. В них вливается лимфа с подбородка, кончика языка, передних нижних зубов, нижней губы. Их выносящие сосуды впадают в поднижнечелюстные, либо в глубокие шейные лимфатические узлы. В подбородочные узлы возможно метастазирование опухолевых клеток при раке нижней поверхности языка и нижней губы.

*Передние шейные поверхностные и глубокие лимфатические узлы (nodi lymphatici cervicales anteriores superficiales et profundi) располагаются в срединной области шеи. Поверхностные передние шейные узлы (обычно два узла) лежат в области расположения v. jugularis anterior.*

Глубокие передние шейные узлы располагаются возле органов шеи (так называемые юкстависцеральные узлы). Среди них различают предгортанные (nodi lymphatici prelaryngeales), лежащие впереди гортани, предтрахеальные (nodi lymphatici pretracheales), лежащие в spatium pretracheale между перешейком щитовидной железы и левой плечеголовной веной (v. brachiocephalica sinistra), паратрахеальные (nodi lymphatici paratracheales), расположенные по краям трахей и по ходу возвратных гортанных нервов, и, наконец, щитовидные (nodi lymphatici thyroidei), находящиеся впереди перешейка щитовидной железы. Перечисленные узлы получают лимфу от органов шеи, а отводящие их сосуды направляются в латеральные шейные лимфатические узлы.

*Латеральные шейные поверхностные и глубокие лимфатические узлы (nodi lymphatici cervicales laterales superficiales et profundi) составляют наиболее многочисленную группу шейных лимфатических узлов. Поверхностные узлы этой группы (несколько узелков) располагаются по ходу v. jugularis externa.*

Основную массу латеральных шейных узлов образуют глубокие узлы, значительная часть которых расположена в виде цепочки вдоль v. jugularis interna. Здесь различают латеральные яремные узлы (nodi lymphatici jugulares laterales), лежащие на всем протяжении вдоль латеральной поверхности этой вены до ее впадения в v. subclavia. Часть лимфатических узлов этой группы — передние яремные (nodi lymphatici jugulares anteriores) — располагаются вдоль передней поверхности v. jugularis interna.

Из глубоких шейных лимфатических узлов, лежащих вдоль v. jugularis interna, особенно важны в практическом отношении два узла:

1) яремно-двубрюшный лимфатический узел (nodus lymphaticus jugulodigastricus), лежащий на пересечении внутренней яремной вены с задним брюшком двубрюшной мышцы. Он поражается одним из первых при раке органов ротовой полости, а также чаще всего может являться источником аденофлегмон при воспалительных заболеваниях зева и носоглотки;

2) яремно-лопаточно-подъязычный узел (nodus lymphaticus juguloomoioideus), лежащий у места перекреста m. omoioideus

с *v. jugularis interna*. Этот узел особенно часто поражается при раке языка.

Среди глубоких латеральных шейных лимфатических узлов следует особо выделить также надключичные узлы (*nodi lymphatici supraclaviculares*), располагающиеся в виде цепи вдоль *a. transversa colli*. Крупный узел этой группы, ближайший к левому венозному углу (узел Труазье — Вирхова), нередко поражается одним из первых при раке желудка и нижнего отдела пищевода. В этих случаях он может быть прощупан между левой грудино-ключично-сосцевидной мышцей и ключицей.

К латеральным глубоким шейным узлам относится небольшая группа заглоточных лимфатических узлов (*nodi lymphatici retropharyngeales*), в количестве 3—5, располагающихся на задней стенке глотки.

Из отводящих коллекторных лимфатических сосудов глубоких шейных узлов формируется яремный лимфатический ствол (*truncus lymphaticus jugularis*), лежащий позади внутренней яремной вены (см. рис. 34). На левой половине шеи он в большинстве случаев впадает в грудной лимфатический проток (*ductus thoracicus*). Правый яремный ствол чаще всего впадает во внутреннюю яремную вену и реже наблюдается его слияние с подключичным лимфатическим стволом (*truncus lymphaticus subclavius*), отводящим лимфу от правой верхней конечности и правой половины грудной полости, с образованием правого лимфатического протока (*ductus lymphaticus dexter*). Последний встречается лишь в 18% случаев, имеет незначительную длину (3—7 мм) и заканчивается чаще в правом венозном углу.

## ХИРУРГИЧЕСКАЯ АНАТОМИЯ ОРГАНОВ ШЕИ

Все органы шеи располагаются в передней ее области. В надподъязычной области находится поднижнечелюстная слюнная железа. По средней линии шеи ниже подъязычной кости располагаются гортань и трахея (шейная часть), щитовидная железа и лежащие за ними глотка и пищевод (шейная часть). Поднижнечелюстная слюнная железа лежит у самой верхней границы шеи.

### Поднижнечелюстная слюнная железа

Поднижнечелюстная слюнная железа (*glandula submandibularis*) является парным органом и лежит в одноименном треугольнике, выполняя промежуток между передним и задним брюшками двубрюшной мышцы и нижней челюстью (см. рис. 17, 33). Различают два понятия, определяющие топографию железы, связанные с ее ложем и ее капсулой. Ложе железы составляют мышцы, формирующие дно поднижнечелюстного треугольника — *m. mylohyoideus* и *m. hyoglossus*, покрытые второй фасцией шеи, и нижняя челюсть.

Капсула железы образуется также второй фасцией шеи (*lamina superficialis fasciae colli propriae*), разделяющейся на два листка: поверхностный, покрывающий наружную поверхность железы и прикрепляющийся к нижнему краю нижней челюсти, и глубокий, покрывающий ее внутреннюю поверхность, и фиксирующийся выше, к *linea mylohyoidea mandibulae*. Таким образом, верхняя часть наружной поверхности железы прилежит непосредственно к надкостнице нижней челюсти в области поднижнечелюстной ямки (*fovea submandibularis*). Внизу на уровне подъязычной кости поверхностный и глубокий листки фасции соединяются, замыкая капсулу железы.

Капсула окружает железу свободно, не срастаясь с ней и не отдавая вглубь железы соединительно-тканых междольковых отрогов. Между подчелюстной железой и ее капсулой имеется слой рыхлой клетчатки.

Вокруг железы преимущественно по верхнему и заднему ее краю, а также в толще железы расположены лимфатические узлы. Наличие лимфатических узлов в толще железы обуславливает необходимость удаления при метастазах раковых опухолей, например, нижней губы, не только подчелюстных лимфатических узлов, но и самой слюнной железы.

Выводной проток железы (*ductus submandibularis*) начинается от внутренней поверхности железы и идет спереди и сверху, проникая в щель между *m. mylohyoideus* и *m. hyoglossus*, и далее — под слизистую оболочку дна полости рта. Ниже протока в эту же щель проникает *n. hypoglossus* в сопровождении *v. lingualis*, а выше протока — *a. lingualis*. Кровеносные сосуды языка и мышечная щель могут оказаться анатомическим путем, по которому гной при флегмонах дна полости рта спускается в область поднижнечелюстного треугольника.

Очень важными в практическом отношении являются также взаимоотношения железы с лицевыми сосудами. Лицевые артерия и вена как бы охватывают железу с двух сторон. Артерия проходит в ложе железы, примыкая к ее внутренней (глубокой) поверхности, а вена — к наружной: При этом лицевая вена располагается в толще поверхностного листка второй фасции шеи или под ним, в самом ложе поднижнечелюстной слюнной железы. Оба сосуда также могут стать анатомическим путем для перехода затека гноя с шеи на боковую поверхность лица.

Кровоснабжение железы осуществляется из ветвей лицевой артерии.

## Гортань

Гортань (*larynx*) располагается между верхним краем V и нижним краем VI шейных позвонков, т. е. занимает по протяжению два шейных позвонка. У маленьких детей гортань лежит значительно выше и достигает уровня III позвонка.

Спереди гортань прикрыта мышцами (*m. sternohyoideus*, *m. sternothyroideus*, *m. thyrohyoideus*), с боков ее располагаются боковые доли щитовидной железы. Позади гортани находится глотка, причем слизистая оболочка передней стенки глотки покрывает заднюю стенку гортани. Верхними отделами гортань достигает корня языка, а внизу переходит в трахею. При наличии пирамидального отростка щитовидной железы он лежит впереди гортани.

Скелет гортани образует девять хрящей (три парных и три непарных). Основанием скелета является перстневидный хрящ (*cartilago cricoidea*), кольцо которого спереди пальпируется на уровне VI шейного позвонка и который составляет нижнюю границу гортани. Выше перстневидного хряща переднюю стенку гортани образует щитовидный хрящ (*cartilago thyroidea*), прочно связанный с подъязычной костью щитоподъязычной мембраной (*membrana thyrohyoidea*), прикрытой одноименными мышцами. Между перстневидным и щитовидным хрящами натянута перстнещитовидная связка (*lig. cricothyroidum*, *s. conicum*), к боковым отделам которой прилежат одноименные мышцы (см. рис. 34). Срединный отдел связки, имеющий форму конуса, свободен от мышц, и здесь через связку может проводиться вскрытие гортани — коникотомия. При этом следует иметь в виду: разрез зияет только при поперечном рассечении связки, что важно для свободного доступа воздуха. Эта операция в экстренных случаях иногда может заменить трахеостомию, выполняемую при острой асфиксии, развивающейся в случае отека гортани.

Сзади к щитовидному хрящу примыкают черпаловидные хрящи (*cartilago arytenoidea*), верхушки которых образуют сзади вход в гортань. Мышцы гортани, подразделяющиеся на наружную и внутреннюю группы, влияют на взаимное расположение ее хрящей. Места прикрепления мышц на хрящах гортани определяют их название. На наружной поверхности гортани располагаются перстнещитовидная мышца (*m. cricothyroideus*), задняя и латеральная перстнечерпаловидные мышцы (*mm. cricoarytenoidei posterior et lateralis*), поперечная и косая черпаловидные мышцы (*mm. arytenoidei transversus et obliquus*). На внутренней поверхности гортани находятся щиточерпаловидная мышца (*m. thyroarytenoideus*), щитонадгортанная мышца (*m. thyroepiglotticus*) и черпалонадгортанная мышца (*m. aryepiglotticus*).

В полости гортани различают три отдела: верхний, или преддверие гортани (*vestibulum laryngis*), охватывающий пространство от надгортанника до складок преддверия (*plicae vestibulares*); средний — межсвязочный, или желудочек гортани (*ventriculus laryngis*), соответствующий положению связок преддверия и голосовых связок, и нижний — подсвязочный, или подголосовая полость (*cavitas infraglottica*).

Связки преддверия (*ligg. vestibularia*), идущие от щитовидного хряща к передним краям черпаловидных хрящей, ограничивают щель преддверия (*rima vestibuli*). Расположенные ниже их истинные голосовые связки (*ligg. vocalia*) больше выступают в полость гортани

и, прикрепляясь к черпаловидным хрящам, образуют голосовую щель (*rima glottidis*). По бокам преддверия гортани снару́жи от черпаловидно-надгортанных складок (*plicae aryepiglotticae*) располагается симметрично два углубления, называемые грушевидными карманами (*recessus piriformis*). Они имеют важное клиническое значение, так как в них попадают и задерживаются инородные тела, откуда их приходится извлекать.

**Кровоснабжение, иннервация и лимфоотток.** Кровоснабжение гортани осуществляется из верхней и нижней гортанных артерий (*aa. laryngeae superior et inferior*), которые являются ветвями верхней и нижней щитовидных артерий. Отток венозной крови происходит по одноименным венам во внутренние яремные и плечеголовые вены. Лимфоотток осуществляется в передние шейные поверхностные и глубокие предгортанные и предтрахеальные лимфатические узлы.

Гортань иннервируется ветвями блуждающего нерва — верхним гортанным (*n. laryngeus superior*) и возвратным гортанным (*n. laryngeus recurrens*), а также ветвями симпатического ствола. Верхний гортанный нерв (его внутренняя ветвь) вместе с верхними гортанными сосудами проникает через боковую часть щитоподъязычной мембраны в полость гортани, иннервируя ее слизистую оболочку выше голосовой щели. Возвратный гортанный нерв поднимается по задней стенке гортани и вступает в полость гортани вместе с нижними гортанными сосудами, через заднюю стенку органа позади перстнещитовидного сочленения. Он иннервирует все мышцы гортани, кроме перстнещитовидной, и слизистую оболочку ниже голосовой щели вплоть до второго — третьего колец трахеи.

### Трахея

Гортань переходит в трахею (*trachea*) на уровне нижнего края VI шейного позвонка, а начало трахеи скелетотопически соответствует уровню верхнего края VII шейного позвонка. Конец шейной части трахеи спереди соответствует уровню яремной вырезки грудины, сзади — уровню нижнего края II или верхнего края III грудного позвонка. Шейный отдел трахеи в верхних отделах лежит более поверхностно — на глубине 1—1,5 см, чем на уровне яремной вырезки грудины, где трахея залегает на глубине 4—5 см.

**Синтопия органа.** Спереди начальный отдел трахеи (2,3 и 4 кольца трахеи) прикрыты перешейком щитовидной железы, а с боков — ее долями (см. рис. 34). Висцеральный листок внутренней (четвертой) фасции переходит с щитовидной железы на трахею, фиксируя перешеек к кольцам трахеи и образуя по верхнему краю перешейка связку, простирающуюся до перстнещитовидного хряща (*lig. cricothyroideum*). Эта связка имеет важное практическое значение, так как только после ее рассечения возможно сдвинуть перешеек вниз, чтобы обнажить кольца трахеи для производства

верхней трахеостомии. Ниже перешейка железы впереди трахен находится клетчаточное пространство — *spatium pretracheale*, в котором расположены непарное венозное щитовидное сплетение (*plexus venosus thyroideus impar*), а в 6—8 % случаев а. *thyroidea ima* и предтрахеальные лимфатические узлы. Кпереди от клетчаточного пространства впереди трахеи лежат мышцы и надгрудный межпозвоночный промежуток (*spatium interaponeuroticum suprasternale*).

К задней перепончатой стенке трахеи вплотную прилежит пищевод, несколько выступающий в нижних отделах шеи влево и образующий здесь с трахеей, сбоку от нее желобок (*sulcus tracheoesophageus*). В этой борозде, прилегая к передней поверхности пищевода, проходит левый возвратный гортанный нерв. Правый возвратный гортанный нерв проходит позади трахен, по боковой поверхности пищевода.

С боков от трахен в ее верхнем отделе лежат боковые доли щитовидной железы, а в нижнем отделе у вырезки грудины к трахее примыкают общие сонные артерии. Далее кверху правая и левая общие сонные артерии уклоняются кнаружи от трахен, причем левая отходит несколько дальше, чем правая. Промежуток между трахеей и сосудами заполнен рыхлой клетчаткой, содержащей лимфатические узелки.

Шейный отдел трахен состоит из 6—8 хрящевых колец, хотя число их непостоянно и зависит от положения головы. При резком разгибании головы и шеи трахея смещается кверху, подтягивается к поверхности кожи и количество хрящей и длина ее увеличиваются. На задней стенке трахен ее хрящевые кольца замещены перепончатой пластинкой из плотной соединительной ткани. Вследствие этого задняя стенка трахеи представляется уплощенной.

Кровоснабжение, иннервация и лимфоотток. Кровоснабжение шейной части трахен осуществляется из нижних щитовидных артерий, а иннервация — возвратными гортанными нервами. Лимфа оттекает в паратрахеальные лимфатические узлы.

## Глотка

Глотка (*pharynx*) имеет протяжение от основания черепа до VI шейного позвонка, на уровне которого она переходит в пищевод. Различают три отдела глотки: верхний — носовая часть или носоглотка (*pars nasalis*), расположенный выше мягкого неба позади хоан до уровня твердого неба; средний — ротовая часть или ротоглотка (*pars oralis*), соответствующий зеву и доходящий до уровня тела подъязычной кости, и нижний — гортанная часть или гортаноглотка (*pars laryngea*), расположенный позади гортани и отделенный от ее полости надгортанником, прикрывающим вход в гортань в момент продвижения пищевых масс через глотку. Строго к области шеи относится только нижний отдел глотки (гортаноглотка).

**Синтопия органа.** В окружности первых двух отделов глотки расположено окологлоточное клетчаточное пространство (*spatium parapharyngeum*), заполненное жировой тканью, в котором в непосредственной близости от глотки проходят важные сосуды и нервы (*a. carotis interna*, *n. glossopharyngeus*, *n. vagus*, *n. accessorius*, *n. hypoglossus*). Подробно его топография описана в разделе, посвященном клетчаточным пространствам головы. Позади глотки, между висцеральным листком внутришейной (четвертой) фасции шеи, покрывающей глотку, и предпозвоночной (пятой) фасцией расположено заглотоочное пространство (*spatium retropharyngeum*), выполненное рыхлой клетчаткой, в котором находятся заглотоочные лимфатические узлы (*nodii lymphatici retropharyngeales*), расположенные внутри от *a. carotis interna*. При воспалительных заболеваниях миндалин, среднего уха в клетчатке заглотоочного пространства могут развиваться абсцессы и флегмоны.

Позади гортанной части глотки располагаются длинные мышцы шеи и тела позвонков, покрытые предпозвоночной фасцией, спереди — гортань, с боков — верхние полюсы щитовидной железы и общие сонные артерии.

В гортанной части глотки, на месте перехода передней ее стенки в боковую, на слизистой оболочке с двух сторон имеется вертикальное углубление — грушевидный карман (*recessus piriformis*), располагающийся по бокам входа в гортань. В этом углублении нередко задерживаются инородные тела. На выстилающей его слизистой оболочке имеется косо идущая складка слизистой — складка гортанного нерва (*plica nervi laryngei*), которую образует *ramus internus n. laryngei superioris* на своем пути к слизистой оболочке гортани.

**Кровоснабжение, иннервация и лимфоотток.** Кровоснабжение глотки осуществляется из системы наружной сонной артерии и прежде всего *a. pharyngea ascendens*, отходящей в сонном треугольнике. Кроме того, участвуют в кровоснабжении глотки *aa. palatinae ascendens et descendens*, а также *aa. thyroideae superior et inferior*. Вены глотки образуют сплетение в подслизистом слое, из которого кровь оттекает в *v. jugularis interna*. Иннервация глотки осуществляется от глоточного сплетения (*plexus pharyngeus*), образованного чувствительными и двигательными ветвями *n. vagus*, *n. glossopharyngeus* и шейного отдела *truncus sympathicus* и расположенного преимущественно на задней и боковых стенках глотки. Лимфа от глотки оттекает, главным образом, в глубокие латеральные шейные лимфатические узлы (по ходу *v. jugularis interna*).

## Пищевод

Шейная часть пищевода (*esophagus*) начинается на уровне перстневидного хряща гортани, что соответствует нижнему краю VI шейного позвонка. Переход шейной части пищевода в грудной

отдел происходит на уровне III грудного позвонка (верхний край яремной вырезки грудины). Длина шейной части пищевода 4,5—5 см.

Синтопия органа. В начальном отделе пищевод располагается по средней линии позади перстневидного хряща, с которым он довольно тесно связан, а затем — позади трахеи, полностью его покрывающей. Ниже пищевод смещается влево от срединной линии, выходит из-под левого края трахеи и образует с ней желобок — *sulcus tracheoesophageus*, в котором находятся левый возвратный гортанный нерв (*n. laryngeus recurrens*) и лимфатические узелки. Справа одноименный нерв лежит позади трахеи, примыкая к боковой поверхности пищевода.

Сзади шейная часть пищевода прилегает к позвоночнику с расположенными на нем длинными мышцами головы и шеи, покрытыми предпозвоночной фасцией. Здесь в толще последней залегают правый и левый симпатические стволы. Левый симпатический ствол прилежит ближе к пищеводу, чем правый, что объясняется отклонением пищевода в левую сторону. По этой же причине оперативный доступ к шейной части пищевода всегда осуществляется слева.

К начальному отделу пищевода с боков прилегают нижние полюсы боковых долей щитовидной железы, причем левая боковая доля железы может достигать даже задней поверхности пищевода. По сторонам от пищевода проходит общая сонная артерия, которая справа отстоит на большем протяжении от его стенки, чем слева. На расстоянии 1,5—2,0 см книзу от перстневидного хряща боковую стенку пищевода перескачет в поперечном направлении *a. thyroidea inferior*, направляющаяся к задней поверхности нижнего полюса щитовидной железы (см. рис. 35).

Кровоснабжение, иннервация и лимфоотток. Кровоснабжение шейной части пищевода осуществляется ветвями нижних щитовидных артерий, а иннервация — ветвями обонх возвратных гортанных нервов и симпатического ствола. Лимфа оттекает в паратрахеальные лимфатические узлы и глубокие латеральные шейные лимфатические узлы, лежащие по ходу *v. jugularis interna*.

### Щитовидная железа

Щитовидная железа (*glandula thyroidea*) имеет форму бабочки и состоит из двух боковых долей (*lobus dexter et sinister*) и перешейка (*isthmus gl. thyroideae*) (рис. 38). Приблизительно в 1/3 случаев имеется пирамидальная доля (*lobus pyramidalis*), отходящая сверху от перешейка или от одной доли железы, а иногда и добавочные доли (*gl. thyroideae accessoriae*).

Перешеек щитовидной железы может отсутствовать. Топография перешейка подвержена колебаниям. Обычно он лежит спереди от трахеи на уровне от первого до третьего или от второго до четвертого



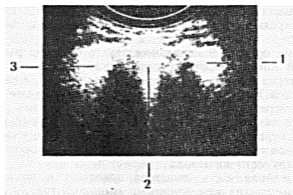


Рис. 38. Ультразвуковое исследование щитовидной железы: 1 — левая доля щитовидной железы; 2 — перешеек щитовидной железы; 3 — правая доля щитовидной железы

се хрящей, но нередко покрывает и часть перстневидного хряща (см. рис. 34).

Синтопия органа. Боковые доли железы заднештутренними поверхностями прилегают к гортани (щитовидному хрящу), трахее, глотке и к пищеводу, в связи с чем при увеличении боковых долей может происходить нарушение функции этих органов (дисфагия, асфиксия). Боковые доли железы частично прикрывают медиальную полуокружность общих сонных артерий (на протяжении их средней трети) (см. рис. 34). Здесь же к задней поверхности железы ближе к срединной линии прилегает п. laryngeus gessigens, что может привести к дисфункции голосовых связок и нарушению речи (дисфония, афония) при сдавлении нерва железой или при переходе воспалительного процесса с железы на нерв. Вылущение опухоли щитовидной железы на этом участке требует особой осторожности, так как нередким тяжелым осложнением во время операции является повреждение возвратных гортанных нервов с развитием у больного афонии.

Спереди щитовидную железу прикрывают mm. sternohyoidei и mm. sternothyroidei, а ее верхние полюса — mm. omohyoidei.

Фасциальные влагалища и связки органа. Щитовидная железа покрыта двумя соединительно-тканными оболочками, образованными за счет внутришейной (четвертой) фасции. *Внутренняя фасциальная оболочка*, или фиброзная капсула, отдает в толщу щитовидной железы междольевые перегородки, разделяющие паренхиму железы на отдельные дольки. *Наружная фасциальная оболочка*, или фасциальное влагалище, образована висцеральным листком четвертой фасции шеи. Обе оболочки железы очень рыхло между собой связаны. В щелевидном пространстве между ними имеется рыхлая клетчатка, в которой лежат артерии, вены, нервы, а также парашитовидные железы.

От наружной фасциальной оболочки отходят местами плотные волокна, носящие характер связок, переходящих с железы на соседние органы. Срединная связка, перстнещитовидная (*lig. cricothyroideum*), натянута в поперечном направлении между перешейком железы и перстневидным хрящем и первыми кольцами трахеи. О ее практическом значении при операции трахеостомии уже говорилось при описании трахеи. Боковые связки идут от верхних полюсов боковых долей железы к щитовидному и перстневидному хрящам гортани.

**Кровоснабжение, иннервация и лимфоотток.** Щитовидная железа снабжается кровью двумя верхними щитовидными артериями (*aa. thyroideae superiores dextra et sinistra*), ветвями наружных сонных артерий, и двумя нижними щитовидными (*aa. thyroideae inferiores dextra et sinistra*), отходящими из подключичной артерии (см. рис. 33, 35). Верхняя щитовидная артерия у верхнего полюса боковой доли железы делится на ветви, которые кровоснабжают верхний край перешейка, наружную, переднюю и заднюю поверхности верхнего полюса боковой доли.

Нижняя щитовидная артерия подходит к нижней трети задней поверхности боковой доли железы, к нижнему полюсу и кровоснабжает в основном задние отделы органа. Практически весьма важными являются взаимоотношения ее ветвей у задней поверхности нижнего края боковой доли железы с *возвратным гортанным нервом* (*n. laryngeus recurrens*), который пересекает в поперечном направлении ветви нижней щитовидной артерии, находясь впереди (в 27 % случаев), позади (36 %) или между (37 %) ветвями артерии. Иногда ветви *a. thyroidea inferior* охватывают нерв в виде сосудистой петли. Эти взаимоотношения надо иметь в виду при операциях на щитовидной железе в момент удаления ее боковых долей. Так как место перекреста нижней щитовидной артерии и возвратного гортанного нерва находится несколько в стороне от нижнего полюса щитовидной железы (1—1,5 см), перевязку ветвей *a. thyroidea inferior* рекомендуется проводить интракапсулярно вплотную к паренхиме железы. Нижняя щитовидная артерия отдает ветви ко всем органам шеи (*tt. pharyngei, esophagei, tracheales*), в том числе нижнюю гортанную артерию к задней стенке гортани. Эти ветви образуют обильные анастомозы в стенках органов, а также в толще щитовидной железы с ветвями других артерий шеи и ветвями противоположных верхней и нижней щитовидных артерий.

В 10—12 % случаев в кровоснабжении щитовидной железы участвует низшая щитовидная артерия (*a. thyroidea ima*), отходящая от плечеголового ствола (*truncus brachiocephalicus*), или от дуги аорты, или левой подключичной артерии. В клетчатке предтрахеального пространства она поднимается к нижнему краю перешейка щитовидной железы. При нижней трахеостомии эта артерия может быть повреждена, если о возможной встрече с ней забыть и вовремя не отвести ее в сторону.

Вены щитовидной железы образуют хорошо развитые венозные

сплетения, от которых кровь отводится по верхним и нижним щитовидным венам (vv. thyroideae superiores et inferiores). Верхние щитовидные вены формируются под наружной фасциальной оболочкой железы, идут вместе с верхними щитовидными артериями и впадают в лицевую вену или непосредственно во внутреннюю яремную вену. Нижние щитовидные вены также формируются под наружной фасциальной оболочкой железы из венозного сплетения на передней поверхности железы и из непарного венозного сплетения (plexus thyroideus impar), расположенного у нижнего края перешейки щитовидной железы и впереди трахеи и впадают соответственно в правую и левую плечеголовые вены. Их ход не совпадает с нижними щитовидными артериями. Нижние щитовидные вены (vv. thyroideae imae) впадают в левую плечеголовную вену или нередко отсутствуют. Все вены щитовидной железы, как и артерии, широко анастомозируют друг с другом, поэтому при операциях на щитовидной железе вопросу гемостаза всегда уделяется очень большое внимание.

Щитовидная железа иннервируется ветвями симпатического ствола, верхнего и возвратного гортанных нервов и периартериальных нервных сплетений артерий щитовидной железы.

*Лимфа* от щитовидной железы оттекает в предтрахеальные и паратрахеальные лимфатические узлы, а затем в глубокие латеральные лимфатические узлы шеи.

### Парашитовидные железы

Парашитовидные железы (glandulae parathyroideae) располагаются на заднемедиальной поверхности боковых долей щитовидной железы в рыхлой клетчатке между ее фиброзной капсулой и наружным фасциальным влагалищем, а иногда в толще ее фасции. Каждая железа представляет собой удлиненное или округлое образование размером с небольшую горошину (см. рис. 35). Количество их варьирует от 1 до 8, но чаще встречается четыре железы: две верхние (верхняя пара) и две нижние (нижняя пара).

Верхние железы лежат на уровне нижнего края перстневидного хряща или на границе верхней и средней третей высоты боковой доли щитовидной железы. Нижние железы располагаются у нижних полюсов боковых долей щитовидной железы (на 1,5—2 см выше нижнего полюса) в участке, где нижняя щитовидная артерия отдает первые ветви железе. Положение парашитовидных желез может варьировать, но всегда верхняя пара желез находится выше, а нижняя — ниже места вступления нижней щитовидной артерии на заднюю поверхность боковой доли щитовидной железы. Для того чтобы сохранить эти железы при удалении щитовидной железы, рекомендуют производить субкапсулярную резекцию щитовидной железы, при которой парашитовидные железы остаются неповрежденными на поверхности капсулы вместе с частью паренхимы железы, сохраняющейся в желобке между трахеей и пищеводом.

**КЛИНИЧЕСКАЯ АНАТОМИЯ КЛЕТЧАТОЧНЫХ ПРОСТРАНСТВ  
И КЛЕТЧАТОЧНЫХ ЩЕЛЕЙ ШЕИ И АНАТОМИЧЕСКИЕ ПУТИ  
РАСПРОСТРАНЕНИЯ ГНОЙНЫХ ЗАТЕКОВ**

На шее следует различать шесть основных клетчаточных пространств и несколько клетчаточных щелей. Они отграничены от соседних анатомических образований и друг от друга шейными фасциями, но благодаря клетчатке по ходу сосудов и нервов и прорыву гноя в слабых участках могут сообщаться с соседними областями (табл. 6).

1. Надгрудинное межпоясничное клетчаточное пространство (*spatium interaponeuroticum suprasternale*) в виде узкой щели высотой 2—3 см, расположенное над яремной вырезкой грудины и ключицей, образовано второй и третьей фасциями (по Шевкуненко) и содержит большое количество клетчатки, а также яремную венозную дугу (*arcus venosus juguli*) (рис. 39, с. 144, вклейка). Флегмоны надгрудинного пространства встречаются редко. Причинами их могут быть, например, остеомиелит рукоятки грудины или гнойный миозит грудино-ключично-сосцевидной области.

Это пространство через имеющиеся по бокам отверстия сообщается с парным слепым мешком, лежащим позади нижнего отдела *m. sternocleidomastoideus* (*saccus caecus retrosternocleidomastoideus*). В слепом мешке находятся конечный отдел передней яремной вены, лимфатические сосуды и иногда лимфатические узелки. Разрушив третью и висцеральный листок четвертой фасции (по Шевкуненко), гной из надгрудинного клетчаточного пространства может проникнуть в предтрахеальную клетчаточную щель.

2. Предвисцеральное клетчаточное пространство (*spatium previscerale*) образуется между париетальным и висцеральным листками четвертой фасции (*fascia endocervicalis*). Нижняя часть его, соответствующая трахее, носит название предтрахеальной клетчаточной щели (*spatium pretracheale*) (см. рис. 39). В нем находятся, кроме клетчатки, непарное щитовидное венозное сплетение (*plexus venosus thyroideus impar*) и в 5—10 % случаев проходит *a. thyroidea ima*. Флегмоны предвисцерального клетчаточного пространства наблюдаются как следствие ранения или повреждения гортани и трахеи (например, переломы хрящей), а также воспалительных процессов в щитовидной железе.

Внизу на уровне рукоятки грудины предтрахеальная клетчаточная щель отделена от переднего средостения непрочной перегородкой, образующейся переходом париетального листка четвертой фасции с задней поверхности грудины на висцеральный листок трахеи. При гнойных процессах эта перегородка, однако, не может служить серьезным препятствием для распространения гноя в переднее средостение.

3. Позадивисцеральное клетчаточное пространство (*spatium retroviscerale*) находится между висцеральным листком *fascia*

Таблица 6

Пути распространения гнойных затеков на шее

Место локализации гнойника	Направление затека	Анатомический путь	Зона распространения
Поднижнечелюстной треугольник шеи	Вверх и вглубь	По ходу а. <i>lingualis</i> и клетчаточной щели между м. <i>sternohyoideus</i> и м. <i>hyoglossus</i>	Дно полости рта
	Вверх	По ходу а. <i>et v. faciales</i>	Боковая область лица
	Кнаружи	По лимфатическим сосудам и глубокие латеральные шейные лимфатические узлы	Клетчаточное пространство сосудисто-нервного пучка
Превисцеральное клетчаточное пространство	Вниз	По ходу а. <i>et v. faciales</i>	Сонный треугольник
	Вниз	Через фасциальную перегородку между рукояткой грудины и трахеей	Переднее средостение
Позадивисцеральное клетчаточное пространство	Вниз	По клетчатке	Заднее средостение
Клетчаточное пространство сосудисто-нервного пучка	Вверх	По ходу а. <i>carotis externa</i>	Околоушная слюнная железа, глубокая область лица, окологлоточное пространство
	Вверх	По ходу а. <i>carotis interna</i> , п. <i>vagus</i>	На основании черепа
	Вниз	По ходу сосудисто-нервного пучка	Переднее средостение
Предпозвоночное клетчаточное пространство	Вниз	По клетчатке	Позадиплевральная клетчатка
	Кнаружи	По ходу а. <i>subclavia</i> и <i>plexus brachialis</i>	Боковая область шеи
Клетчаточное пространство боковой области шеи	Назад	По ходу а. <i>suprascapularis</i>	Надостная ямка в лопаточной области
	Кнаружи	По ходу <i>plexus brachialis</i>	Подмышечная область
	Кнутри	Через <i>spatium interscalenum</i>	Лестнично-позвоночный треугольник шеи
Надгрудное межвенозотрихическое клетчаточное пространство	Назад	Через висцеральный листок <i>fascia endocervicalis</i>	<i>Spatium pretracheale</i>

endocervicalis, окружающим глотку и пищевод, и предпозвоночной фасцией. Оно сообщается свободно с задним средостением и распространяется от основания черепа до диафрагмы. Флегмоны позадивисцерального пространства развиваются чаще как осложнения при инородных телах и ранениях пищевода. Следует помнить, что гной, скапливающийся в *spatium pre- и retroviscerale*, может перфорировать трахею, глотку, пищевод.

4. Клетчаточное пространство сосудисто-нервного пучка (*spatium vasonevrogum*) представляет собой мощный фасциальный футляр с большим количеством рыхлой соединительной ткани, окутывающий главный сосудисто-нервный пучок шеи. Этот фасциальный футляр содержит клетчатку и лимфатические узлы и доходит сверху до основания черепа, а внизу переходит в переднее средостение. Флегмоны клетчаточного пространства сосудисто-нервного пучка обычно наблюдаются при переходе инфекции с соседних отделов шеи, чаще по лимфатическим сосудам. Гной при этой флегмоне распространяется вверх и вниз по ходу сосудов и нервов главного сосудисто-нервного пучка шеи. Тяжелым осложнением при этих флегмонах является расплавление стенки сосудов (общей сонной артерии, внутренней яремной вены) с последующим кровотечением.

5. Предпозвоночное клетчаточное пространство (*spatium prevertebrale*) — глубокое остеофиброзное пространство, расположенное между шейными позвонками и предпозвоночной фасцией (см. рис. 39). В нем лежат длинные мышцы шеи и ствол симпатического нерва. Абсцессы, развивающиеся под предпозвоночной фасцией, являются обычно следствием туберкулезного поражения шейных позвонков (натечные абсцессы). Разрушив листки предпозвоночной фасции, гной может проникнуть в боковую область шеи и далее по ходу подключичной артерии и плечевого сплетения достигнуть подмышечной впадины.

6. Клетчаточное пространство боковой области шеи (*spatium colli laterale*) заключено между поверхностным листком собственной фасции и предпозвоночной фасцией, т. е. между второй и пятой фасциями по Шевкуненко (четвертой фасции в боковой области шеи уже нет, а третья существует лишь в пределах нижнего лопаточно-ключичного треугольника). Спереди это пространство ограничено фасциальным влагалищем главного сосудисто-нервного пучка шеи, а сзади — краем трапециевидной мышцы. От подмышечной ямки оно отделено многочисленными перемычками, связывающими в области ключицы вторую шейную фасцию с пятой. Помимо жировой клетчатки, в боковом шейном пространстве находятся кровеносные и лимфатические сосуды, нервы, лимфатические узлы. По ходу сосудов и нервов это пространство сообщается с лопаточной и подмышечной областями и с глубокими отделами передней области шеи.

Вышперечисленные клетчаточные пространства являются типичными местами образования абсцессов и флегмон шеи. Весьма частую форму флегмон шеи представляют аденофлегмоны, т. е.

более или менее ограниченные гнойники, исходящие из лимфатических узлов. В большинстве случаев аденофлегмоны локализуются в области поднижнечелюстного треугольника, под верхней третью *m. sternocleidomastoideus*, а также в подподбородочном треугольнике (рис. 40, с. 144, вклейка). Поднижнечелюстные флегмоны развиваются обычно вследствие перехода инфекции из кариозных зубов и пораженной надкостницы челюстей в поднижнечелюстные лимфатические узлы. В подподбородочные лимфатические узлы инфекция переходит с нижней губы или подбородка. Обе эти группы узлов вовлекаются в гнойный процесс также при флегмоне дна ротовой полости, когда гной переходит из подъязычной области в поднижнечелюстную область через щель между *m. hyoglossus* и *m. thylohyoideus*. При поднижнечелюстных флегмонах инфекция может распространяться по лимфатическим сосудам в глубокие латеральные шейные лимфатические узлы, расположенные по ходу внутренней яремной вены, и приводить к развитию флегмон клетчаточного пространства сосудисто-нервного пучка, распространяющихся вверх и вниз по его ходу.

Аденофлегмоны могут образовываться и в надключичной области, где клетчатка локализуется между головками грудино-ключично-сосцевидной мышцы и в лопаточно-ключичном треугольнике (см. рис. 40).

## ЗАДНЯЯ ОБЛАСТЬ ШЕИ

В задней области шеи (*regio cervicalis posterior*) расположены, главным образом, начинающиеся от шейного отдела позвоночника хорошо развитые мышцы с их сосудами и нервами. Эту область некоторые клиницисты называют также воротниковой областью, так как зона воротника является типичным местом для разного рода втираний, массажа и физиотерапевтических процедур при невралгии, миозитах и остеохондрозе шейного отдела позвоночника.

### ТОПОГРАФИЧЕСКАЯ АНАТОМИЯ МЫШЦ

Мышцы задней области шеи лежат тремя слоями (рис. 41).

Первый поверхностный слой образуется *трапецевидной мышцей* (*m. trapezius*), которая, начинаясь от *linea nuchae superior*, *protuberantia occipitalis externa* и остистых отростков последнего шейного и всех грудных позвонков, расширяется книзу и прикрепляется к ключице и лопатке (акромionsу и ости лопатки). Она имеет очертание треугольника, основание которого совпадает с линией остистых отростков позвонков, а вершина лежит на акромиионе.

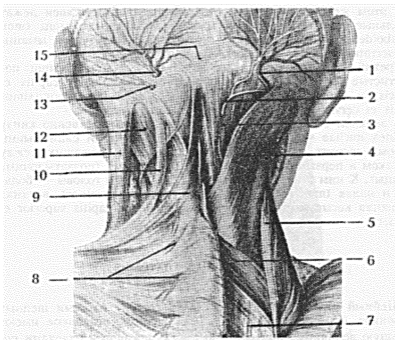


Рис. 41. Задняя область шеи:

1 — а. occipitalis; 2, 3, 14 — п. occipitalis major; 4, 12 — м. splenius capitis; 5 — м. sternocleidomastoideus; 6 — добавочный мышечный пучок, идущий между м. splenius capitis и м. trapezius; 7 — trapezius; 8 — гг. dorsales nn. cervicales; 9 — м. rhomboideus major; 10 — м. rhomboideus minor; 11 — м. levator scapulae; 13 — м. semispinalis capitis; 15 — protuberantia occipitalis externa

Второй слой мышц образуют *ременная мышца головы и шеи* (mm. splenius capitis et cervicis), лежащая медиально под трапециевидной мышцей и начинающаяся от lig. nuchae на уровне III—VI шейных позвонков и от остистых отростков VII шейного и шести верхних грудных позвонков. Поднимаясь вверх и латерально, она разделяется на две части, из которых верхняя (m. splenius capitis) прикрепляется к processus mastoideus и частично к linea nuchae superior, а нижняя (m. splenius cervicis) — к поперечным отросткам двух верхних шейных позвонков. М. splenius capitis соединена с задним краем m. sternocleidomastoideus на протяжении ее верхней трети.

*Мышца, поднимающая лопатку* (m. levator scapulae), находится снаружи от ременной мышцы и покрыта m. trapezius и m. sternocleidomastoideus. Располагаясь кзади от mm. scaleni, она вместе с ними составляет как бы "дно" передней области шеи. Начинается мышца от поперечных отростков четырех верхних шейных позвонков и прикрепляется к лопатке (angulus superior, margo medialis scapulae).



В этом же слое в нижнем отделе задней области шеи лежат начальные отделы большой и малой ромбовидных мышц (*mm. rhomboideus major et minor*) и верхней задней зубчатой мышцы (*m. serratus posterior superior*).

Третий слой мышц составлен из длинных спинных мышц: полуостистые мышцы головы и шеи (*mm. semispinales capitis et cervicis*) и длинейшие мышцы головы и шеи (*mm. longissimus capitis et cervicis*), лежащие снаружн от предыдущих.

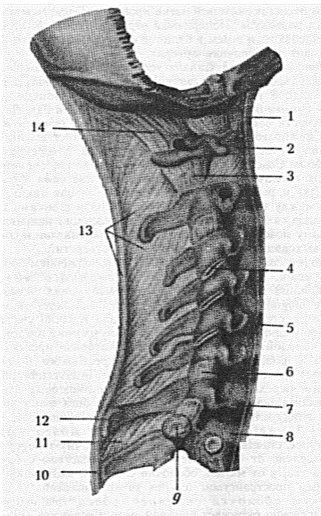
В верхнем отделе задней области шеи, непосредственно книзу от *linea nuchae superior*, различают еще четвертый слой мышц, который состоит из нескольких мелких мышц, лежащих между затылком и первыми двумя шейными позвонками (подзатылочные мышцы). К ним относятся задние прямые мышцы головы — большая и малая (*mm. recti capitis posterior major et minor*), верхняя и нижняя косые мышцы головы (*mm. obliquus capitis superior et inferior*).

#### ТОПОГРАФИЧЕСКАЯ АНАТОМИЯ ШЕЙНОГО ОТДЕЛА ПОЗВОНОЧНИКА

Шейный отдел позвоночного столба состоит из семи шейных позвонков (С<sub>1</sub>—С<sub>VII</sub>) (рис. 42). Тела шейных позвонков имеют меньшую величину по сравнению с нижележащими отделами позвоночного столба. Каждый поперечный отросток шейного позвонка имеет отверстие (*foramen processus transversus*), совокупность которых в шее образует канал на протяжении I—VI шейных позвонков, в котором проходит позвоночная артерия (*a. vertebralis*). На концах поперечных отростков имеются два бугорка — передний и задний. Передний бугорок VI шейного позвонка сильно развит и носит название сонного бугорка (*tuberculum caroticum*). Он является хорошим анатомическим ориентиром для сосудов шеи, к нему может быть прижата сонная артерия для остановки кровотечения. Остистые отростки маленькие и на концах раздвоены, за исключением VI и VII позвонков. Первый, второй и седьмой шейные позвонки имеют атипичное строение.

Первый шейный позвонок, или атлант (*atlas*), не имеет тела и остистого отростка. Он представляет собой костное кольцо, состоящее из передней (*arcus anterior*) и задней (*arcus posterior*) дуг, соединенных между собой боковыми массами (*massae laterales*). Каждая из них имеет верхнюю и нижнюю суставные ямки (*foveae articulares superior et inferior*) для сочленения с мыщелком затылочной кости, с образованием атлантозатылочного сустава (*articulatio atlantooccipitalis*), и со вторым шейным позвонком, с формированием атлантоосевого сустава (*articulatio atlantoaxialis*).

Второй шейный, или осевой позвонок (*axis*), резко отличается от всех других позвонков наличием зубовидного отростка или



**Рис. 42. Шейный отдел позвоночника:**

*1 — membrana atlanto-occipitalis anterior; 2 — atlas; 3 — capsula articulationis atlantoaxialis lateralis; 4, 6 — articulatio intervertebralis; 5 — lig. longitudinale anterius; 7 — vertebra prominens; 8 — discus intervertebralis; 9 — fovea costalis processus transversus; 10 — lig. supraspinale; 11 — lig. interspinale; 12 — processus spinosus vertebrae prominens (Cvii); 13 — lig. nuchae; 14 — membrana atlanto-occipitalis posterior*

зуба (dens), который фактически является телом атланта, приращенным ко второму шейному позвонку.

Седьмой шейный позвонок, или выступающий позвонок (vertebra prominens), называется так потому, что имеет очень длинный

остистый отросток, который легко прощупывается, чем пользуются для счета позвонков. Поперечный отросток большой, но отверстие в нем маленькое, и в нем в отличие от остальных шести позвонков не проходит позвоночная артерия.

Позвоночный канал (*canalis vertebralis*) образован спереди задней поверхностью тел позвонков и межпозвоночных дисков, покрытых задней продольной связкой (*lig. longitudinale posterius*), сзади — дугами позвонков и весьма эластичными *ligg. flava*. Сбоку канал отчасти закрывается дугами позвонков, отчасти же открывается в межпозвоночные отверстия (*foramina intervertebralia*). Форма шейного отдела позвоночного канала на поперечном разрезе треугольная. Содержимое позвоночного канала составляют спинной мозг с его оболочками, а также венозные сплетения (*plexus venosi vertebrales*) и рыхлая жировая и соединительная ткань, расположенные между твердой мозговой оболочкой и стенками позвоночного канала, в которой проходят ветви сосудов, направляющихся к спинному мозгу, и кроме того, спинальные ганглии и спинальные нервы, выходящие из межпозвоночных отверстий.

Оболочки спинного мозга являются продолжением оболочек головного мозга. *Твердая оболочка спинного мозга* (*dura mater spinalis*) по выходе в позвоночный канал через *foramen occipitale magnum* делится на два листка, из которых наружный прилегает к стенкам позвоночного канала и тесно связан с надкостницей и связочным аппаратом его. Внутренний листок образует мешок твердой мозговой оболочки, который простирается от *foramen occipitale magnum* до II—III крестцового позвонка. По бокам этот мешок соединен с краями *for. intervertebralia*, причем *dura mater* переходит на выходящие спинномозговые нервы в качестве влагалища. Между двумя листками *dura mater spinalis* находится эпидуральное пространство (*cavitas epiduralis*).

*Паутинная оболочка спинного мозга* (*arachnoidea spinalis*) представляет собой нежную прозрачную перепонку, которая отделена от *dura mater spinalis* посредством субдурального пространства, а от мягкой оболочки спинного мозга широким подпаутинным пространством (*cavitas subarachnoidealis*).

*Мягкая оболочка спинного мозга* (*pia mater spinalis*) непосредственно окружает спинной мозг и содержит сосуды, вступающие в него с поверхности. Она тесно соединена с наружной поверхностью спинного мозга и связана с *arachnoidea spinalis* многочисленными соединительно-тканными пучками, пронизывающими подпаутинное пространство (*cavitas subarachnoidealis*), сообщающееся с одноименным пространством головного мозга и содержащее спинномозговую жидкость (*liquor cerebrospinalis*).

Передние и задние корешки спинномозговых нервов (*radix anterior et posterior*) проходят через подпаутинное пространство и, направляясь к межпозвоночным отверстиям, соединяются, образуя спинномозговые нервы. Только первые 3—4 спинномозговых нерва образуются из горизонтально идущих корешков. Корешки следующих нервов направляются вкось, причем угол, образующий

ними со спинным мозгом, тем острее, чем дальше книзу расположено место выхода данного корешка из спинного мозга.

Важное практическое значение имеет определение мест выхода из спинного мозга корешков спинномозговых нервов по отношению к легко прощупываемым остистым отросткам позвонков. Можно использовать прием, основанный на указанной выше особенности направления спинальных корешков: в области шейной части позвоночного столба к номеру прощупываемого остистого отростка прибавляется единица. Так, например, под остистым отростком V шейного позвонка выходит VI шейный нерв. В верхней части грудного отдела позвоночного столба прибавляется число 3, а между остистыми отростками XI и XII грудных позвонков выходят последние три поясничных корешка.

#### ХИРУРГИЧЕСКАЯ, ОРИЕНТИРНАЯ И ПРОЕКЦИОННАЯ АНАТОМИЯ КРОВЕНОСНЫХ СОСУДОВ И НЕРВОВ

В задней области шеи проходят довольно крупные вены наружной сонной и подключичной артерий.

*Затылочная артерия* (a. occipitalis) отходит от наружной сонной артерии в передней области шеи и направляется кзади под задним брюшком m. digastricus. Пройдя в sulcus a. occipitalis, расположенную на медиальной поверхности сосцевидного отростка, она прорывает начальные отделы mm. splenii capitis et cervicis и выходит на заднюю поверхность шеи в промежутке между m. trapezius и m. sternocleidomastoideus (см. рис. 41). Артерию можно найти у латерального края m. trapezius или на поперечный палец кзади от сосцевидного отростка, который является для нее ориентиром. Здесь она покрывается m. sternocleidomastoideus и m. splenius.

*Поперечная артерия шеи* (a. transversa colli) начинается в боковой области шеи от третьего отдела подключичной артерии, проходит между пучками плечевого сплетения, пересекает m. scalenus medius и направляется кнаружи и вверх под m. levator scapulae, располагаясь между последней и m. splenius cervicis.

*Позвоночная артерия* (a. vertebralis) отходит от подключичной артерии в первом ее отделе в пределах trigonum scaleno-vertebrale и через foramen processus transversus VI шейного позвонка вступает в канал, образованный отверстиями поперечных отростков. По выходе из foramen processus transversus II позвонка артерия отклоняется кнутри и, пройдя аналогичное отверстие атланта, ложится в поперечном направлении в борозде позвоночной артерии (sulcus a. vertebralis) над задней дугой (arcus posterior) атланта. Далее артерия прорывает заднюю атлантозатылочную мембрану (membrana atlantooccipitalis posterior), проходит в позвоночный канал и уходит через большое затылочное отверстие в полость черепа. Таким образом, позвоночная артерия вначале поднимается вертикально вверх, затем идет горизонтально (II—I шейные позвонки)

и далее вновь направляется вертикально вверх. На своем пути а. vertebralis отдает ветви к глубоким слоям затылочной мускулатуры.

Венозный отток от задней области шеи осуществляется по односторонним с артериями венам (v. occipitalis, v. vertebralis, v. transversa colli) и в наружную яремную вену.

Нервы задней области шеи представлены задними ветвями (rami dorsales) шейных нервов (nervi cervicales). Первый шейный нерв — *подзатылочный нерв* (n. suboccipitalis) идет над задней дугой атланта и иннервирует только мелкие глубокие мышцы шеи. Задняя ветвь II шейного нерва — *большой затылочный нерв* (n. occipitalis major) выходит между I и II шейными позвонками, огибает задний край нижней косой мышцы головы, пронизывает все поверхностно расположенные мышцы, а также верхний отдел трапециевидной мышцы и разветвляется вместе с а. occipitalis в коже верхних отделов задней области шеи.

Лимфоотток от задней области шеи происходит от верхних отделов вверх в затылочные лимфатические узлы (nodi lymphatici occipitales), а от средних и нижних — в подмышечные лимфатические узлы (nodi lymphatici axillares). Кроме того, некоторые лимфатические сосуды глубоких отделов области, направляясь вперед, в переднюю область шеи, несут лимфу в яремные лимфатические узлы.

## ТОПОГРАФИЧЕСКАЯ АНАТОМИЯ ПОПЕРЕЧНЫХ РАСПИЛОВ ШЕИ

Взаимосвязь различных анатомических образований нагляднее всего можно представить на поперечном срезе. Наиболее типичным для шеи является уровень щитовидной железы и тела I грудного позвонка, так как именно на этом уровне обычно производится компьютерная томография щитовидной железы (рис. 43).

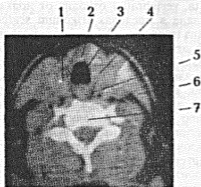


Рис. 43. Компьютерная томограмма шеи (уровень щитовидной железы):

1 — правая доля щитовидной железы; 2 — перешеек щитовидной железы; 3 — трахея; 4 — левая доля щитовидной железы; 5 — пищевод; 6 — грудино-ключично-сосцевидная мышца; 7 — тело шейного позвонка

На поперечном распиле на этом уровне отчетливо видны передняя и задняя области шеи, разграниченные друг от друга прикреплением поверхностного листка собственной (второй) фасции к поперечным отросткам шейных позвонков (рис. 44).

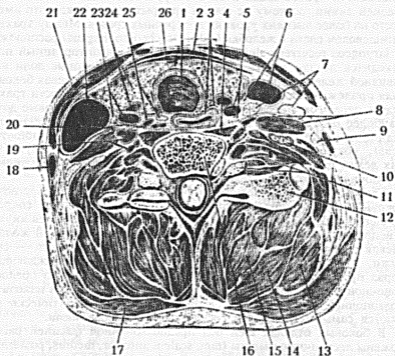


Рис. 44. Поперечный распил шеи (уровень I грудного позвонка):  
 1 — trachea; 2 — m. sternohyoideus; 3 — esophagus и n. laryngeus recurrens sinister; 4 — m. longus colli; 5 — a. carotis communis sinistra и truncus sympathicus; 6 — v. jugularis interna sinistra и n. vagus; 7 — nodi lymphatici; 8 — m. scalenus anterior и n. phrenicus; 9 — n. cervicalis VI; 10 — n. cervicalis VII; 11 — m. scalenus posterior и n. cervicalis VIII; 12 — processus transversus vertebrae thoracicae I (T<sub>1</sub>); 13 — m. levator scapulae; 14 — m. longissimus cervicis; 15 — m. semispinalis cervicis; 16 — corpus vertebrae thoracicae I; 17 — m. trapezius; 18 — v. jugularis externa; 19 — a. v. vertebrales; 20 — truncus sympathicus dexter; 21 — m. sternocleidomastoideus; 22 — v. jugularis interna dextra; 23 — n. vagus dexter и a. carotis communis dextra; 24 — lobus dexter gl. thyroideae и vv. thyroideae; 25 — a. v. thyroideae inferiores и n. laryngeus recurrens dexter; 26 — m. sternothyroideus

В заднем отделе шеи обращает на себя внимание мощное развитие мышц, расположенных в несколько слоев, и незначительный

диаметр кровеносных сосудов. Остистый отросток I грудного позвонка не прикрыт мышцами.

В передней области шеи в срединном ее отделе самое глубокое положение занимает пищевод, лежащий на передней поверхности тела позвонка, покрытой предпозвоночной (пятой) фасцией. Он прилежит к трахее сзади и на этом уровне отклоняется влево от средней линии, поэтому не совсем прикрыт трахеей, как это имеет место на более высоких уровнях поперечных срезов. Между трахеей и пищеводом слева в желобке (*sulcus tracheoesophageus*) расположен п. *laryngeus recurrens sinister*. Правый возвратный гортанный нерв находится позади трахеи справа от пищевода. Боковые доли щитовидной железы окружают трахею с обеих сторон, а левая боковая доля прилежит также к пищеводу. На передней поверхности трахеи лежит перешеек щитовидной железы, соединяющий боковые доли. Наиболее поверхностно в передней области шеи расположены передние длинные мышцы шеи (*m. sternohyoideus* и *m. sternothyroideus*), покрывающие спереди щитовидную железу. Кнаружи от них лежит *m. sternocleidomastoideus*, обе части которой (грудинная и ключичная) ясно разделены.

Главный сосудисто-нервный пучок шеи вплотную прилегает к боковым долям щитовидной железы, будучи прикрыт спереди *m. sternocleidomastoideus*. *A. carotis communis* располагается кнутри в непосредственной близости от боковой доли щитовидной железы (левая примыкает также к пищеводу), *v. jugularis interna* — снаружи, а п. *vagus* — между ними. Сразу позади блуждающего нерва проходит *truncus sympathicus*, отделенный от него предпозвоночной (пятой) фасцией. Сзади от *truncus sympathicus* находятся позвоночные сосуды (*a. v. vertebrales*), которые практически являются самыми глубокими сосудистыми образованиями.

В боковых отделах шеи под предпозвоночной фасцией расположены лестничные мышцы (*mm. scaleni anterior, medius, posterior*). На передней поверхности *m. scalenus anterior* в ее влагалище лежит п. *phrenicus*. Между *m. scalenus anterior* и *m. scalenus medius* в межлестничном промежутке (*spatium interscalenum*) проходит *a. subclavia*, а к задней и латеральной сторонам артерии примыкают стволы плечевого сплетения.

---

## Глава IV

### ГРУДЬ

Границы груди (*thorax*) соответствуют границам грудной клетки. Вверху она проходит по яремной вырезке грудины, верхнему краю ключицы и далее по условной линии, соединяющей ключично-акромиальное сочленение с остистым отростком VII шейного позвонка. Нижняя граница идет от мечевидного отростка грудины косо вниз по краю реберной дуги до X ребра и далее через концы XI—XII ребер к остистому отростку XII грудного позвонка.

В пределах, ограниченных указанными линиями, находятся также образования, относящиеся к верхней конечности и составляющие область надплечья, являющуюся пограничной между грудной стенкой и верхней конечностью.

Различают *стенки груди* (*parietes thoracis*) и *грудную полость* (*cavitas thoracis*).

Деление на области здесь не имеет большого практического значения и обычно ограничивается выделением лишь передней, боковой и задней стенок, а также области молочной железы и предгрудинной области.

Костной основой области груди является грудная клетка, составленная из грудного отдела позвоночника, двенадцати пар ребер и грудины. Верхнее отверстие грудной клетки (*apertura thoracis superior*) образовано верхним краем яремной вырезки грудины, первыми ребрами, телом I грудного позвонка. Оно пропускает органы, идущие на шею или от шеи (купол плевры, трахея, пищевод, крупные сосуды и нервы). Нижнее отверстие грудной клетки (*apertura thoracis inferior*) закрыто диафрагмой, через которую проходят в брюшную полость пищевод, сосуды и нервы.

Для общей топографо-анатомической ориентировки в клинической практике пользуются условными вертикальными линиями, проводимыми сверху вниз от верхней до нижней границы груди: 1) передняя срединная линия (*linea mediana anterior*) — от яремной вырезки по середине грудины; 2) грудные линии (*lineae sternales dextra et sinistra*) по краям грудины; 3) среднключичные линии (*lineae medioclaviculares dextra et sinistra*) — через середины ключиц; 4) окологрудные линии (*lineae parasternales dextra et si-*



nistra) — посредине расстояния между грудными и среднеключичными линиями; 5) передние подмышечные линии (*lineae axillares anteriores dextra et sinistra*) — от переднего края подмышечных ямок; 6) задние подмышечные линии (*lineae axillares posteriores dextra et sinistra*) — от заднего края подмышечных ямок; 7) средние подмышечные линии (*lineae axillares mediae dextra et sinistra*) — посредине расстояния между передней и задней подмышечными линиями; 8) лопаточные линии (*lineae scapulares dextra et sinistra*) — через нижние углы лопатки; 9) околопозвоночные линии (*lineae paravertebrales dextra et sinistra*) — на уровне концов поперечных отростков грудных позвонков; 10) задняя срединная линия (*linea mediana posterior*) — через вершины остистых отростков грудных позвонков.

С помощью этих вертикальных линий, а также ребер, которые служат как бы естественными горизонтальными линиями, определяют локализацию патологического процесса на груди и проекцию органов грудной полости на грудную стенку.

## РЕЛЬЕФНАЯ АНАТОМИЯ ГРУДИ

Рельеф груди формируется за счет скелета грудной клетки и покрывающих его мягких тканей с хорошо выраженным мышечным массивом у мужчин, а у женщин — с хорошо развитыми молочными железами. Анатомия рельефа представлена в серии рисунков в атласе по рельефной анатомии.

Размеры и формы груди весьма разнообразны и зависят от конституциональных особенностей, возраста, половых различий, степени упитанности, а также от профессиональных особенностей. Форма грудной клетки может резко меняться и изменять рельеф вследствие различных патологических процессов (эмфизема легких, рахит, туберкулез).

На передней поверхности груди у худощавых лиц особенно четко контурируют костные образования: ключица (*clavicula*), грудина (*sternum*), ребра (*costae*) и реберная дуга (*arcus costalis*). Ключица и грудина, в отличие от других костных образований, лежат непосредственно под кожей. Грудно-ключичные суставы (*articulatio sternoclavicularis*) контурируют в виде небольших бугристостей.

Рельеф грудины определяется ее делением на рукоятку (*manubrium sterni*), тело (*corpus sterni*) и мечевидный отросток (*processus xiphoides*). Место соединения рукоятки с телом грудины образует тупой угол, открытый кзади, угол грудины (*angulus sterni*). В тех случаях, когда конец мечевидного отростка изгибается вперед, он контурируется на поверхности кожи в виде небольшого выступа. Поскольку

мечевидный отросток лежит глубже хрящей ребер, прикрепляющихся к груди, то у нижнего конца грудины чаще образуется мечевидная ямка (*fossa xiphoidea*).

Рельеф нижней части области груди представлен ребрами (с VII по X) и реберной дугой, которые контурируют наиболее четко при глубоком вдохе. Хрящевая часть IX ребра часто дает небольшой выступ, под которым находится подреберная впадина. В промежутках между ребрами видны западения, соответствующие межреберным промежуткам (*spatia intercostalia*).

В верхней части груди ребра и лежащие между ними наружные межреберные мышцы покрыты малой и большой грудной мышцами. Форма и степень выраженности большой грудной мышцы (*m. pectoralis major*) определяет рельеф груди у мужчин (рис. 45, с. 400). Обычно контурируют две части этой мышцы: ключичная (*pars clavicularis*) и грудинорберная (*pars sternocostalis*). Ключичная часть большой грудной мышцы имеет слегка нисходящее направление, а грудинорберная — горизонтальное. Мышечные пучки обеих частей мышцы у своего начала немного расходятся и образуют так называемую борозду Лисфранка (*sulcus Lisfranci*), заполненную подкожной жировой клетчаткой. Хорошо развитая большая грудная мышца сглаживает контуры ключицы. В случае слабого развития этой мышцы под ключицей наблюдается западение — подключная ямка (*fossa infraclavicularis*). Нижний край большой грудной мышцы при хорошем ее развитии образует у мужчин поперечно расположенную кожную складку (см. рис. 45). Сосок молочной железы (*papilla mammaria*) у мужчин всегда расположен несколько выше этой складки и при хорошо контурирующей большой грудной мышце может создать впечатление наличия у них развитых молочных желез.

Между верхним краем большой грудной мышцы и дельтовидной мышцей образуется борозда (*sulcus deltoideopectoralis*), которая переходит в подключную ямку. В этой борозде контурирует *v. cephalica*, впадающая в подключную ямку в начальный отдел *v. axillaris*.

У женщин на передней поверхности груди расположены молочные железы (*glandulae mammariae*). Их рельеф и форма зависят от возраста и индивидуальных особенностей. Полностью развившаяся железистая ткань молочной железы у взрослых женщин имеет отчетливо выраженные контуры, резко меняющие рельеф всей области. В зависимости от индивидуальных особенностей, количества рожденных и вскормленных детей и степени упитанности форма молочной железы может быть различной: сосцевидная, полусферовидная, коническая и дисковидная.

В пожилом возрасте железистая ткань редуцируется, а молочные железы уплощаются и становятся дряблыми и отвисшими. Их размеры и форма в этот период определяются количеством в них подкожной жировой клетчатки.

Молочная железа отличается большой подвижностью за счет рыхлой клетчатки, расположенной между ней и фасцией большой грудной мышцы. В верхних отделах груди молочная железа постепенно сливается с передней грудной стенкой, в нижних — более резко переходит на грудную стенку и нависает над ней (рис. 46, с. 402). При сильном развитии подкожной жировой клетчатки на этом участке возникает складка.

Расстояние между правой и левой молочными железами может быть различным. Если внутренние края молочных желез близко подходят друг к другу, между ними образуется межгрудная борозда (*sulcus intermammarius*). В случае, когда молочные железы более удалены друг от друга, эта борозда расширяется и носит название молочной пазухи (*sinus intermammarius*) (см. рис. 46).

Тело молочной железы (*corpus mammae*) имеет более или менее выраженную округлость, в центре которой располагаются сосок и околососковый кружок молочной железы (*areola mammae*). Рельеф соска подвержен резким индивидуальным колебаниям, поверхность его неровная и содержит небольшие углубления, в которые открываются млечные протоки.

Рельеф боковой поверхности груди представлен передней зубчатой мышцей (*m. serratus anterior*), верхним краем наружной косой мышцы живота (*m. obliquus externus abdominis*), а также краями большой грудной мышцы (*m. pectoralis major*) и широчайшей мышцы спины (*m. latissimus dorsi*). Часть этих мышц покрывают ребра, которые хорошо контурируются на боковой поверхности груди, особенно при глубоком вдохе и поднятых вверх верхних конечностях. Между возвышениями, образованными ребрами, на боковой стенке груди видны западения, соответствующие межреберным промежуткам (*spatia intercostalia*) (рис. 47, с. 404).

У мускулистых мужчин хорошо видна граница между мышечными пучками передней зубчатой мышцы и наружной косой мышцей живота, которую иногда называют полулунной линией Жерди (*linea semilunaris Gerdi*). По ее ходу легко прощупать участки ребер, не покрытых мышцами. Валикообразные возвышения мышечных пучков передней зубчатой мышцы в верхней ее части ориентированы горизонтально, в нижней — косо. Рельеф передней зубчатой мышцы у мужчин в нижней части груди выражен более четко, в то время как у женщин в связи с хорошо развитой подкожной жировой клетчаткой он сглажен на всем протяжении мышцы.

Рельеф задней поверхности грудной клетки создается позвоночником и лопатками, а также мышечным массивом спины. Чаще всего бывают видны остистые отростки грудных позвонков (*processus spinosi vertebrae thoracis*), ость лопатки (*spina scapulae*) и нижний угол лопатки (*angulus inferior os scapulae*). У мускулистых людей контурирует трапециевидная мышца (*m. trapezius*) и широчайшая мышца спины (*m. latissimus dorsi*) (рис. 48, с. 406).

Основные анатомические образования, формирующие рельеф груди, представлены в табл. 7.

## Анатомические образования, формирующие рельеф груди

костные	Возвышения				Углубления		
	гребенные	мышечные	сосудистые	органные	щели	ямки	
clavicula costae manubrium sterni corpus sterni processus xiphoidicus angulus sterni processus spinosi vertebrae thoracis spina scapulae angulus inferior os scapulae	carillagines costales arcus costalis articulatio sternocostalis articulatio sternoclavicularis articulatio acromioclavicularis	m. pectoralis major m. serratus anterior m. obliquus abdominis sternus m. latissimus dorsi m. trapezius	v. cephalica	glandula mammaria corpus mammae papilla mammaria areola mammae	spatia intercostalia	fossa infraclavicularis fossa xiphoidica	борозды sulcus (sinus) intermammarius sulcus deltoideopectoralis sulcus (linea) axillunarius

## СТЕНКИ ГРУДИ

Стенки груди имеют сложное строение и сформированы костными и мышечными образованиями.

Кожа на передней и боковой поверхностях груди тонкая, на задней — намного толще. Она обладает значительной подвижностью в большинстве отделов, что связано со степенью развития и характером строения подкожной жировой клетчатки. В области грудины и остистых отростков грудных позвонков кожа малоподвижна вследствие слабого развития жировой клетчатки и наличия в ней соединительно-тканых перемычек. Кожа содержит сальные железы, особенно многочисленные в области грудины, лопаток, на боковой поверхности груди.

На этих участках при закупорке выводных протоков сальных желез могут образовываться ретенционные кисты — атеромы, иногда множественные, достигающие больших размеров.

Подкожная клетчатка хорошо развита, особенно у тучных людей. Иногда она в избытке откладывается у мужчин в области соска молочной железы, имитируя контуры самой железы.

В подкожной клетчатке проходят поверхностные сосуды и нервы.

### ХИРУРГИЧЕСКАЯ, ОРИЕНТИРНАЯ И ПРОЕКЦИОННАЯ АНАТОМИЯ ПОВЕРХНОСТНЫХ КРОВЕНОСНЫХ СОСУДОВ И НЕРВОВ

На груди хорошо выражены *подкожные артерии*, являющиеся ветвями задних межреберных артерий, внутренней грудной и латеральной грудной артерий. От задних межреберных артерий (aa. intercostales posteriores), отходящих от грудной части аорты, вблизи средней подмышечной линии в подкожную клетчатку выходят прободающие ветви, которые направляются кпереди и книзу, давая ветви к молочной железе (гг. mammae). По окологрудной линии в области межреберных промежутков выходят прободающие ветви внутренней грудной артерии (a. thoracica interna), разветвляющиеся в подкожной клетчатке грудной стенки и молочной железы (гг. mammae). От латеральной грудной артерии (a. thoracica lateralis), ветви a. axillaris, также идут в подкожной клетчатке ветви к молочной железе — латеральные ветви молочной железы (гг. mammae laterales).

При пластических операциях в области молочной железы необходимо знать направление всех этих артериальных ветвей и их хирургическую анатомию. Все поверхностные подкожные артерии передней и боковой стенки груди можно разбить на три основные группы. Передняя группа расположена в передних отделах межреберных промежутков и представлена ветвями a. thoracica interna. Они имеют в основном горизонтальное направление и хорошо анастомозируют между собой.

Средняя группа образована ветвями латеральной грудной артерии, имеющими косое направление и участвующими в кровоснабжении соска. Некоторые из ветвей, обходя сосок снизу и латерально, обильно анастомозируют с артериями первой группы. Латеральная группа образована прободающими ветвями задних межреберных артерий, имеющими косое направление сверху вниз.

*Вены* грудной стенки формируют густую подкожную сеть, особенно выраженную в области молочных желез. Подкожные вены многочисленными анастомозами связаны с венами соседних областей (*v. axillaris*, *v. subclavia*, *vv. intercostales*, *v. thoracica interna*). Одна из этих вен, грудонадчревная вена (*v. thoracoepigastrica*), имеет довольно значительное протяжение, начинаясь на уровне пупка, где она анастомозирует с поверхностной надчревной веной (*v. epigastrica superficialis*), впадающей в *v. femoralis*, и заканчиваясь в подмышечной области, где вливается в *v. axillaris* (или в *v. thoracica lateralis*). Благодаря этим анастомозам при затруднении оттока по нижней полой вене отток венозной крови может проходить частично по поверхностным венам грудной и брюшной стенок, которые при этом значительно расширяются, становятся извилистыми и просвечивают через кожные покровы. Аналогичная картина наблюдается при затруднении оттока по верхней полой и воротной венам.

*Кожные нервы* в верхнем отделе груди являются ветвями надключичных нервов (nn. supraclaviculares mediales, intermedii, laterales) из шейного сплетения. На остальном протяжении в подкожной клетчатке разветвляются кожные ветви передних и задних ветвей (*rami ventrales et rami dorsales*) I — IX грудных спинномозговых нервов (rr. cutanei nn. thoracici).

#### ТОПОГРАФИЧЕСКАЯ АНАТОМИЯ МЫШЦ

Мышцы переднебоковых и заднего отделов груди делятся на две группы: поверхностные, начинающиеся на поверхности грудной клетки, идущие от нее к поясу верхней конечности или к свободной верхней конечности и функционально принадлежащие верхней конечности, и глубокие, или собственные, мышцы груди, входящие в состав стенок груди. К первой группе относятся большая и малая грудные мышцы (mm. pectorales major et minor), передняя зубчатая мышца (*m. serratus anterior*), подключичная мышца (*m. subclavius*), трапециевидная мышца (*m. trapezius*) и широчайшая мышца спины (*m. latissimus dorsi*). Во вторую группу входят наружные и внутренние межреберные мышцы (mm. intercostales externi et interni), подреберные мышцы (mm. subcostales), поперечная мышца груди (*m. transversus thoracis*) и задние, верхняя и нижняя, зубчатые мышцы (mm. serratus posterior superior et inferior).

Большая грудная мышца (*m. pectoralis major*) мощная, треугольной формы, лежит наиболее поверхностно в передних отделах груди (см. рис. 45). Начинаясь тремя частями — ключичной (*pars clavicularis*), грудинореберной (*pars sternocostalis*) и брюшной (*pars abdominalis*) от медиальной половины ключицы, грудины, хрящей верхних шести ребер и влагалища прямой мышцы живота, она одним широким плоским сухожилием прикрепляется к головке плечевой кости.

Малая грудная мышца (*m. pectoralis minor*) лежит позади большой грудной мышцы и полностью покрыта ею. Начинаясь от II—V ребер, она прикрепляется к клювовидному отростку лопатки. Между грудными мышцами образуется субпекторальное межмышечное пространство.

Подключичная мышца (*m. subclavius*) в виде узкого тяжа лежит ниже ключицы. Начинаясь от хряща I ребра, она прикрепляется к наружной половине ключицы на нижней ее поверхности.

Передняя зубчатая мышца (*m. serratus anterior*) тонкая, широкая, лежит на боковой и частично задней поверхности грудной клетки, будучи прикрыта сзади лопаткой, сверху — большой и малой грудными мышцами и снизу — широчайшей мышцей спины. Мышца начинается девятью зубцами от наружной поверхности восьми—девяти верхних ребер и прикрепляется к медиальному краю лопатки и ее нижнему углу.

Трапецевидная мышца (*m. trapezius*) занимает верхнюю часть заднего отдела груди и имеет треугольную форму. Она берет начало от остистых отростков всех грудных позвонков, а также от верхней выйной линии затылочной кости. Верхние волокна мышцы спускаются вниз и латерально и прикрепляются к акромиальному концу ключицы, средние идут в горизонтальном направлении к асцитию, а нижние поднимаются вверх и латерально к медиальному концу ости лопатки (см. рис. 48).

Широчайшая мышца спины (*m. latissimus dorsi*) занимает нижнюю часть заднего отдела груди, подходя своей верхней частью под нижний конец *m. trapezius*. Она начинается от остистых отростков шести нижних грудных, всех поясничных и крестцовых позвонков, а также от задней части позвоночного гребня, от трех—четырех нижних ребер, а иногда несколько волокон берут начало от нижнего угла лопатки. Его сухожилие идет вверх и латерально вдоль нижнего края *m. teres major* и прикрепляется к головке плечевой кости.

Все одиннадцать межреберных промежутков заняты мышцами, расположенными в два тонких слоя — внутренний и наружный — и составляющими глубокий слой мышц. Их короткие пучки имеют косое направление и соединяют смежные ребра друг с другом.

Наружные межреберные мышцы (*mm. intercostales externi*) — самый поверхностный слой собственных мышц груди — заполняют межреберные промежутки от бугорков ребер сзади до наружных

концов реберных хрящей спереди. На уровне реберных хрящей наружные межреберные мышцы отсутствуют и заменены наружной межреберной перепонкой (*membrana intercostalis externa*). Волокна наружных межреберных мышц и наружная межреберная перепонка идут от нижнего края каждого ребра косо сверху вниз и сзади наперед к верхнему краю нижележащего ребра.

Внутренние межреберные мышцы (*mm. intercostales interni*) представляют промежуточный слой мышц и расположены глубже под наружными межреберными мышцами. Их пучки по сравнению с последними имеют обратное направление волокон, пересекаясь с ними под углом. Начавшись от верхнего края нижележащего ребра они идут косо снизу вверх и спереди к нижнему краю вышележащего ребра. Они также не выполняют целиком межреберного промежутка: спереди доходят до грудины, а сзади оканчиваются у реберных углов (*angulus costae*). В заднем отделе грудной стенки внутренние межреберные мышцы отсутствуют и заменены внутренней межреберной перепонкой (*membrana intercostalis interna*).

Подреберные мышцы (*mm. subcostales*) непостоянные, располагаются на внутренней поверхности заднего отдела грудной клетки в области углов ребер. Они частично дополняют сзади внутренние межреберные мышцы, повторяя их ход. Отличаются от них тем, что соединяют не смежные ребра, а минуя одно — (или редко) два.

Поперечная мышца груди (*m. transversus thoracis*) также находится на внутренней поверхности грудной клетки, но в ее передних отделах. Мышца начинается зубцами от тела и мечевидного отростка грудины и, направляясь вверх и латерально и расходясь веерообразно, прикрепляется отдельными зубцами к внутренней поверхности II—VI ребер, где костные части ребер соединяются с хрящами.

Две последние мышцы можно видеть только после вскрытия грудной полости.

Задняя верхняя зубчатая мышца (*m. serratus posterior superior*) лежит под ромбовидной мышцей на задней поверхности верхних отделов грудной стенки. Она начинается сухожильным растяжением от остистых отростков двух нижних шейных и двух верхних грудных позвонков, идет вниз и латерально и прикрепляется ко II—V ребрам.

Задняя нижняя зубчатая мышца (*m. serratus posterior inferior*) по форме сходна с предыдущей, но значительно более широкая и имеет противоположное направление волокон. Эта мышца лежит под *m. latissimus dorsi*, покрывая задние отделы нижних ребер. Начинается она сухожильным растяжением (вместе с *m. latissimus dorsi*) от остистых отростков двух нижних грудных и двух верхних поясничных позвонков, направляется латерально и вверх и прикрепляется к четырем последним (IX—XII) ребрам.



## ТОПОГРАФИЧЕСКАЯ АНАТОМИЯ МЕЖРЕБЕРНОГО ПРОМЕЖУТКА

Наружные и внутренние межреберные мышцы и смежные — верхние и нижние — ребра ограничивают костно-мышечные межреберные фасциально-клетчаточные щели (*spatium intercostalis*), в которых расположены клетчатка и межреберные сосуды и нерв. Они образуются вследствие того, что наружная межреберная мышца связана с нижним краем ребра, а внутренняя межреберная мышца — с той частью ребра, которая обращена к грудной полости и расположена над реберной бороздой (*sulcus costalis*). Таким образом, все межреберные щели ограничены сверху реберной бороздой, а снаружи и снизу — межреберными мышцами (рис. 49, с. 144, вклейка). В каждом межреберном пространстве проходит межреберный сосудисто-нервный пучок (*a.v.n. intercostales*). Синтопия элементов пучка такая: выше всех расположена вена, под ней — артерия и еще ниже нерв (аббревиатура анатомических образований — ВАНя).

Фасциальное влагалище межреберных сосудов прочно связано с надкостницей ребер и фасциальными футлярами межреберных мышц, в связи с чем возникают трудности при остановке кровотечения из них, так как стенки сосудов при ранении не спадаются.

Положение межреберного сосудисто-нервного пучка неодинаково в разных отделах грудной стенки. В заднем отделе, до средней подмышечной линии, сосуды и нерв проходят в реберной борозде, по глубокой поверхности нижнего края ребра, т.е. защищены ребром. На передней грудной стенке сосудисто-нервный пучок выходит за край реберной борозды в межмышечный промежуток. Кпереди от средней подмышечной линии межреберные артерии, вена и нерв обычно не прикрыты ребрами и находятся в межмышечной клетчатке. Это обстоятельство следует иметь в виду при пункции плевральной полости через межреберные промежутки. Пункцировать грудную полость следует кзади от средней подмышечной линии, по верхнему краю нижележащего ребра во избежание повреждения кровеносных сосудов или травмы нерва (см. рис. 49).

Блокаду межреберных нервов, напротив, целесообразно выполнять в зоне, где межреберные нервы выходят из реберной борозды непосредственно в межреберный промежуток, т.е. кпереди от средней подмышечной линии.

## ТОПОГРАФИЧЕСКАЯ АНАТОМИЯ ГРУДНОГО ОТДЕЛА ПОЗВОНОЧНИКА (СПИНА)

Грудной отдел позвоночного столба состоит из 12 грудных позвонков (Т<sub>I</sub>—Т<sub>XII</sub>). Тела грудных позвонков (*corpus vertebrae*),

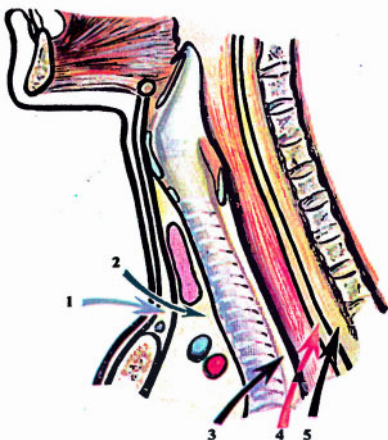


Рис. 39. Клетчаточные пространства шеи на сагитальном разрезе (указаны стрелками):

1 — *spatium interaponeuroticum suprasternale* (голубая стрелка); 2 — *spatium pretracheale* (зеленая стрелка); 3 — *spatium retrotracheale* (черная стрелка); 4 — *spatium retroviscerale* (красная стрелка); 5 — *spatium prevertebrale* (коричневая стрелка)

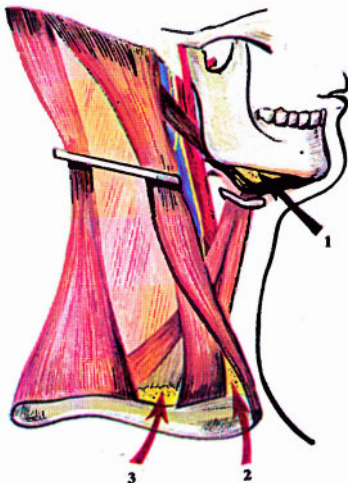


Рис. 40. Клетчаточные пространства поднижнечелюстной и надключичной областей (указаны стрелками):

1 — поднижнечелюстное клетчаточное пространство; 2 — клетчаточное пространство между ножками *m. sternocleidomastoideus*; 3 — надключичное клетчаточное пространство

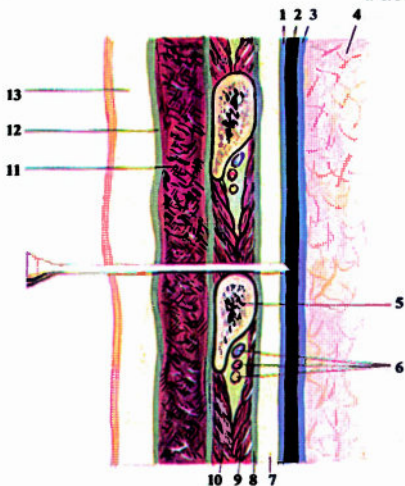


Рис. 49. Межреберный сосудисто-нервный пучок и положение иглы при пункции плевральной полости:

1 — pleura parietalis; 2 — cavitas pleuralis; 3 — pleura visceralis; 4 — pulmo; 5 — costa; 6 — v.a.n. intercostales; 7 — предплевральная клетчатка; 8 — fascia endothoracica; 9 — m. intercostalis externus; 10 — m. intercostalis internus; 11 — m. pectoralis major; 12 — fascia superficialis; 13 — кожа, подкожная клетчатка

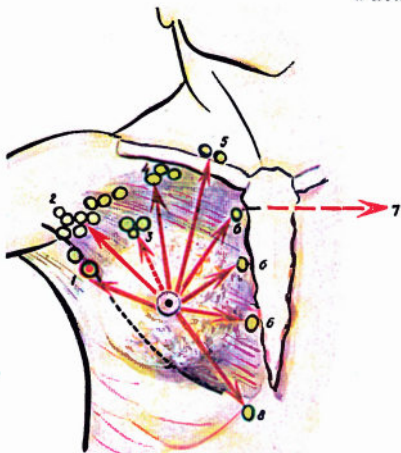


Рис. 50. Пути оттока лимфы от молочной железы (основные группы лимфатических узлов указаны стрелками):

1 — nodus lymphaticus Sorgius; 2 — nodi lymphatici axillares; 3 — nodi lymphatici interpectoriales; 4 — nodi lymphatici infraclaviculares; 5 — nodi lymphatici supraclaviculares; 6 — nodi lymphatici parasternales; 7 — в контрлатеральную молочную железу и подмышечную ямку; 8 — nodi lymphatici epigastrici

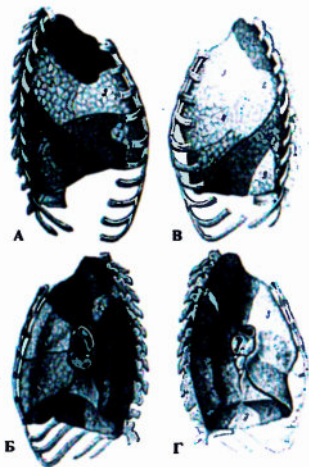


Рис. 54. Сегментарное строение легких  
(по Д.А. Жданову с изменениями):

*А, Б* — правое легкое: 1 — верхушечный сегмент, 2 — задний сегмент, 3 — передний сегмент, 4 — латеральный сегмент, 5 — медиальный сегмент, 6 — верхушечный (верхний) сегмент, 7 — медиальный базальный (сердечный) сегмент, 8 — передний базальный сегмент, 9 — латеральный базальный сегмент, 10 — задний базальный сегмент; *В, Г* — левое легкое: 1, 2 — верхушечно-задний сегмент, 3 — передний сегмент, 4 — верхний язычковый сегмент, 5 — широкый язычковый сегмент, 6 — верхушечный (верхний) сегмент, 7 — медиальный базальный (сердечный) сегмент, 8 — передний базальный сегмент, 9 — латеральный базальный сегмент, 10 — задний базальный сегмент

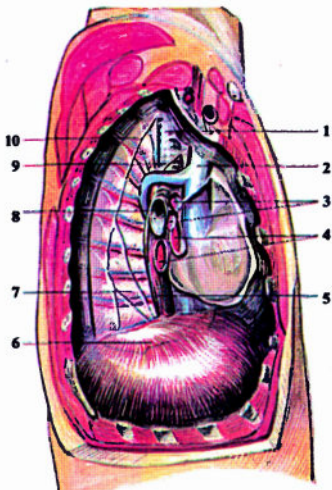


Рис. 55. Взаимоотношение непарной вены с корнем правого легкого:  
 1 — trachea; 2 — v. cava superior; 3 — a. pulmonalis dextra; 4 — vv. pulmonales;  
 5 — esophagus; 6 — pleura diaphragmatica; 7 — n. splanchnicus major; 8 —  
 bronchus principalis dexter; 9 — n. vagus; 10 — truncus sympathicus

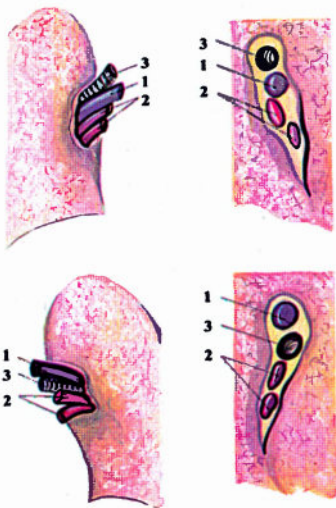


Рис. 56. Взаимоотношение анатомических образований корня легкого на препарате и поперечном разрезе:  
 вверх — правое легкое, вниз — левое легкое: 1 — а. pulmonalis; 2 — vv. pulmonales; 3 — bronchus principalis



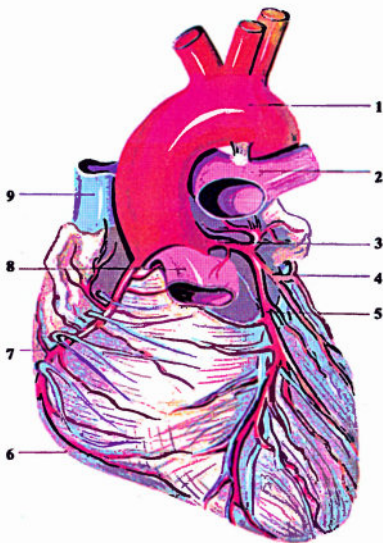


Рис. 59. Кровеносные сосуды сердца:

1 — arcus aortae; 2 — a. pulmonalis sinistra; 3 — a. coronaria sinistra; 4 — r. circumflexus a. coronariae sinistrae; 5 — r. interventricularis anterior; 6 — r. marginalis dexter; 7 — a. coronaria dextra; 8 — truncus pulmonalis (пересечен); 9 — v. cava superior

имеющие сердцевидную форму, по размерам больше тел шейных позвонков и увеличиваются по направлению книзу соответственно возрастающей на них нагрузке. Позвоночное отверстие (*foramen vertebrale*) относительно небольшое и круглое. Остистые отростки (*processus spinosus*) грудных позвонков длинные и сильно наклонены книзу, вследствие чего в средней части грудного отдела позвоночника налегают друг на друга наподобие черепицы.

В связи с тем что грудные позвонки соединяются с головками ребер, они имеют реберные ямки (*fovae costales*), находящиеся на теле каждого позвонка с обеих сторон, вблизи основания дуги (*arcus vertebrae*). Так как ребра обычно сочленяются с двумя соседними позвонками, то у большинства тел грудных позвонков имеется с каждой стороны по две неполные (половинные) реберные ямки: одна на верхнем краю позвонка — верхняя реберная ямка (*fovea costalis superior*), а другая на нижнем — нижняя реберная ямка (*fovea costalis inferior*). Исключением является I грудной позвонок, имеющий на верхнем краю полную суставную ямку для I ребра, а на нижнем — половинную — для II ребра. X позвонок имеет только одну верхнюю реберную полуямку, а XI и XII позвонки — одну полную ямку для сочленения с соответствующими ребрами. Таким образом I, X, XI и XII грудные позвонки легко отличить от других позвонков.

Поперечные отростки (*processus transversus*) грудных позвонков направлены в стороны и назад. На их передней стороне имеется небольшая суставная поверхность — реберная ямка поперечного отростка (*fovea costalis processus transversus*) для сочленения с бугорком ребер. На поперечных отростках XI и XII грудных позвонков эти ямки отсутствуют. Суставные отростки (*processus articulares*) грудных позвонков расположены фронтально. Причем суставная поверхность верхнего суставного отростка обращена назад и латерально, а нижнего — вперед и медиально. Однако нижний суставной отросток XII грудного позвонка направлен латерально, что соответствует положению суставных отростков поясничных позвонков.

Как и шейные, грудные позвонки, соединенные между собой межпозвоночными дисками, скрепляются двумя продольными связками, идущими спереди и сзади по средней линии — передняя и задняя продольные связки (*ligg. longitudinale anterius et posterius*).

Остальные связки, соединяющие отдельные части позвонка, аналогичны таковым шейного отдела позвоночника.

Грудной отдел позвоночника имеет изгиб в сагиттальной плоскости, направленный выпуклостью назад, так называемый кифоз (*kyphosis*). Кроме того, в грудной части позвоночного столба бывает заметен более слабо выраженный изгиб во фронтальной плоскости, выпуклостью обычно направленный вправо (очень редко — влево), — сколиоз (*skoliosis*). Такой изгиб позвоночника является нормальным и обусловлен преобладающим воздействием одной из верхних конечностей.

Позвоночный канал в грудном отделе позвоночника, в отличие от шейного, имеет на поперечном сечении круглую форму. Со-

держимое позвоночного канала на этом уровне аналогично шейному отделу позвоночника и описано в главе III.

#### ХИРУРГИЧЕСКАЯ, ОРИЕНТИРНАЯ И ПРОЕКЦИОННАЯ АНАТОМИЯ ГЛУБОКИХ КРОВЕНОСНЫХ СОСУДОВ И НЕРВОВ

Глубокие сосудисто-нервные образования грудной стенки представлены как сосудисто-нервными пучками, так и отдельными сосудами и нервами.

*Межреберные сосудисто-нервные пучки* (a.v.n. intercostales) расположены в межреберных промежутках от III до XI ребра. Задние межреберные артерии берут начало от грудной части аорты. Правые задние межреберные артерии длиннее левых, так как грудная часть аорты лежит на левой стороне позвоночника. Прежде чем достигнуть межреберных промежутков, они проходят по позвоночнику позади сосудов и органов заднего средостения. Левые задние межреберные артерии попадают в соответствующие межреберные промежутки, проходя позади полунепарной вены (v. hemiazygos) и ствола симпатического нерва. Спереди у грудины задние межреберные артерии анастомозируют с передними межреберными артериями, которые отходят от внутренней грудной артерии (rr. intercostales anteriores a. thoracicae internaе). Благодаря этим анастомозам в каждом межреберном промежутке образуется единое артериальное кольцо, в котором участвуют две системы — грудной аорты и подключичной артерии, поэтому повреждение любой межреберной артерии может привести к сильному кровотечению из обоих концов сосуда.

Заднюю межреберную артерию сопровождает одна межреберная вена, впадающая справа в v. azygos, а слева — в v. hemiazygos. Спереди аналогично артериям образуются анастомозы между vv. intercostales posteriores и vv. thoracicae internaе.

Межреберные нервы (nn. intercostales) по выходе из межпозвоночных отверстий связываются посредством rami communicans с симпатическим стволом, а затем направляются кнаружи и вперед в виде передних ветвей (rami ventrales), примыкая к пристеночной плевре. Соприкосновение межреберных нервов с плеврой объясняет нередко возникающие при плевритах межреберные невралгии.

В межреберных промежутках нервы лежат книзу от артерий и вне пределов реберной борозды, вследствие этого они чаще подвержены травме, чем сосуды (см. рис. 49).

От межреберных нервов отходят прободящие кожные ветви: латеральные (ramus cutaneus lateralis) по передней подмышечной линии и передние (ramus cutaneus anterior) по среднеключичной линии. Нижние шесть межреберных нервов выходят на переднебоковую брюшную стенку, вследствие чего воспаление плевры и легких может вызывать иррадирующие боли в животе.

*Внутренняя грудная артерия* (a. thoracica interna) и со-

провожающие ее две одноименные вены расположены в глубоких слоях передней грудной стенки сбоку от грудины в клетчатке позади реберных хрящей. *A.thoracica interna* отходит от *a.subclavia* в лестнично-позвоночном треугольнике на шее и, переходя на грудь, проходит на протяжении первых трех ребер в клетчатке между внутренними межреберными мышцами (или реберными хрящами) и внутригрудной фасцией, а затем — между внутренними межреберными мышцами и поперечной мышцей груди. Таким образом, выше III ребра артерия отделена от реберной плевры клетчаткой и внутригрудной фасцией, ниже III ребра — еще поперечной мышцей груди. Хотя внутренняя грудная артерия с венами проходит вдоль края грудины, которая является ориентиром для выделения артерии (см. табл. 9 на с. 173), но может иметь извилистое и даже дугообразное направление, что иногда затрудняет ее обнажение. Расстояние артерии от края грудины книзу постепенно увеличивается: в первом межреберье оно составляет 5—10 мм, в третьем — 13 мм, а на уровне 5-го межреберья — до 20 мм. Артерию в ее нижнем отделе сопровождают две *vv. thoracicae internae*, которые на уровне III ребра сливаются в один ствол, располагающийся чаще кнутри от артерии и впадающий в плечеголовную вену (*v. brachiocephalica*).

От внутренней грудной артерии отходят ветви к шести верхним межреберным промежуткам, а также к органам и клетчатке средостения (в частности, к вилочковой железе). На уровне I ребра от артерии отходит перикардиодиафрагмальная артерия (*a. pericardiophrenica*), сопровождающая затем *n. phrenicus* и анастомозирующая с артериями перикарда и миокарда. Перевязка основного ствола внутренней грудной артерии ниже отхождения от нее ветвей к перикарду усиливает в последних кровоток и способствует реваскуляризации миокарда по анастомозам между сосудами перикарда и ветвями висцеральных артерий сердца. Обычно для этого обнажают и перевязывают внутреннюю грудную артерию в 3-м межреберном промежутке (операция Фисски).

На уровне реберной дуги (6-го межреберного промежутка) *a.thoracica interna* делится на две конечные ветви: мышечно-диафрагмальную артерию (*a.musculophrenica*) и верхнюю надчревную артерию (*a.epigastrica superior*). Последняя прорободает заднюю стенку влагалища прямой мышцы живота и анастомозирует на уровне пупка с *a. epigastrica inferior* (из *a. iliaca externa*). По ходу внутренних грудных сосудов расположены окологрудные лимфатические узлы.

*Латеральная грудная артерия* (*a.thoracica lateralis*) отходит от подмышечной артерии и вместе с сопровождающими ее венами проходит на боковой поверхности груди вдоль наружного края малой грудной мышцы, а затем по наружной поверхности передней зубчатой мышцы. На 1,5—2 см кзади от этих сосудов проходит *длинный грудной нерв* (*n. thoracicus longus*), выходящий из *plexus brachialis*. Конечные ветви *a.thoracica lateralis* идут вдоль нижнего края большой грудной мышцы, а на большей

своей части прикрыты большой и малой грудными мышцами. *N. thoracicus longus* в верхних отделах прикрыт теми же мышцами, а в нижней части примыкает к переднему краю широчайшей мышцы спины.

*Грудоспинная артерия* (*a. thoracodorsalis*) является непосредственным продолжением подлопаточной артерии (*a. subscapularis*), отходящей от подмышечной артерии. Вместе с сопровождающими венами она спускается вниз по боковой поверхности грудной стенки, располагаясь кзади от *n. thoracicus longus*. Рядом с ней идет *грудоспинный нерв* (*n. thoracodorsalis*), выходящий из *plexus brachialis*. Весь грудоспинный сосудисто-нервный пучок прикрывает широчайшая мышца спины (*m. latissimus dorsi*).

### ХИРУРГИЧЕСКАЯ АНАТОМИЯ МОЛОЧНОЙ ЖЕЛЕЗЫ

Молочная железа (*glandula mammaria, seu mamma*) расположена у женщины на уровне III—VI ребер между краем грудины и передней подмышечной линией. Железа лежит на большой грудной мышце и частично на передней зубчатой, будучи отделена от них собственной фасцией (см. рис. 46). Она окружена капсулой, образованной поверхностной фасцией, которая делится на два листка, охватывающих железу спереди и сзади. Капсула железы прикреплена к ключице с помощью поддерживающей связки молочной железы (*lig. suspensorium mammae*), представляющей собой утолщенные пучки поверхностной фасции, идущие от верхнего края капсулы к ключице.

Молочная железа со всех сторон, за исключением соска и околососкового кружка, покрыта жировой клетчаткой. Между капсулой железы и собственной фасцией груди находится ретромаммарное клетчаточное пространство, заполненное рыхлой соединительной тканью, вследствие чего железа легко смещается по отношению к грудной стенке.

Молочная железа представляет собой сложную альвеолярно-трубчатую железистую ткань и состоит из 15—20 долек (*lobuli gl. mammariae*), имеющих выводные протоки — млечные протоки (*ducti lactiferi*) диаметром 2—3 мм. Они радиально сходятся по направлению к соску (*papilla mammaria*), у основания которого ампулообразно расширяются, образуя млечные синусы (*sinus lactiferi*).

От капсулы железы в ее толщу отходят многочисленные соединительно-тканые отростки, окружающие отдельные дольки, располагающиеся по ходу млечных протоков, отграничивая клетчатку, в которой проходят кровеносные и лимфатические сосуды и нервы. Наличие соединительно-тканых отростков способствует определенной изоляции гнойных очагов. Это следует учитывать при проведении разрезов с целью дренирования абсцессов в железе. Разрезы производят в радиарном направлении, чтобы не поранить

выводные протоки и не разрушить соединительно-тканые перегородки, отграничивающие интактные дольки. В запущенных случаях, кроме радиарных разрывов, рассекают перегородки, создавая дополнительный отток.

Кровоснабжение, иннервация и лимфоотток. Кровоснабжение молочной железы осуществляется из трех источников: из латеральной грудной артерии — латеральные ветви молочной железы (гг. mammarii laterales), из межреберных артерий и из внутренней грудной артерии — ветви молочной железы (гг. mammarii). Глубокие вены железы сопровождают артерии, поверхностные образуют подкожную сеть, связанную с подмышечной веной.

Иннервируют железу и покрывающую ее кожу ветви межреберных нервов (от II до V), надключичных нервов (из plexus cervicalis) и передних грудных нервов (из plexus brachialis).

Лимфатические сосуды и регионарные лимфатические узлы молочной железы практически весьма важны, так как они представляют пути, по которым чаще, чем по кровеносным сосудам, распространяются метастазы при раке молочной железы и инфекция при гнойном воспалительном процессе в ней.

Лимфатическая система молочной железы представлена поверхностными и глубокими лимфатическими сосудами. Поверхностные лимфатические сосуды, соединяясь с кожной лимфатической сетью, собирают лимфу из поверхностных слоев органа и подойдя к соску, образуют в области околососкового кружка *поверхностное ареолярное сплетение* лимфатических сосудов. Глубокие сосуды, возникшая внутри долек железы, проходят между дольками в *глубокое ареолярное сплетение*, анастомозирующее с поверхностными кожными лимфатическими сосудами. Этим объясняется ранняя инфильтрация кожных сосудов при метастазировании злокачественных опухолей — "кожная дорожка" метастазов ("втянутый" сосок, "лимонная корочка" на коже). Из сплетений образуются отводящие лимфатические сосуды, в большинстве случаев в виде двух довольно крупных стволов, один из которых отводит лимфу от нижнего отдела молочной железы, второй — от латерального отдела.

Основным путем оттока лимфы от молочной железы является подмышечный путь — по направлению к большой группе подмышечных лимфатических узлов, разделенных на несколько групп (в этом направлении дренируется около 4/5 лимфы, оттекающей от молочной железы). Отводящие лимфатические сосуды на этом пути проходят вдоль нижнего края большой грудной мышцы и часто прерываются в лимфатических узлах, расположенных под краем большой грудной мышцы на уровне III ребра (так называемый "сторожевой" узел Зоргниуса) (рис. 50, с. 144, вклейка). Он один из первых увеличивается в размерах при метастазировании в подмышечные узлы и поэтому имеет важное значение для диагностики начальной стадии рака молочной железы.

Кроме главного пути оттока лимфы от молочной железы су-

ществуют дополнительные пути: 1) в подключичные лимфатические узлы, вдоль *v. axillaris*; 2) через толщу большой и малой грудных мышц в подмышечные узлы; 3) в надключичные узлы; 4) через межреберные промежутки в парастеральные лимфатические узлы, по ходу внутренних грудных артерий и вен (см. рис. 50). Отсюда лимфа может оттекать в подмышечные узлы противоположной стороны; 5) по анастомозам с лимфатическими сосудами надчревной области — в лимфатическую сеть предбрюшинной клетчатки с последующими связями с лимфатическими сосудами других областей.

Определенное клиническое значение, помимо подмышечных узлов и лимфатического узла Зоргиуса, имеет также "сторожевой" лимфатический узел Труазье. Он относится к поверхностной группе надключичных узлов и при наличии метастаза пальпируется в виде плотного, сравнительно подвижного образования над ключицей позади заднего края грудино-ключично-сосцевидной мышцы или в глубине между ножками этой мышцы.

Пути метастазирования из молочной железы в определенной мере связаны с локализацией опухоли. Так, в парастеральных узлах, подмышечных узлах противоположной стороны и лимфатических узлах области живота чаще всего возникают метастазы при опухолях медиальных и нижних ее отделов, а в подмышечных, подключичных и надключичных лимфатических узлах — при опухолях верхних и наружных квадрантов железы.

#### ХИРУРГИЧЕСКАЯ АНАТОМИЯ ДИАФРАГМЫ

Диафрагма (*diaphragma*) является нижней стенкой грудной полости, отграничивающей ее от полости живота. Со стороны груди она покрыта париетальной плеврой, со стороны живота — париетальной брюшиной, за исключением печеночного поля, где задняя поверхность печени прилегает к диафрагме. Помимо серозных оболочек, покрывающих верхнюю и нижнюю поверхности диафрагмы, к ней непосредственно примыкают фасциальные листки: сверху — внутригрудная фасция (*fascia endothoracica*), снизу — внутрибрюшная (*fascia endoabdominalis*), носящая здесь название диафрагмальной. Между фасциальными и серозными листками на обеих поверхностях имеется небольшой слой клетчатки.

Диафрагма представляет собой эллипсоидную тонкую сухожильно-мышечную пластинку в виде купола, обращенного выпуклостью в сторону грудной полости. При этом правый купол диафрагмы стоит выше левого.

Прикрепление диафрагмы к грудной клетке происходит по линии, проходящей по нижнему краю мечевидного отростка, на 1—2 см выше и параллельно нижнему краю реберной дуги, по XII ребру и телам III—IV поясничных позвонков. Левый купол диафрагмы проецируется спереди на уровне верхнего края V ребра, а сзади — на уровне IX межреберного промежутка. Правый купол расположен на один межреберный промежуток выше левого. Высота

стояния диафрагмы зависит от возраста, формы грудной клетки, наличия в грудной и брюшной полостях патологических процессов.

Диафрагма подразделяется на две части: мышечную (*pars muscularis diaphragmatis*) и сухожильный центр (*centrum tendineum*). В мышечной части диафрагмы различают грудинную (*pars sternalis*), реберную (боковую) (*pars costalis*) и поясничную (*pars lumbalis*) части (рис. 51). Грудинная часть начинается от задней поверхности нижнего края мечевидного отростка и частично от апоневроза прямой мышцы живота, реберная — от внутренней поверхности хрящей 6 нижних ребер и частично от костной части 3—4 нижних ребер. Поясничная часть состоит из двух мышечных частей — правой и левой ножек (*crus dextrum* и *crus sinistrum*), которые начинаются длинными сухожилиями от передней поверхности I—IV поясничных позвонков и от сухожильных связок — медиальной и латеральной дугообразных связок (*ligg. arcuatum mediale et laterale*).

Сухожильный центр (*centrum tendineum*) имеет чаще треугольную форму. Он занимает середину диафрагмы и расположен приблизительно в горизонтальной плоскости.

В диафрагме различают отверстия и слабые участки. Всего имеется три отверстия, два из которых расположены слева от средней линии тела, а одно — справа.

1. Аортальное отверстие (*hiatus aorticus*) образовано внутренними сухожильными краями обеих ножек диафрагмы на уровне I поясничного позвонка, несколько левее срединной линии тела. Через это отверстие проходят аорта и грудной лимфатический проток (*ductus thoracicus*), прилегающий к аорте справа и сзади.

2. Пищеводное отверстие (*hiatus esophageus*) формируется продолжающимися кверху ножками диафрагмы, внутренние мышечные пучки которых предварительно перекрещиваются между собой. Оно находится слева от срединной линии. Через это отверстие проходят пищевод и блуждающие нервы. Мышечные пучки диафрагмы, непосредственно окружающие пищевод, образуют как бы мышечный сфинктер пищевода. Однако, несмотря на его наличие, пищеводное отверстие может служить местом выхода в заднее средостение диафрагмальных грыж (обычно содержимым их является кардиальная часть желудка).

3. Отверстие нижней полой вены (*foramen venae cavae*) расположено в правой части сухожильного центра диафрагмы. Адвентиция вены при помощи соединительно-тканых тяжей связана с краями отверстия, что способствует кровотоку.

Помимо отверстий между мышечными частями диафрагмы образуются щелевидные промежутки треугольной формы, обращенные вершиной к сухожильному центру, в которых отсутствуют мышечные пучки и соприкасаются листки внутрибрюшинной и внутригрудной фасций. Эти места являются слабыми участками диафрагмы и они могут служить местами выхода диафрагмальных грыж, прорыва гноя из подплевральной клетчатки в подбрюшинную и обратно.



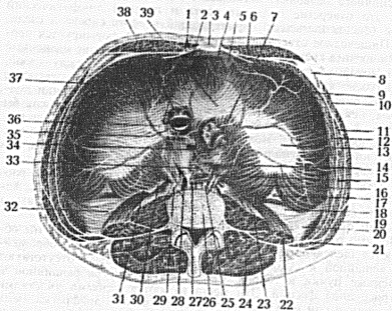
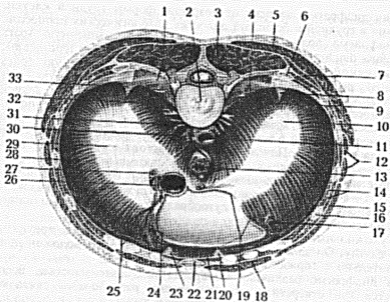


Рис. 51. Диафрагма (по Haffner и Pernkopf, с изменениями):

*сверху* — верхняя поверхность: 1 — costa XI; 2 — межпозвоночный хрящ Th10—Th11; 3 — m. erector spinae; 4 — v. a. n. intercostales; 5 — m. latissimus dorsi; 6 — costa X; 7 — m. serratus posterior inferior; 8, 33 — trigonum lumbocostale (щель Бохдалека); 9 — pars lumbalis diaphragmatis; 10, 29 — centrum tendineum; 11 — pars thoracica aortae; 12 — m. serratus anterior; 13 — esophagus et n. n. vagi; 14 — m. m. intercostales; 15 — m. obliquus externus abdominis; 16 — costa VI; 17, 27 — n. phrenicus et vasa pericardiacophrenica; 18 — m. rectus abdominis; 19 — pericardium; 20 — trigonum sternocostale sinistrum (щель Ларрея); 21 — pars sternalis diaphragmatis; 22 — processus xiphoides; 23 — trigonum sternocostale dextrum (щель Морганьи); 24 — nodi lymphatici mediastinales anteriores; 25 — vasa musculophrenica; 26 — v. cava inferior; 28 — pars costalis diaphragmatis; 30 — v. azygos et ductus thoracicus; 31 — nn. splanchnici major et minor; 32 — truncus sympathicus; *снизу* — нижняя поверхность: 1 — vasa thoracica interna; 2 — trigonum sternocostale dextrum (щель Морганьи); 3 — processus xiphoides; 4 — pars sternalis diaphragmatis; 5 — trigonum sternocostale sinistrum (щель Ларрея); 6 — m. rectus abdominis; 7 — esophagus et nn. vagi; 8 — costa IX; 9 — n. phrenicus sinister; 10 — m. obliquus externus abdominis; 11 — m. obliquus internus abdominis; 12 — m. transversus abdominis; 13, 39 — centrum tendineum diaphragmatis; 14 — truncus coeliacus; 15 — aorta abdominalis et a. mesenterica superior; 16, 25 — pars lumbalis diaphragmatis; 17 — trigonum lumbocostale (щель Бохдалека); 18 — costa XII; 19 — m. latissimus dorsi; 20 — aponeurosis m. transversus abdominis; 21 — m. serratus posterior inferior; 22 — m. quadratus lumborum; 23 — m. psoas major; 24 — m. erector spinae; 26 — corpus vertebrae L4; 27 — ductus thoracicus; 28 — v. azygos et nn. splanchnici; 29 — ganglion sympathicum; 30 — arcus lumbocostalis medialis; 31 — arcus lumbocostalis lateralis; 32 — n. subcostalis; 33 — a. suprarenalis media dextra; 34 — n. phrenica inferior; 35 — v. cava inferior; 36 — n. phrenicus dexter; 37 — pars costalis diaphragmatis; 38 — vv. hepaticae

На диафрагме имеется два таких слабых участка, имеющих форму треугольника:

1. Грудинно-реберный треугольник (trigonum sternocostale), именуемый также щелью Ларрея, образуется между грудинной и реберной частями диафрагмы слева от мечевидного отростка грудины. Через щель проходят внутренние грудные сосуды (vasa thoracica interna), окружающие клетчаткой. Эту щель нередко используют в клинике для пункции перикарда.

Аналогичный промежуток между реберной и грудинной частями диафрагмы, расположенный справа от мечевидного отростка, носит название щели Морганьи.

2. Пояснично-реберный треугольник (trigonum lumbocostale), расположенный между реберной и поясничной частями диафрагмы и верхним краем XII ребра, известный под названием щели Бохдалека. В этом месте брюшинная клетчатка почти вплотную подходит к плевре и подплевральной клетчатке, и гнойный процесс может переходить с брюшинной клетчатки в грудную полость.

Кроме того, в поясничной части диафрагмы существуют небольшие межмышечные щели, расположенные снаружи от пищевода и аортального отверстий, через которые проходят чревные нервы (nn. splanchnici), симпатические стволы (trunci sympathici), а также непарная (v. azygos) и полунепарная вены (v. hemiazygos).

Кровоснабжение диафрагмы осуществляется из нескольких источников. Основными артериями являются две нижние диафрагмальные артерии (aa. phrenicae inferiores), отходящие от брюшной части аорты. Кроме того, в кровоснабжении диафрагмы принимают

участие верхние диафрагмальные артерии (aa. phrenicae superiores), идущие от грудной части аорты, ветви внутренних грудных артерий (a. pericardiacophrenica, a. musculophrenica), а также межреберных артерий (aa. intercostales).

Передняя часть диафрагмы иннервируется правым и левым диафрагмальными нервами (nn. phrenici), а задняя — ветвями шести нижних межреберных нервов, переходящих на живот.

#### КЛИНИЧЕСКАЯ АНАТОМИЯ ФАССИЙ И КЛЕТЧАТОЧНЫХ ПРОСТРАНСТВ ГРУДНОЙ СТЕНКИ И АНАТОМИЧЕСКИЕ ПУТИ РАСПРОСТРАНЕНИЯ ГНОЙНЫХ ЗАТЕКОВ

На груди хорошо выражены как фасции, так и клетчаточные пространства. *Поверхностная фасция* на передней и боковых грудных стенках имеет вид тонкой соединительно-тканной пластинки. Под ключицей в ее листках могут быть расположены тонкие мышечные пучки подкожной мышцы шеи (m. platysma). Поверхностная фасция образует капсулу молочной железы. На задней стенке груди поверхностная фасция значительно толще, чем на передней, и по линии остистых отростков грудных позвонков она сращена с собственной фасцией груди.

*Собственная фасция* груди имеет характер плотной соединительно-тканной пластинки лишь в области грудины, где она утолщена за счет вплетающихся в нее сухожильных волокон мышц, прикрепляющихся к грудине, и спаяна с надкостницей. На остальном протяжении груди собственная фасция в виде более тонкой пластинки покрывает мышцы грудной стенки, образуя для них фасциальные футляры. Особенно хорошо развиты фасциальные футляры, покрывающие большую и малую грудные мышцы. На грудной стенке существует несколько клетчаточных пространств, имеющих большое практическое значение:

1. Субпекторальное межмышечное пространство расположено между большой и малой грудными мышцами. Находящаяся там клетчатка сообщается по ходу мышц с клетчаткой подключичной области и подмышечной ямки (см. табл. 10 на с. 193).

2. Ретромаммарное клетчаточное пространство выражено у женщин и расположено между капсулой молочной железы и собственной фасцией груди. При наличии в железе глубоко расположенного абсцесса туда возможен прорыв гноя. Через это клетчаточное пространство обычно осуществляется доступ к глубоким отделам железы.

3. Межреберное фасциально-клетчаточное пространство представлено клетчаткой, расположенной в межреберных промежутках между наружными и внутренними межреберными мышцами.

Связь этого пространства с соседними областями осуществляется по ходу межреберных кровеносных сосудов и нервов.

## ГРУДНАЯ ПОЛОСТЬ

Грудная полость (*cavitas thoracis*) ограничена спереди грудной, сзади — позвоночником, с боков — ребрами, снизу — диафрагмой и сверху — верхним грудным отверстием (*apertura thoracis superior*).

В грудной полости находятся три изолированных серозных мешка: два боковых плевральных пространства, в которых находятся легкие, и перикард, в котором лежит сердце. Благодаря тому, что внутренние стенки плевральных мешков направляются от грудины к позвоночнику, не соприкасаясь между собой, образуется срединное межплевральное фасциально-клетчаточное пространство — средостение (*mediastinum*), содержащее комплекс органов, сосудов и нервов, в том числе сердце с перикардом.

Стенки грудной полости покрыты изнутри внутригрудной фасцией (*fascia endothoracica*), к которой прилежит пристеночная клетчатка. Внутригрудная фасция со всех сторон окружает париетальную плевру, формируя вместе с ней соответственно реберный, диафрагмальный и средостенный отделы. При переходе плевры и фасции с одного отдела на другой образуются связки. Кроме того, от внутригрудной фасции отходят фасциальные пластинки к органам и сосудисто-нервным образованиям грудной полости, образующие фасциальные футляры.

### ТОПОГРАФИЧЕСКАЯ АНАТОМИЯ ПЛЕВРЫ И ПЛЕВРАЛЬНЫХ СИНУСОВ

Плевра представляет собой тонкую серозную оболочку, в которой различают висцеральный (*pleura visceralis*) и париетальный (*pleura parietalis*) листки. Париетальный листок выстилает изнутри грудную стенку, образуя два серозных мешка, а висцеральный — облекает легкие. Между обоими листками плевры имеется щелевидное пространство — плевральная полость (*cavitas pleuralis*), в которой содержится небольшое количество серозной жидкости.

Висцеральная плевра, будучи интимно спаяна с паренхимой легкого, со всех сторон покрывает его, за исключением ворот легкого (*hilum pulmonis*) и места прикрепления легочной связки (*lig. pulmonale*). Последняя представляет собой дубликатуру средостенной плевры, образующуюся при переходе висцеральной плевры в париетальную. Легочная связка имеет треугольную форму и расположена во фронтальной плоскости под легочными венами, соединяя легкое с медиастинальной плеврой. В вертикальном направлении она тянется вниз от корня легкого до диафрагмы. Вблизи диафрагмы она оканчивается свободным краем. Ниже ворот легких легочная связка соединяет париетальную и висцеральную плевру и делит плевральную полость на вентральный и дорсальный отделы. При мобилизации нижней доли легкого легочную связку обычно пересекают. Узкая полоска легкого между листками легочной связки висцеральным листком плевры не покрыта.

Париегальная плевра выстилает стенки каждого бокового грудного пространства и ее подразделяют соответственно участкам стенки, которые она покрывает, на реберную плевро (pleura costalis), диафрагмальную плевро (pleura diaphragmatica) и медиастинальную плевро (pleura mediastinalis). Особое место занимает верхняя часть плевральных мешков, так называемый купол плевры (cupula pleurae).

*Реберная плевро* выстилает внутренние поверхности ребер, внутренние межреберные мышцы, часть грудины и соединена с покрывающей их внутригрудной фасцией. Прочность этого соединения различна: в области грудины и переднебоковой грудной стенки до передней подмышечной линии плевры прочно соединена с внутригрудной фасцией и здесь слабо развит слой предплевральной клетчатки. Кзади от передней подмышечной линии, благодаря наличию хорошо выраженного слоя подплевральной клетчатки, плевро рыхло соединяется с внутригрудной фасцией, в особенности около позвоночника и в стороны от него на 5—6 см, где толщина подплевральной клетчатки наибольшая. Эта зона является местом экстраплеврального доступа к органам заднего средостения.

*Диафрагмальная плевро* покрывает верхнюю поверхность купола диафрагмы и прочно с ней сращена. На местах сращения с перикардом по окружности последнего, а также кзади перикарда плевры отсутствуют.

*Медиастинальная плевро* идет в сагиттальном направлении от грудины и ребер к боковым поверхностям позвоночника, ограничивая с боков средостение.

*Купол плевры* образуется слиянием реберной плевры с медиастинальной. Он выстает кверху над ключицей, заходя, следовательно, в область шеи, и соответствует верхушке легкого. Купол плевры фиксирован к окружающим костным образованиям посредством соединительно-тканых тяжей, принадлежащих предпозвоночной фасции шеи.

Высота стояния купола плевры спереди определяется на 2—3 см выше ключицы, кзади соответствует уровню остистого отростка VII шейного позвонка. Следует помнить, что вследствие такого положения плевры может быть повреждена при ранениях нижнего отдела шеи. Купол плевры окружен важными анатомическими образованиями: кзади от него располагаются головка и шейка I ребра, длинные мышцы шеи и нижний шейный узел симпатического ствола; спереди — лестничные мышцы; снаружи — плечевое сплетение; внутри — артериальный плечеголовный ствол (truncus brachiocephalicus) с правой стороны и левая общая сонная артерия — с левой; сверху — подключичная артерия и ее ветви (позвоночная и внутренняя грудная артерии).

Важное практическое значение имеет проскация переходных складок париегальной плевры, так как этим определяются границы плевральной полости. Передние границы плевры, а следовательно, и плевральной полости на правой и левой сторонах не совпадают, что объясняется положением сердца, оттесняющего в сторону левую

плевральную складку. Проекция на грудную стенку границ плевры и плевральных синусов представлена ниже.

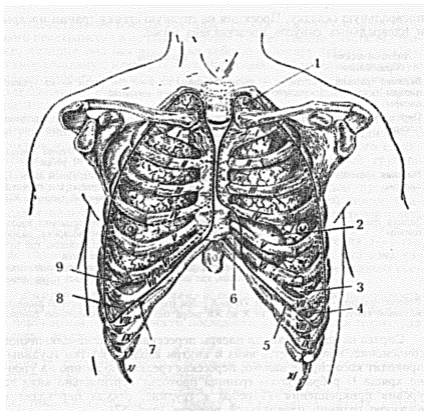
Анатомические образования	Проекция
Верхняя граница плевры (купол плевры)	Спереди — выше ключицы на 2—3 см, сзади — на уровне остистого отростка VII шейного позвонка
Передняя граница плевры	Справа — через грудно-ключичное сочленение к середине грудины на уровне II ребра, далее вертикально вниз к прикреплению хряща VI ребра к грудине Слева — по левому краю грудины до прикрепления хряща IV ребра, далее наружу к середине хряща VI ребра
Нижняя граница плевры	Справа и слева — от хряща VI ребра (от окологрудной линии), VII ребро (по среднеключичной линии), X ребро (по средней подмышечной линии), XI ребро (по лопаточной линии), XII ребро (по околопозвоночной линии)
Задняя граница плевры	Справа — от остистого отростка VII шейного позвонка вдоль реберно-позвоночных суставов до III грудного позвонка, далее по срединной линии до VIII—IX грудных позвонков, где отклоняется к верхней трети XII грудного позвонка Слева — от головки I ребра по левому краю позвоночника до IX—X позвонков, где отклоняется влево и идет к середине XII позвонка
Реберно-диафрагмальный синус	На уровне от VII до X ребра (по средней подмышечной линии); на уровне от X до XII ребра (по задней подмышечной линии)

Справа передняя граница плевры пересекает грудно-ключичное сочленение, направляется вниз и кнутри вдоль рукоятки грудины, проходит косо справа налево, пересекая срединную линию на уровне хряща II ребра. Затем граница проходит вертикально вниз до уровня прикрепления VI ребра к грудине, откуда переходит в нижнюю границу плевральной полости (рис. 52).

Слева передняя граница плевры начинается так же, как и справа, затем проходит по левому краю грудины до прикрепления к ней хряща IV ребра, откуда соответственно положению сердца идет наружу, пересекая 4-й межреберный промежуток, хрящ V ребра, 5-й межреберный промежуток и на уровне середины хряща VI ребра переходит в нижнюю границу плевральной полости. Таким образом, на уровне II—IV реберных хрящей правая и левая передние плевральные складки близко подходят друг к другу (в половине случаев соприкасаются друг с другом) и частично фиксированы здесь при помощи соединительно-тканых тяжей. Выше и ниже этого уровня остаются свободные участки треугольной формы — верхний и нижний межплевральные промежутки, из которых верхний занят жировой клетчаткой и вилочковой железой, а нижний — перикардом.

Нижние границы париетальной плевры (плевральной полости) от хряща VI ребра поворачивают вниз наружу и проходят по среднеключичной линии — по VII ребру, по средней подмышечной линии — по X ребру, по лопаточной линии — по XI ребру, по околопозвоночной линии — по XII ребру.

Задняя граница левой плевральной полости соответствует ре-



**Рис. 52.** Проекция границ легких и плевры на переднюю грудную стенку (сплошная линия — граница плевры, пунктирная линия — граница легких):

1 — верхушка легкого; 2 — поверхность перикарда, покрытая плеврой; 3 — нижний край левого легкого; 4 — левый реберно-диафрагмальный синус плевры; 5 — нижняя граница левой плевры; 6 — поверхность перикарда, не покрытая плеврой; 7 — нижняя граница правой плевры; 8 — правый реберно-диафрагмальный синус плевры; 9 — нижний край правого легкого

берно-позвоночным суставам и проходит от головки I ребра вертикально вниз по левому краю позвоночника до IX—X грудных позвонков, где отклоняется влево и идет к середине XII грудного позвонка. Справа задняя граница плевры от остистого отростка VII шейного позвонка идет вниз вдоль реберно-позвоночных суставов, а затем заходит на переднюю поверхность позвоночника, нередко достигая срединной линии, что связано с ходом пищевода.

Плевральные синусы (*recessus pleurales*) составляют часть плевральной полости и образуются в местах перехода париетальной плевры из одного отдела в другой. Стенки синусов, выстланные листками париетальной плевры, тесно соприкасаются и отходят

друг от друга во время вдоха, когда синусы частично или полностью заняты легкими, а также при заполнении синусов патологическим содержимым (серозный экссудат, гной, кровь). В плевральной полости имеются три плевральных синуса:

1. Реберно-диафрагмальный синус (*recessus costodiaphragmaticus*) самый глубокий и важный в практическом отношении. Он образован реберной и диафрагмальной плеврой и расположен на уровне прикрепления диафрагмы в виде полукруга, начиная от хряща VI ребра до позвоночника. Глубина синуса неодинакова на его протяжении. Спереди на уровне хряща VI ребра она составляет около 2 см. По средней подмышечной линии глубина его увеличивается и при сильном выдохе достигает 6—8 см. В этой зоне он простирается от VII до X ребра. По задней подмышечной линии синус тянется от X до XII ребра. Заднемедиальный участок синуса располагается ниже уровня XII ребра. Это следует учитывать при оперативном доступе к почке, верхняя половина которой лежит впереди синуса и поэтому возможно вскрытие плевральной полости. В нижнем отделе реберно-диафрагмального синуса, соответствующем 8—9-м межреберным промежуткам, реберная и диафрагмальная плевра соприкасаются даже при глубоком вдохе, так как легкое сюда никогда не опускается. Поэтому ранения реберно-диафрагмального синуса на этом участке необязательно сопровождаются ранениями легкого.

Другие плевральные синусы значительно меньшей величины и обычно целиком заполняются легкими при вдохе.

2. Реберно-медиастинальные синусы — передний и задний (*recessus costomediastinales anterior et posterior*) — образуются в переднем и заднем отделах грудной полости на месте перехода реберной плевры в медиастинальную. Оба синуса лежат в вертикальном направлении. Передний реберно-медиастинальный синус на правой стороне выражен слабее. На левой стороне синус при вдохе заполняется легким не полностью, поэтому в пределах левого переднего реберно-медиастинального синуса сердце с перикардом отделены от грудной стенки лишь плевральными листками.

3. Диафрагмо-медиастинальный синус (*recessus phrenicomediastinalis*) представляет собой узкое пространство, расположенное горизонтально в сагиттальном направлении на месте перехода диафрагмальной плевры в медиастинальную и не имеет существенного клинического значения.

Кровоснабжение париетальной плевры обеспечивается ветвями межреберных и внутренних грудных артерий, а также верхней диафрагмальной артерией, отходящей от грудной аорты. Висцеральная плевра кровоснабжается из бронхальных и частично легочных артерий.

Иннервация париетальной плевры осуществляется ветвями межреберных и диафрагмальных нервов. Висцеральная плевра иннервируется легочными сплетениями, образованными ветвями блуждающего нерва, симпатического ствола, диафрагмального нерва и спинномозговых узлов.



## ХИРУРГИЧЕСКАЯ АНАТОМИЯ ЛЕГКИХ

Легкие (pulmones) — парные органы, занимающие большую часть груди и заполняющие плевральную полость (рис. 53). Правое легкое шире и короче, левое — уже и длиннее, что связано с более высоким стоянием правого купола диафрагмы и положением сердца, смещенного влево.

В каждом легком различают верхушку (apex pulmonis), три поверхности и три края. Наружная, или реберная, поверхность

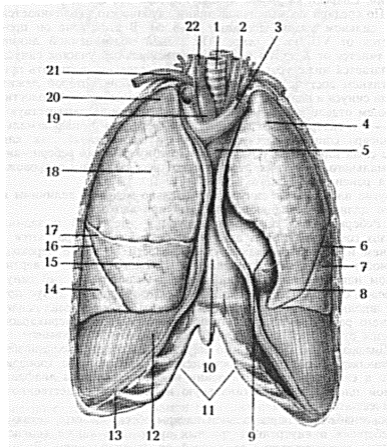


Рис. 53. Доли правого и левого легких:

1 — trachea; 2 — n. vagus sinister; 3 — v. brachiocephalica sinistra; 4 — pulmo sinister (lobus superior); 5 — arcus aortae; 6 — fissura obliqua; 7 — lobus inferior; 8 — lingula pulmonis sinistri; 9 — incisura cardiaca pulmonis sinistri; 10 — cor et pericardium; 11 — arcus costalis; 12 — diaphragma; 13 — pleura; 14 — pulmo dexter (lobus inferior); 15 — lobus medius; 16 — fissura obliqua; 17 — fissura horizontalis; 18 — lobus superior; 19 — truncus brachiocephalicus; 20 — apex pulmonis; 21 — a. subclavia; 22 — a. carotis communis dextra

(*facies costalis*), прилежащая к ребрам, выпуклая; нижняя, или диафрагмальная, поверхность (*facies diaphragmatica*), обращенная к диафрагме, вогнутая соответственно выпуклости диафрагмы. Медиальная поверхность легких (*facies medialis*) имеет сложное строение. На ней различают переднюю, медиастинальную часть (*pars mediastinalis*), прилежащую к средостению, и заднюю, позвоночную (*pars vertebralis*), обращенную к позвонкам. Легкие прилегают к различным органам грудной полости, будучи отделены от них плеврой, а от сердца — также перикардом. К медиальной поверхности легких прилежит ряд органов, оставляющих на их поверхности соответствующие отпечатки. Вблизи переднего края правого легкого имеется небольшое вдавление, обусловленное выпуклой стенкой правого предсердия. На левом легком такое вдавление (*impressio cardiaca*) вызвано, главным образом, левым желудочком. Сзади и сверху от сердечных вдавлений на обоих легких находятся углубления — ворота легкого (*hilum pulmonis*). В воротах легкого находятся анатомические образования, составляющие корень легкого (*radix pulmonis*), — легочная артерия, легочная вена, главный бронх и другие более мелкие структуры. Сзади от ворот легких на медиальной поверхности имеются борозды, обусловленные прилеганием к левому легкому нисходящей аорты, вены — плечеголовистой вены и левой подключичной и общей сонной артерий, а к правому легкому — непарной вены, пищевода и трахеи. Спереди от ворот правого легкого на медиальной поверхности отмечается вдавление соответственно положению верхней полой вены.

Верхушка каждого легкого, находящаяся под куполом плевры, округлена. Синтопия анатомических образований, связанных с куполом плевры, была изложена при описании плевры. Задний край легкого (*margo posterior*) округлен, а передний и нижний края (*margo anterior et inferior*) заострены.

В терапевтической и хирургической практике важное значение имеет знание *скелетотопии легких*. Передние и задние границы легких и плевры почти совпадают. Передняя граница левого легкого из-за наличия на переднем крае глубокой сердечной вырезки (*incisura cardiaca*), начиная от хряща IV ребра, отклоняется наружу, к левой среднеключичной линии и, таким образом, хрящи IV и V ребер не прикрыты легочной тканью (см. рис. 52). Нижние границы легких не совпадают с границами плевры, в связи с наличием реберно-диафрагмальных плевральных синусов. Нижняя граница проходит по хрящу VI ребра справа по грудной, а слева по окологрудной линиям, по среднеключичной линии — по верхнему краю VII ребра, по передней подмышечной линии — по нижнему краю VII ребра, по средней подмышечной линии — по VIII ребру, по лопаточной линии — по X ребру, по околопозвоночной линии — по XI ребру. При глубоком вдохе нижняя граница легких опускается по окологрудной линии до нижнего края VII ребра, по околопозвоночной линии — до верхнего края XII ребра. Проекция границ легких и межреберных щелей на грудную стенку представлена на с. 162.

Верхняя граница (верхушка легких)	Спереди — выше ключицы на 2—3 см, сзади — на уровне остистого отростка VII шейного позвонка
Передняя граница	См. переднюю границу плевры
Задняя граница	См. заднюю границу плевры
Нижняя граница	Справа — хрящ VI ребра (по грудной линии), верхний край VII ребра (по среднеключичной линии), нижний край VII ребра (по средней подмышечной линии), VIII ребро (по средней подмышечной линии), X ребро (по лопаточной линии), XI ребро (по околопозвоночной линии) Слева — нижний край хряща VI ребра (по окологрудной линии), VII ребро (по среднеключичной линии), верхний край VIII ребра (по средней подмышечной линии), XI ребро (по околопозвоночной линии)
Косая междолевая щель	Слева и справа — от остистого отростка III грудного позвонка вперед и вниз до перехода костной части VI ребра в хрящевую
Горизонтальная междолевая щель	Справа — по ходу IV ребра, от средней подмышечной линии до прикрепления к груди

### Долевое и сегментарное строение легких

В описательной анатомии различают в правом легком три доли — верхнюю, среднюю и нижнюю (*lobus superior, medius et inferior*), а в левом две доли — верхнюю и нижнюю (*lobus superior et inferior*) (см. рис. 53). Эти доли отделены друг от друга глубокими междолевыми щелями, которые чаще всего прорезывают толщу легкого от поверхности до ворот. *Косая щель* (*fissura obliqua*) в левом легком отделяет верхнюю долю от нижней, а в правом — верхнюю и среднюю доли от нижней. В правом легком имеется еще *горизонтальная щель* (*fissura horizontalis*), отходящая от косой щели на наружной поверхности легкого и отделяющая среднюю долю от верхней.

Косая междолевая щель просцируется на стенке груди справа и слева одинаково: от остистого отростка III грудного позвонка, по позвоночной линии, направляется косо вниз и вперед к VI ребру у места перехода его костной части в хрящевую. Проекция горизонтальной междолевой щели правого легкого соответствует ходу IV ребра от средней подмышечной линии до его прикрепления к груди.

Каждая доля состоит из нескольких бронхолегочных сегментов — участков легочной ткани, вситилируемых бронхом третьего порядка (сегментарный бронх) и отделенных от соседних сегментов соединительной тканью. Легочный сегмент имеет форму пирамиды, вершиной обращенной к воротам легкого, а основанием — к его наружной поверхности.

Через вершину сегмента в него входит бронхососудистая ножка,

состоящая из сегментарного бронха, сегментарной артерии и центральной вены. Через последнюю оттекает лишь небольшая часть крови из сегмента. Основным же сосудистым коллектором, собирающим кровь из прилежащих сегментов, являются межсегментарные вены, идущие в разделяющих сегменты соединительнотканых перегородках и подходящих к бронху вблизи ворот легкого.

Бронхолегочные сегменты представляют собой анатомо-физиологически и клинически самостоятельные образования. В частности, различные заболевания (бронхоэктатическая болезнь, туберкулез и др.) первоначально возникают и локализуются в пределах сегмента.

Согласно международной анатомической номенклатуре каждое легкое состоит из 10 сегментов, но при этом в левом легком I и II сегменты (верхушечный и задний) объединяются в один — верхушечно-задний (рис. 54, с. 144, вклейка). Каждый из выделяемых сегментов, кроме названия, отражающего его положение в легком, имеет свой порядковый номер, одинаковый для обоих легких (табл. 8).

Таблица 8

Сегментарное строение легких

Доля легкого	Правое легкое			Левое легкое		
	Название сегмента	Условное обозначение сегмента (нумерация)	Условное обозначение сегмента (нумерация)	Название сегмента	Условное обозначение сегмента (нумерация)	
Верхняя	Верхушечный	Seg. apicale	S <sub>I</sub>	Верхушечно-задний	Seg. apico-posteriorus	S <sub>I+II</sub>
	Задний	Seg. posteriorus	S <sub>II</sub>	—	—	—
	Передний	Seg. anteriorus	S <sub>III</sub>	Передний	Seg. anteriorus	S <sub>III</sub>
Средняя	Латеральный	Seg. laterale	S <sub>IV</sub>	Верхний язычковый	Seg. lingu-lare superior	S <sub>IV</sub>
	Медиальный	Seg. mediale	S <sub>V</sub>	Нижний язычковый	Seg. lingu-lare inferior	S <sub>V</sub>
	Верхушечный (верхний)	Seg. apicale (superius)	S <sub>VI</sub>	Верхушечный (верхний)	Seg. apicale (superius)	S <sub>VI</sub>
	Медиальный базальный (сердечный)	Seg. basale mediale (cardiacum)	S <sub>VII</sub>	Медиальный базальный (сердечный)	Seg. basale mediale (cardiacum)	S <sub>VII</sub>
	Передний базальный	Seg. basale anteriorus	S <sub>VIII</sub>	Передний базальный	Seg. basale anteriorus	S <sub>VIII</sub>
Нижняя	Латеральный базальный	Seg. basale laterale	S <sub>IX</sub>	Латеральный базальный	Seg. basale laterale	S <sub>IX</sub>
	Задний базальный	Seg. basale posteriorus	S <sub>X</sub>	Задний базальный	Seg. basale posteriorus	S <sub>X</sub>

Возможность раннего выявления нагноительных и опухолевых процессов в легких и разработка учения о сегментарном строении легких позволили внедрить в хирургическую практику сегментарные резекции легких как наиболее щадящий вид хирургического вмешательства. К сожалению, границы сегментов на поверхности легких в обычных условиях определить трудно. Для этого приходится прибегать к выделению сегментарного бронха в воротах легкого или его долей, что требует знания архитектоники бронхального ствола.

### Понятие о воротах легких и хирургическая анатомия корня легких

Ворота легких (*hilum pulmonis*) представляют собой овальное или ромбовидное углубление, расположенное на медиальной поверхности легкого несколько выше и дорсальнее ее середины. Проекция ворот легких на грудную стенку чаще соответствует V—VIII грудным позвонкам сзади и II—IV ребрам спереди.

Через ворота легких проходят анатомические образования корня легкого (*radix pulmonis*) — бронхи, легочные и бронхальные артерии и вены, лимфатические сосуды, нервные сплетения. Корень легкого уплощен спереди назад, высота его составляет в среднем 5,6—6 см.

Глубина залегания ворот и корня легкого неодинакова спереди и сзади. С правой стороны расстояние от задней поверхности грудины до передней поверхности корня легкого равно 9—10 см, а слева — 7—9 см. Сзади расстояние до корня легкого значительно меньше. Справа от позвоночника до задней поверхности корня расстояние составляет около 0,5 см, слева — до 1 см. Эти различия обусловлены тем, что сзади левого легкого проходит грудная аорта.

Корень легкого покрыт средостенной плеврой в месте перехода ее в висцеральную плевру. Киутри от средостенной плевры крупные сосуды корня легкого покрыты задним листком перикарда и не видны при вскрытии плевральной полости. Все элементы корня легкого подплеврально покрыты отростками внутригрудной фасции, которая формирует для них фасциальные влагалища, ограничивая околососудистую клетчатку, сообщающуюся с клетчаткой средостения. Фасциальные тяжи, идущие от элементов корня легкого к перикарду, образуют перикардально-бронхиальные и перикардально-легочно-артериальные связки. Пересечение этих связок облегчает внеперикардальное обнажение и обработку сосудов и бронхов корня легкого при его удалении. Сверху корень правого легкого отгибает в направлении сзади наперед непарная вена (*v. azygos*) (рис. 55, с. 144, вклейка), а корень левого легкого в направлении спереди назад — дуга аорты.

Корень легкого составляют: главный бронх (*bronchus principalis*), или начало его деления, легочная артерия (*a. pulmonalis*), две легочные вены — верхняя и нижняя (*vv. pulmonales superior et*

inferior), бронхиальные сосуды, лимфатические сосуды и легочное нервное сплетение (*plexus pulmonalis*) (рис. 56, с. 144, вклейка).

Взаимоотношение компонентов корня легкого во фронтальной плоскости обычно таково, что верхнюю часть корня занимают главный бронх, легочная артерия (или ее ветви), бронхиальные сосуды и лимфатические узлы. Нижнюю часть корня составляют легочные вены (*vv. pulmonales*). Чаще всего легочные вены расположены за задней частью перикарда, покрывающего их с трех сторон (кроме задней) до половины их протяжения. Справа легочные вены иногда идут вне перикарда. Взаимоотношения легочной артерии и бронха в правом и левом легких различны. В воротах правого легкого чаще всего наиболее высоко располагается главный бронх (или его разветвление), а впереди и книзу от него лежат ветви легочной артерии. В воротах левого легкого наиболее высоко лежит легочная артерия (или ее ветви), а книзу от них располагается бронх [аббревиатура анатомических структур сверху вниз: АБВ — артерия, бронх, вена (слева) и БАВ — бронх, артерия, вена (справа)].

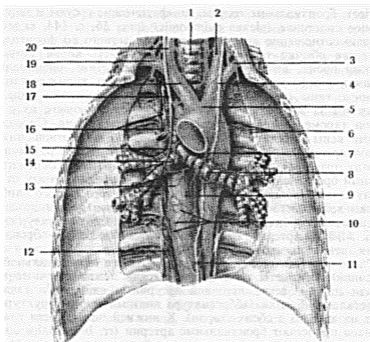
Расположение компонентов корня легкого в горизонтальной (поперечной) плоскости таково, что спереди лежат легочные вены, позади них — ветви легочной артерии и еще далее кзади — разветвление бронха (аббревиатура анатомических структур спереди назад ВАВ с обеих сторон). К нижней поверхности главных бронхов прилегают бронхиальные артерии (*rr. bronchiales aortae*), отходящие непосредственно от грудной аорты и сопровождающие их одноименные вены, впадающие в непарную вену (*v. azygos*), и лимфатические сосуды. На стенках бронхов и легочных сосудов располагаются ветви легочного сплетения.

Правый главный бронх шире левого, так как объем правого легкого больше (рис. 57). Он состоит из 6—8 хрящевых колец и в поперечнике имеет диаметр до 2 см. В то же время левый бронх почти вдвое длиннее правого, имеет 9—12 хрящевых колец, но уже его (диаметр 1,2 см).

Ворота легких расположены ниже места бифуркации трахеи, поэтому бронхи идут косо вниз и наружу. Однако правый бронх расположен более вертикально, чем левый, является как бы продолжением трахеи.

### Кровоснабжение, иннервация и лимфоотток легких

Кровоснабжение легких осуществляется легочными и бронхиальными сосудами. Легочные артерии обеспечивают питание легочных альвеол (*alveoli pulmonis*), а бронхиальные — стромы легких и бронхиального дерева. Бронхиальные артерии (*rr. bronchiales*) в количестве от 2 до 6 отходят от грудной части аорты позади бронха левого легкого и разветвляются по ходу бронхов, доходя до дыхательных бронхиол (*bronchioli respiratorii*). Справа они идут



**Рис. 57.** Взаимоотношение правого и левого главных бронхов с органами средостения:

1 — trachea; 2 — a.carotis communis sinistra; 3 — a.subclavia sinistra; 4, 11 — n. vagus sinister; 5 — arcus aortae; 6 — a., v., n. intercostales; 7 — n. laryngicus recurrens sinister; 8 — bronchus principalis sinister; 9 — esophagus; 10 — plexus esophageus nn. vagorum; 12 — v. azygos; 13 — rr. esophageales aortae; 14 — bronchus principalis dexter; 15 — a.bronchialis; 16 — truncus sympathicus; 17 — n. vagus dexter; 18 — truncus brachiocephalicus; 19 — a.subclavia dextra; 20 — a.carotis communis dextra

в перибронхиальной клетчатке вдоль задней или нижней стенки бронха, слева — вдоль нижней стенки бронха. Бронхиальные и легочные артерии анастомозируют между собой.

Венозный отток от легочной ткани происходит в легочные и бронхиальные вены. Последние у корня легкого соединяются в общий ствол, впадающий справа в v. azygos или v. hemiazygos, а слева — в одну из верхних межреберных вен.

Иннервируют легкое ветви симпатического нерва (из II—IV шейных и I—V грудных узлов) и блуждающего нерва, образующих легочное сплетение, расположенное в переднем и заднем отделах корня легкого. Ветви из легочного сплетения направляются в ткань легкого по сосудам и разветвленным бронхам. В иннервации легких, кроме того, участвуют ветви диафрагмальных нервов.

Лимфатическая система легких сложна и представлена поверхностными и глубокими сосудами. Поверхностные сосуды распо-

ложены под висцеральной плеврой. Глубокая лимфатическая система состоит из глубокой органной сети лимфатических капилляров и внутридольковых междольковых и бронхиальных сплетений, из которых формируются отводящие лимфатические сосуды. По этим сосудам лимфа оттекает частично в бронхолегочные лимфатические узлы в воротах легкого, а также в верхние и нижние трахосбронхиальные, околотрахеальные, передние и задние средостенные узлы и по ходу легочной связки в верхние диафрагмальные узлы, связанные с узлами брюшной полости.

## СРЕДОСТЕНИЕ

Средостение (*mediastinum*) ограничено спереди грудной частью реберных хрящей и позадигрудинной фасцией, сзади — грудным отделом позвоночника, шейками ребер и предпозвоночной фасцией. Боковыми границами являются медиастинальная плевро и прилежащие к ней листки внутригрудной фасции. Нижнюю границу средостения образуют диафрагма и диафрагмальная фасция. На уровне верхнего отверстия грудной клетки средостение переходит в фасциально-клетчаточные пространства переднего отдела шеи, будучи отделено от них фасциальными тяжами и пластинками, расположенными между органами, крупными сосудами и фасциями, покрывающими грудину, ключицу и тела грудных позвонков.

Положение средостения несимметрично, несколько косое вследствие отклонения сердца от средней линии тела влево. Размеры и форма его в различных местах неодинаковы. В связи с тем, что внизу расстояние грудины от позвоночника больше, чем сверху, сагиттальный размер средостения увеличивается по направлению книзу. Грудина короче грудного отдела позвоночника, поэтому средостение спереди соответственно короче, чем сзади. Медиастинальные отделы плевры, составляющие боковые стенки средостения, расположены не в одной сагиттальной плоскости: они значительно расходятся вверху и особенно внизу в связи с наличием сердца, крупных кровеносных сосудов и других анатомических образований. В области корня легкого боковые стенки средостения сближаются, благодаря этому средостение во фронтальной плоскости имеет форму песочных часов.

В средостении расположено большое число жизненно важных органов. Часть из них переходят с шеи, располагаются продольно и уходят в брюшную полость (пищевод, симпатический ствол, блуждающие нервы); другие вступают в средостение из брюшной полости (грудной лимфатический проток, нижняя полая вена); третьи — относятся только к груди (сердце, вилочковая железа). Крупные сосуды сердца имеют продольно-косое и поперечное положение.

Исходя из особенностей топографии этих органов, а также в связи с хирургическим к ним доступом принято различать *переднее*



и заднее средостение. Условной границей между этими отделами является фронтальная плоскость, проведенная через корень легких, точнее через бифуркацию трахеи. Переднее средостение подразделяют на верхний и нижний отделы. Международная анатомическая номенклатура (PNA) различает 5 отделов средостения: верхнее средостение — от верхней границы грудной полости до бифуркации трахеи (*mediastinum superius*) и нижнее средостение (*mediastinum inferius*), в котором выделяют переднее (между грудиной и перикардом), среднее (в нем находятся перикард и сердце) и заднее (между перикардом и позвоночником).

### Переднее средостение

Переднее средостение по своим размерам занимает приблизительно 2/3 общего средостения. В нем расположены вилочковая железа (*thymus*), которая у взрослых редко содержит железистую ткань и обычно замещена клетчаткой, трахея с бифуркацией, крупные кровеносные сосуды (плечеголовые вены, верхняя часть верхней полой вены, восходящая аорта, дуга аорты с отходящими от нее ветвями, легочный ствол, легочные вены). Нижний отдел переднего средостения занимает сердце с перикардом (рис.58).

#### *Хирургическая, ориентирная и проекционная анатомия кровеносных сосудов и нервов переднего средостения*

Правая и левая плечеголовые вены (*vv. brachiocephalicae dextra et sinistra*) из всех крупных сосудов переднего средостения лежат наиболее поверхностно и становятся видны по удалении остатков вилочковой железы. Они образуются путем слияния внутренних яремных и подключичных вен позади грудино-ключичных сочленений, которые служат для сосудов анатомическим ориентиром. *Левая плечеголовая вена* почти вдвое длиннее правой. Она идет косо слева направо позади верхнего участка рукоятки грудины, покрывая спереди сосуды, отходящие от дуги аорты, и просцируется на уровне прикрепления к ней хрящей I ребра, реже II. На своем пути вена, будучи прикрыта вилочковой железой, косо пересекает спереди левую подключичную артерию, начальную часть левой общей сонной артерии и плечеголовный ствол и, плотно прилегая к выпуклости дуги аорты, соприкасается с левым диафрагмальным и левым блуждающим нервами. Здесь хорошо видны места впадения в верхнюю часть левой плечеголовной вены левой внутренней грудной вены, а в нижнюю часть — нижней щитовидной вены. *Правая плечеголовая вена* короче левой на 2—3 см, проходит сверху вниз почти вертикально до уровня прикрепления хряща I ребра к грудины и просцируется на правый край рукоятки грудины. На своем пути она располагается продольно, правее и

несколько впереди от плечеголового ствола (*truncus brachiocephalicus*), а своей переднеправой стороной соприкасается с правой медиастинальной плеврой и правым диафрагмальным нервом.

Обе плечеголовые вены у правого края грудины, на уровне прикрепления к ней хряща I ребра, сливаясь, образуют верхнюю полую вену (см.рис.58).

Верхняя полая вена (*v. cava superior*) имеет вид крупного короткого ствола длиной 4—5 см, который от своего начала спускается вниз вдоль правого края грудины и на уровне III ребра или 3-го межреберья впадает под правым ушком в правое предсердие. Проекция верхней полой вены соответствует правому краю грудины на протяжении I—III ребер. На протяжении верхней полой вены различают верхний внеперикардиальный участок (2/3 ее длины) и нижний внутриверикардиальный участок, где она со всех сторон покрыта перикардом, за исключением небольшого участка на ее задней поверхности. Внеперикардиальный участок вены

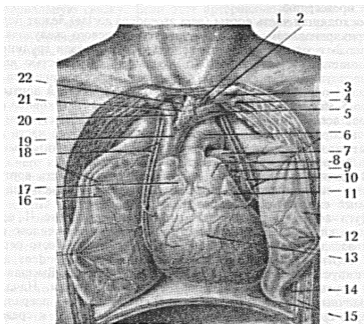


Рис. 58. Топографическая анатомия органов переднего средостения:  
 1 — *a. carotis communis sinistra*; 2 — *a. subclavia sinistra*; 3 — *clavicula*; 4 — *costa I*;  
 5 — *v. brachiocephalica sinistra*; 6 — *arcus aortae*; 7 — *a. pulmonalis sinistra*; 8 —  
*truncus pulmonalis*; 9 — *bronchus principalis sinister*; 10, 18 — *n. phrenicus* и  
*a. pericardiacophrenica*; 11 — *auricula sinistra*; 12 — *pleura visceralis*; 13 —  
*pericardium*; 14 — предплеуральная (параллельная) клетчатка; 15 — *facia*  
*endothoracica*; 16 — *pleura visceralis dextra*; 17 — *auricula dextra*; 19 — *v. cava*  
*superior*; 20 — *v. brachiocephalica dextra*; 21 — *thymus*; 22 — *truncus brachio-*  
*cephalicus*

справа и спереди соприкасается с медиастинальной плеврой и правым легким, слева — с начальной частью дуги аорты. Между средостенной плеврой и правой стороной вены располагается правый диафрагмальный нерв, для которого вена служит ориентиром. В клетчатке позади верхней полой вены проходит правый блуждающий нерв. В заднюю, реже в правую, стенку верхней полой вены на уровне средней трети ее длины впадает непарная вена (*v. azygos*), которая перед впадением огибает сверху правый главный бронх.

Внутриперикардиальный участок верхней полой вены, спереди и по бокам укрытый перикардом, слева прилежит к восходящей аорте, будучи отделен от нее аортокавальным промежутком, который используется для оперативного доступа к правому трахеобронхиальному углу и правому главному бронху. Сзади к верхней полой вене внутри перикарда прилежит правая легочная артерия, а при впадении в предсердие вена соприкасается с верхним краем верхней правой легочной вены, поперечно направляющейся к левому предсердию.

Восходящая часть аорты (*pars ascendens aortae*) лежит целиком в перикардиальном мешке. Начинаясь от левого желудочка, на уровне 3-го межреберного промежутка слева позади грудных она поднимается вверх и вправо (с небольшой выпуклостью вперед) и, повернув влево, переходит в дугу аорты на уровне прикрепления хряща II правого ребра к грудным. Длина восходящей аорты примерно 5—6 см. Начало восходящей части аорты — луковица аорты (*bulbus aortae*) прикрыта спереди и слева легочным стволом, спереди и справа — правым ушком. Позади восходящей части аорты лежит правая легочная артерия (*a. pulmonalis dextra*), выше — правый бронх и справа — верхняя полая вена.

От задней поверхности грудины восходящую часть аорты отделяет, помимо перикарда, правый реберно-медиастинальный плевральный синус (*recessus costomediastinalis dexter*).

Дуга аорты (*arcus aortae*) начинается на уровне II правого грудно-ключичного сочленения и идет косо справа налево и спереди назад (см. рис. 58; рис. 59, с. 144, вклейка). Место перехода дуги аорты в нисходящую часть аорты (*pars descendens aortae*) проецируется слева на уровне IV грудного позвонка. Высшая точка дуги аорты соответствует центру рукоятки грудины. Начальный и конечный отделы дуги аорты прикрыты спереди плевральными реберно-средостенными синусами (правым и левым) и средостенными плевроми. Причем через плевру дуга аорты примыкает к средостенной поверхности верхней доли левого легкого, оставляя на ней желобок. Средний отдел дуги аорты свободен от плевры и прикрыт вилочковой железой и жировой клетчаткой с расположенными в ней лимфатическими узлами. Задняя поверхность дуги аорты соприкасается с передней поверхностью трахеи, образуя на ней небольшое вдавление. Сзади от дуги аорты лежат также пищевод, грудной лимфатический проток, а справа — начальный отрезок верхней полой вены.

По левой поверхности дуги аорты, пересекая ее спереди, проходит левый блуждающий нерв, от которого на уровне нижнего края дуги отходит левый возвратный гортанный нерв, огибающий дугу аорты снизу и сзади (см. рис. 57). Кнаружи от блуждающего нерва на переднелевой поверхности дуги аорты расположены левый диафрагмальный нерв и сопровождающие его *vasa pericardiacophrenica*. Сверху от дуги аорты проходит левая плечеголовная вена, снизу к дуге примыкают правая легочная артерия и левый бронх, через который дуга перекидывается, переходя в нисходящую часть аорты.

На передненижней поверхности дуги аорты соответственно уровню отхождения от ее верхней поверхности левой подключичной артерии находится место прикрепления *артериальной связки* (*lig. arteriosum*), которая представляет собой облитерированный артериальный (боталлов) проток (*ductus arteriosus*) — сосудистый анастомоз между дугой аорты и легочным стволом на месте его деления (см. рис. 59). Последний функционирует во внутриутробном периоде и к 3—6 мес жизни ребенка запусчивается и превращается в артериальную связку. Если этот артериальный проток остается проходным, аортальная кровь попадет в малый круг кровообращения, приводя к развитию порока сердца (легочная гипертензия, гипертрофия правого желудочка), требующего хирургического вмешательства — перевязки незаращенного боталлова протока. Проекция артериального протока соответствует уровню левого 2-го межреберного промежутка. Левый диафрагмальный нерв (*n. phrenicus sinister*) проходит на 1—2 см впереди от артериальной связки и служит анатомическим ориентиром при доступе к незаращенному протоку с целью его перевязки. С этой же целью можно использовать и *n. laryngeus recurrens sinister*, который огибает дугу аорты у нижнего конца *lig. arteriosum* и *n. vagus sinister*, лежащий сзади от артериальной связки. В клинической анатомии для нахождения артериального (боталлова) протока выделяют четырехугольник, ограниченный спереди диафрагмальным нервом, сзади — блуждающим нервом, сверху — дугой аорты и снизу — легочным стволом. Проходящий в этом четырехугольнике левый возвратный гортанный нерв непосредственно подходит к артериальной связке (боталлову протоку) и является конечным ориентиром для его нахождения.

От верхней полуокружности дуги аорты отходят крупные артериальные ветви (справа налево): плечеголовной ствол, левая общая сонная артерия и левая подключичная артерия (см. рис. 57). Все они поднимаются вверх позади левой плечеголовной вены.

*Плечеголовной ствол* (*truncus brachiocephalicus*) является первой ветвью дуги аорты, отходит несколько левее срединной линии и проходит по направлению к правому грудиноключичному суставу, на уровне которого разделяется на правые подключичную и общую сонную артерии. Плечеголовной ствол просцируется на рукоятку грудины, от которой отделяется левая плечеголовная веной, грудино-подъязычной и грудино-щитовидной мышцами. Вдоль правой стенки плечеголовного ствола расположена правая плече-

головная вена. Оба сосуда справа и спереди частично покрыты средостенной плеврой.

*Левая общая сонная артерия* (a. carotis communis sinistra) отходит от дуги аорты на 1—1,5 см левее и кзади места отхождения плечеголового ствола. Еще левее и кзади от дуги аорты отходит *левая подключичная артерия* (a. subclavia sinistra). Спереди этот сосуд частично покрывает медиастинальная плевра.

Участок аорты от места отхождения левой подключичной артерии до перехода в нисходящую часть аорты называется *перешейком аорты* (isthmus aortae).

*Легочный ствол* (truncus pulmonalis) выходит из правого желудочка сердца, располагаясь в полости перикарда спереди и слева от восходящей части аорты, направляется вверх, несколько кзади и влево, вдоль левой стороны восходящей части аорты и имеет длину 3—5 см. Начало его соответствует уровню прикрепления III левого реберного хряща к грудице, а место деления на правую и левую легочные артерии (aa. pulmonales dextra et sinistra) находится под вогнутостью дуги аорты на уровне верхнего края II левого реберного хряща (см. рис. 59).

*Правая легочная артерия* круто поворачивает вправо, направляется позади восходящей части аорты и верхней полой вены и далее идет назад позади задней стенки перикарда, где, соприкасаясь с передненижней стенкой правого главного бронха, входит в состав корня правого легкого. *Левая легочная артерия* идет влево в полости перикарда вблизи вогнутости аорты и далее, косо пересекая спереди нисходящую часть аорты и главный левый бронх, входит в состав корня левого легкого.

Легочные вены (vv. pulmonales) выходят по две (верхняя и нижняя) из ворот каждого легкого, идут в горизонтальном направлении к левому предсердию и впадают в его верхнюю стенку, причем каждый ствол отдельным отверстием. Правые легочные вены длиннее левых и на пути к левому предсердию пересекают поперечно заднюю стенку правого предсердия.

Диафрагмальные нервы (nn. phrenici) переходят с шеи в переднее средостение, располагаясь между подключичными артерией и веной. *Правый диафрагмальный нерв* в средостении проходит между правой поверхностью верхней полой вены и правой медиастинальной плеврой, а затем в сопровождении сосудов (vasa pericardiacophrenica) направляется к диафрагме впереди корня правого легкого, между правым боковым отделом перикарда и правой медиастинальной плеврой (табл. 9).

*Левый диафрагмальный нерв* проходит впереди дуги аорты снаружи от блуждающего нерва, а затем пересекает последний, ложась справа от него. Далее нерв идет впереди корня левого легкого к диафрагме в сопровождении vasa pericardiacophrenica, располагаясь между левой медиастинальной плеврой и левой поверхностью перикарда.

Таблица 9

Анатомические ориентиры сосудов и нервов груди

Хирургический объект	Уровень	Анатомический ориентир	Синтопия образований
<i>A. thoracica interna</i>	На протяжении передней грудной стенки	Край грудным, межреберные промежутки	Кнаружи от края грудным, а межреберных промежутках между внутренними межреберными мышцами и внутригрудной фасцией
<i>Ductus arteriosus</i> (боталлов проток)	Выше корня левого легкого	Нижний край <i>a. aortae</i> , п. <i>vagus</i> с п. <i>laryngeus recurrens</i>	Между п. <i>phrenicus</i> — спереди, п. <i>vagus</i> — сзади, <i>a. aortae</i> — сверху и <i>truncus pulmonalis</i> — снизу; п. <i>laryngeus recurrens</i> обгибает проток сзади
<i>N. phrenicus dexter</i>	Выше корня правого легкого	Наружная поверхность <i>v. cava superior</i>	Между наружной поверхностью <i>v. cava superior</i> и медиастинальной плеврой
	На уровне корня правого легкого	Корень правого легкого	На передней поверхности корня правого легкого
	Ниже корня правого легкого	Правый боковой отдел перикарда	Между перикардом и медиастинальной плеврой
<i>N. phrenicus sinister</i>	Выше корня левого легкого	Дуга аорты ( <i>a. aortae</i> )	На передней поверхности дуги аорты, впереди от п. <i>vagus</i>
	На уровне корня левого легкого	Левый край переднего отдела перикарда	В клетчатке переднего средостения
	Ниже корня левого легкого		На передней поверхности перикарда
<i>N. vagus dexter</i>	Выше корня правого легкого	<i>V. cava superior</i>	В клетчатке позади <i>v. cava superior</i>
	На уровне корня правого легкого	Правый главный бронх, <i>v. azygos</i>	Между главным бронхом и <i>v. azygos</i> проходит на заднюю поверхность корня правого легкого
	Ниже корня правого легкого	Правый край пищевода	На задней стенке пищевода у правого края
<i>N. vagus sinister</i>	Выше корня левого легкого	<i>A. aortae</i>	На передней поверхности <i>a. aortae</i>
	На уровне корня левого легкого	Корень левого легкого, <i>a. pulmonalis sinistra</i>	Между дугой аорты и <i>a. pulmonalis sinistra</i> проходит на заднюю поверхность корня левого легкого
	Ниже корня левого легкого	Левый край пищевода	На передней стенке пищевода у левого края
<i>Truncus sympathicus</i>	На всем протяжении заднего средостения	Головки ребер	Под реберной плеврой на передней поверхности головок ребер

Диафрагмальные нервы и сопровождающие их сосуды тесно связаны с боковой поверхностью перикарда, где их проще всего обнаружить. Следует также подчеркнуть, что диафрагмальные нервы всегда проходят *спереди* от корня легкого, тогда как блуждающие нервы проходят *позади* корня легкого.

### *Хирургическая анатомия вилочковой железы*

Вилочковая железа (thymus) расположена в верхнем отделе переднего средостения. У взрослого человека вилочковая железа редко сохраняет железистую структуру, которая замещается жировой и волокнистой тканью. Спереди вилочковая железа примыкает к рукоятке грудины с покрывающей ее фасцией. Позади нее расположены плечеголовые вены и дуга аорты, а снизу и сзади — перикард. С боков вилочковая железа прилегает к медиастинальной плевре.

Вилочковая железа или замещающая ее клетчатка окружена тонким фасциальным футляром, от которого в толщу отходят фасциальные отростки. Снаружи фасциальный футляр железы связан с фасциальными влагалищами плечеголовных вен, дуги аорты, перикардом, а также с реберно-средостенной складкой плевры и загрудинной фасцией.

Кровоснабжение вилочковой железы осуществляется из нескольких источников и в их числе вставками внутренней грудной артерии.

### *Хирургическая анатомия грудного отдела трахеи и главных бронхов*

Грудной отдел трахеи (trachea) лежит на границе переднего и заднего средостения и просцируется на грудину немного правее срединной линии тела. Верхняя граница его соответствует вырезке грудины спереди и II грудному позвонку сзади. Нижняя граница трахеи спереди соответствует углу грудины (angulus sterni) и второму межреберью, а сзади — межпозвонковому хрящу IV—V грудных позвонков. На этом уровне трахея делится на *правый и левый главные бронхи* (bronchi principales dexter et sinister), образуя бифуркацию трахеи, которая просцируется на V—VI грудные позвонки (см. рис. 57).

Глубина залегания трахеи в грудной полости книзу увеличивается: у вырезки грудины трахея отстоит от поверхности грудной стенки на 3—4 см, в области бифуркации — на 6—12 см. Спереди от трахеи находятся вилочковая железа, левая плечеголовая вена, дуга аорты с отходящими от нее плечеголовным стволом и левой общей сонной артерией, справа — правый плевральный мешок, правый блуждающий нерв, плечеголовный ствол, слева — дуга аорты, левые общая сонная и подключичная артерии, левые блуждающий и возвратный гортанный нервы. Сзади и несколько влево

от трахеи расположен пищевод, образующий с ней пищеводно-трахеальную борозду, в которой проходит левый возвратный гор-танный нерв.

Правый главный бронх, как правило, шире и короче левого, является как бы продолжением трахеи, причем часто имеет более вертикальное направление, чем левый. Этим и объясняется тот факт, что инородные тела в 70 % случаев попадают из трахеи в правый бронх. Спереди от правого бронха проходит верхняя полая вена, причем в этом месте в нее впадет непарная вена, которая перегибается через правый бронх сзади наперед. Частично к бронху примыкает спереди правая легочная артерия. Позади правого бронха проходят правый блуждающий нерв и непарная вена.

Спереди от левого бронха проходит дуга аорты, которая огибает его спереди назад и переходит в нисходящую часть аорты. Позади левого бронха находятся пищевод, дуга аорты (при переходе в нисходящую часть аорты) и левый блуждающий нерв.

Передняя и боковые поверхности трахеи, бифуркация трахеи и главные бронхи окружены рыхлой клетчаткой, в которой проходят сосуды и нервы, расположены паратрахеальные, трахеобронхиальные и бифуркационные лимфатические узлы, являющиеся регионарными для трахеи и бронхов, легкого и плевры, пищевода, клетчатки средостения.

#### *Топографическая анатомия перикарда и синусов перикарда*

Перикард (pericardium) представляет собой замкнутый серозный мешок, в котором находятся сердце, восходящая часть аорты, легочный ствол до места его деления, устья верхней и нижней полых и легочных вен (рис. 60). Он состоит из наружного, или фиброзного, перикарда (pericardium fibrosum) и внутреннего, или серозного, перикарда (pericardium serosum), в котором различают париетальную пластинку (lamina parietalis) и висцеральную пластинку, или эпикарда (lamina visceralis, s. epicardium), которые переходят одна в другую возле устьев крупных сосудов, впадающих в предсердия и отходящих от желудочков сердца. Между париетальной и висцеральной пластинками перикарда находится серозная перикардиальная полость (cavitas pericardialis) с небольшим количеством серозной жидкости.

Эпикард покрывает почти всю поверхность сердца. Лишь сзади на предсердиях имеются непокрытые участки, а именно — задняя поверхность левого предсердия в области впадения правых и левых легочных вен и часть задней поверхности правого предсердия в виде узкой полосы между устьями верхней и нижней полых вен. По краям этих свободных от эпикарда мест происходит переход висцерального листка перикарда (эпикарда) в париетальный листок.



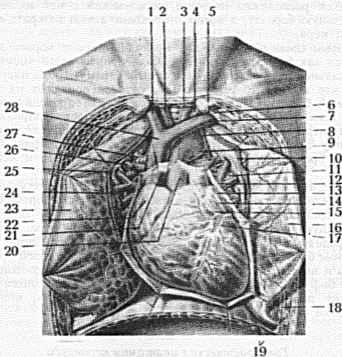


Рис. 60. Взаимоотношение перикарда с крупными сосудами сердца: 1 — v. brachiocephalica dextra; 2 — truncus brachiocephalicus; 3 — a. carotis communis sinistra; 4 — a. subclavia sinistra; 5 — clavicula; 6 — costa I; 7 — v. brachiocephalica sinistra; 8 — n. vagus sinister; 9 — n. laryngeus recurrens; 10, 25 — n. phrenicus и a. pericardiacophrenica; 11 — bronchus lobaris superior sinister; 12 — vv. pulmonales sinistrae; 13 — a. pulmonalis sinistra; 14 — auricula sinistra; 15 — truncus pulmonalis; 16, 23 — pleura visceralis; 17 — r. interventricularis anterior (a. coronaria sinistra); 18 — предлекаральная (параллекаральная) клетчатка; 19 — fascia endothoracica; 20 — aorta ascendens; 21, 28 — v. cava superior; 22 — auricula dextra; 24 — vv. pulmonales dextrae; 26 — a. pulmonalis dextra; 27 — bronchus principalis dexter

Такая же картина наблюдается в области восходящей аорты и легочного ствола, где эпикард, переходя с желудочков, покрывает одним листком оба сосуда. При этом легочный ствол покрыт эпикардом почти полностью до деления его на правую и левую легочные артерии, а восходящая аорта — спереди и с боков на всем протяжении. Сзади восходящей аорты и легочного ствола эпикард переходит в паристальный листок серозного перикарда.

На местах перехода одного листка серозного перикарда в другой образуется ряд карманов. Кроме того, в полости перикарда выделяют более выраженные пространства, так называемые *пазухи*, или *синусы перикарда* (sinus pericardii), расположенные между перикардом и стенкой сердца или перикардом и стенкой крупных сосудов или между самими сосудами (рис. 61, с. 192, вклейка).

В полости перикарда выделяют три основных синуса (пазухи):

1. Передненижняя пазуха перикарда (*sinus pericardii anterior inferior*), образующаяся при переходе передней части париетальной листка серозного перикарда в нижнюю его часть, наиболее крупная, глубиной до нескольких сантиметров. Она располагается во фронтальной плоскости дугообразно, соответственно углу между диафрагмой и грудиной. Нижний край сердца отстоит от края этой пазухи на 1—2 см и более. При ранениях и заболеваниях сердца в ней может скапливаться кровь или экссудат, поэтому при патологическом скоплении жидкости в полости перикарда обычно пунктируют именно эту пазуху.

Прокол производится в углу между мечевидным отростком грудины и реберной дугой.

2. Поперечная пазуха перикарда (*sinus transversus pericardii*) расположена между восходящей аортой и легочным стволом, покрытыми эпикардом, спереди и левым предсердием и легочными венами снизу и сзади. Сзади ее также ограничивают правая легочная артерия и задняя стенка перикарда, снизу — желобоватое углубление между левым желудочком сердца и предсердиями. Снизу и сверху поперечная пазуха замкнута, а по сторонам позади восходящей аорты и легочного ствола она свободно сообщается с полостью перикарда, т.е. имеет правое и левое отверстия. Благодаря этому можно свободно провести инструмент или палец под восходящую часть аорты и легочный ствол.

3. Косая пазуха перикарда (*sinus obliquus pericardii*) расположена между венами задней стенки перикарда, заключенными в перикардиальные складки. Косая пазуха спереди ограничена задней поверхностью левого предсердия, покрытой эпикардом, сзади — задней стенкой перикарда, слева — конечными отделами легочных вен, покрытых эпикардом, справа — нижней полой веной, также покрытой эпикардом. Эта пазуха также может быть местом скопления жидкости и крови в полости перикарда и обычно при операции дренируется.

В перикарде различают четыре отдела: передний, нижний, боковые и задний. *Передний, или грудино-реберный, отдел* прилежит к грудной стенке, к которой перикард фиксирован при помощи грудино-перикардиальных связок. Он простирается от периферической складки на восходящей аорте и легочном стволе до диафрагмы. Часть грудино-реберного отдела перикарда, прилежащая к V—VII левым реберным хрящам вблизи их места прикрепления к грудины и к левой половине мечевидного отростка, не покрыта плеврой. На этом свободном межплевральном участке можно вскрыть перикард, не повреждая плевру. *Нижний, или диафрагмальный, отдел* сращен с сухожильным центром диафрагмы. По краю последнего к перикарду подходят диафрагмально-перикардиальные связки. *Боковые, или плевральные, отделы* прилежат к правой и левой медиастинальной плевре. Их разделяет лишь тонкий слой рыхлой клетчатки, в которой с обеих сторон между перикардом и плеврой впереди корня легкого спу-

скается вниз диафрагмальный нерв в сопровождении *vasa pericardiacosiphrenica*. *Задний, или средостенный, отдел* имеет сложный рельеф. Он разделяется на несколько изолированных друг от друга частей складками, которые образуются вследствие перехода париетальной пластинки серозного перикарда в эпикард на стенку аорты, легочного ствола, легочных и полых вен.

Количество складок на задней стенке перикарда может быть различным, чем и объясняется неоднородность ее рельефа. Задняя стенка перикарда прилежит на значительном протяжении к пищеводу, а левее последнего — к нисходящей части аорты. Их отделяет лишь слой клетчатки, местами уплотненный в виде тяжей, взаимно связывающих перикард, пищевод и аорту.

От фиброзного перикарда к внутригрудной фасции в предперикардиальной клетчатке проходят верхние и нижние грудноперикардиальные связки (*ligg.sternopericardiacae*). Наличие этих связок, которые могут быть хорошо развиты, затрудняет мобилизацию передних срединных складок плевры при экстраплевральном чрезгрудничном доступе к средостению. В предперикардиальной клетчатке расположены передние средостенные и предперикардиальные лимфатические узлы: по 2—3 узла кпереди от перикарда у мечевидного отростка и у места прикрепления диафрагмы к VIII ребру.

### *Хирургическая анатомия сердца*

Сердце (*cor*) расположено в средостении и занимает весь его передненижний отдел (см. рис. 58). Большой частью (приблизительно две трети) оно лежит в левой половине грудной полости и меньшей — в правой.

Длинная продольная ось сердца расположена косо сверху вниз, справа налево, сзади наперед, образуя с осью всего тела угол приблизительно в 40°.

При внешнем осмотре сердце напоминает пирамиду, вершинной направленной вниз. В нем различают верхушку, основание и три поверхности: переднюю, или грудино-реберную, нижнюю, или диафрагмальную и боковую, или легочную, а также два края, разделяющие эти поверхности: левый закругленный тупой, вследствие большей толщины левого желудочка, край (*margo obtusus*) между передней и боковой поверхностью сердца и правый острый край (*margo acutus*) между передней и нижней поверхностями.

Основание сердца (*basis cordis*) направлено кверху и несколько кзади и направо. Оно образуется предсердиями и крупными магистральными сосудами, впадающими и отходящими от него — аортой и легочным стволом.

Верхушка сердца (*apex cordis*), образованная левым желудочком, обращена кпереди, книзу и влево. Она лежит на уровне 5-го межреберного промежутка, на расстоянии 8—9 см влево от

средней линии, где может быть пропальпирован или увиден сердечный толчок.

Передняя, или грудино-реберная, поверхность сердца (*facies sternocostalis*) образована, главным образом, правым предсердием и правым желудочком и обращена кпереди, вверх и влево, находясь позади тела грудины и хрящей III—VI ребер. При наружном осмотре сердца спереди отчетливо выявляются два неравных отдела — верхний, или точнее, верхнеправый и нижний или нижнелевый. Границей между ними является *венечная борозда* (*sulcus coronarius*), идущая слева направо, сверху вниз вблизи основания сердца в поперечном направлении между правым предсердием и правым желудочком. В верхнем отделе выдающаяся вперед часть сердца включает ушко правого предсердия, которое свободным своим концом прикрывает устье верхней полой вены и восходящей части аорты. Вверх и влево венечная борозда уходит под выступающий отдел сердца — артериальный конус (*conus arteriosus*), переходит на заднюю поверхность и продолжается в виде задней части венечной борозды, опоясывающей сердце в косогоризонтальной плоскости. Продолжением артериального конуса является легочный ствол (*truncus pulmonalis*), принимающий горизонтальное направление и "ныряющий" под нижнюю поверхность восходящей части аорты у перелома ее в дугу. Важным ориентиром передней поверхности сердца является *передняя межжелудочковая борозда* (*sulcus interventricularis anterior*), проходящая по границе между желудочками и идущая вдоль сердца к его верхушке. Передняя межжелудочковая борозда соответствует межжелудочковой перегородке и делит переднюю поверхность сердца на два отдела: большой — правый, образованный передней стенкой правого желудочка, и значительно меньший — левый, образованный стенкой левого желудочка.

Нижняя, или диафрагмальная, поверхность сердца (*facies diaphragmatica*) сформирована в основном правым и левым желудочками и прилежит к диафрагме, к ее сухожильному центру. Часть этого отдела сердца образуется нижней поверхностью правого предсердия, в которое впадает нижняя полая вена. По нижней поверхности сердца проходит *задняя межжелудочковая борозда* (*sulcus interventricularis posterior*), которая отделяет левый желудочек (большая часть) от правого (меньшая часть).

Передняя и задняя межжелудочковые борозды сердца своими нижними концами сливаются друг с другом и образуют на правом краю сердца, тотчас вправо от верхушки сердца, сердечную вырезку (*incisura apicis cordis*). Каждое из наружных образований сердца является весьма надежным ориентиром внутренних его структур и какою-либо отклонение от нормального их развития позволяет заподозрить внутрисердечную аномалию. Этому призваны также служить три основных анатомических правила, характеризующие нормальные пространственные соотношения различных отделов сердца между собой (Anderson R., Becker A., 1986). 1. Вследствие

косой направленности длинной оси сердца оба желудочка расположены левее соответствующих предсердий. 2. Правые отделы сердца (предсердие и желудочек) лежат кпереди от соответствующих левых отделов. 3. Аорта и ее клапан занимают в сердце центральное положение, сердце как бы заворачивается всеми своими отделами вокруг луковицы аорты, которая, в свою очередь, находится в непосредственном контакте с каждым из них.

Правое предсердие занимает правую переднюю поверхность сердца. Оно граничит сзади с левым предсердием (через межпредсердную перегородку), с восходящей аортой (через медиальную стенку). Латеральная и передняя его поверхности находятся в полости перикарда. Большая часть передней поверхности занята правым ушком.

Левое предсердие составляет верхнелевую часть сердца. Оно граничит с правым предсердием и через переднюю стенку с восходящей аортой и легочным стволом. Задняя стенка с устьем легочных вен расположена экстраперикардиально.

Правый желудочек формирует большую часть передней поверхности сердца. Снаружи и спереди его ограничивают правая венечная и передняя межжелудочковая борозды. Сзади на диафрагмальной поверхности сердца правый желудочек лежит между задней частью венечной борозды и задней межжелудочковой бороздой.

Левый желудочек занимает задненижний отдел сердца, захватывая большую часть диафрагмальной его поверхности и образуя тупой край сердца. Наружные границы его проходят по передней и задней межжелудочковым и венечной бороздам. Стенки левого желудочка в три раза толще, чем правого.

Важное практическое значение имеет знание скелетотопии сердца, проекции его границ, отделов и отверстий на переднюю стенку груди (рис. 62, с. 192, вклейка).

*Правая граница* сердца образуется правой поверхностью верхней полой вены и краем правого предсердия и проходит на 2—3 см вправо от правого края грудины, направляясь от верхнего края хряща III ребра у места его прикрепления к груди, к VI реберному хрящу на расстоянии 1—2 см от правого края грудины.

Верхняя граница сердца, образованная крупными кровеносными сосудами, проходит на уровне верхнего края третьих реберных хрящей. *Нижняя граница* сердца образована краями правого и частично левого желудочков и идет по косой линии вниз и влево, от V правого реберного хряща к верхушке сердца, которая просцируется в 5-м левом межреберном промежутке на 8—9 см влево от срединной линии или на 1—1,5 см кнутри от среднеключичной линии.

*Левая граница* сердца составляется дугой аорты, легочным стволом, левым сердечным ушком и левым желудочком. Она идет от хряща III ребра, у места прикрепления его к груди на 2 см левее от левой стеральной линии, к верхушке сердца, т.е. к 5-му межреберному промежутку на 1,5—2 см кнутри от левой среднеключичной линии.

Выходные отверстия желудочков лежат на уровне III левого реберного хряща. Артериальное отверстие правого желудочка с полулунными клапанами легочного ствола просцируется у левого края грудины на уровне прикрепления к ней хряща III ребра. Артериальное аортальное отверстие левого желудочка с полулунными клапанами аорты просцируется правее в точке позади левого края грудины на уровне 3-го межреберного промежутка.

Оба предсердно-желудочковых отверстия располагаются на прямой линии, идущей по грудины от 3-го левого к 5-му правому межреберному промежутку. При этом левый предсердно-желудочковый (митральный) клапан просцируется в точке позади левого края грудины на уровне IV реберного хряща, а правый предсердно-желудочковый (трехстворчатый) клапан — позади правой половины грудины на уровне 4-го межреберного промежутка.

Проекция границ отверстий сердца на переднюю грудную стенку представлена ниже.

Анатомические образования	Проекция
Верхняя граница сердца	По верхнему краю правого и левого III реберного хряща
Нижняя граница сердца	От V правого реберного хряща косо влево и вниз к 5-му левому межреберному промежутку, на 1—1,5 см внутри от среднеключичной линии
Правая граница сердца	От верхнего края III реберного хряща до VI реберного хряща на расстоянии 1—2 см от правого края грудины
Левая граница сердца	От III левого реберного хряща у места прикрепления его к грудины к 5-му левому межреберному промежутку, на 1,5—2,5 см внутри от среднеключичной линии
Левый предсердно-желудочковый клапан (митральный клапан)	Позади левого края грудины на уровне IV реберного хряща
Правый предсердно-желудочковый клапан (трехстворчатый клапан)	Позади правой половины грудины на уровне 4-го межреберного промежутка
Клапан аорты	Позади левого края грудины на уровне 3-го межреберного промежутка
Клапан легочного ствола	У левого края грудины на уровне прикрепления III реберного хряща

**Синтопия сердца.** Сердце в полости перикарда граничит с окружающими образованиями через его стенки. Передняя поверхность сердца выпукла и только небольшой частью прилежит к грудины и хрящам левых III—V ребер (правое сердечное ушко и правый желудочек). Большая же часть передней поверхности сердца (правое предсердие, правый и левый желудочки) отделена от передней грудной стенки посредством передних реберно-средостенных синусов плевры, в которых помещаются передние края легких. Средостенная плевра и легкие прилежат также к правому и левому

краям сердца, его боковым легочным поверхностям, а также частично к его задненижней поверхности. Задняя поверхность сердца имеет отношение к органам заднего средостення. При этом задняя стенка левого предсердия прилежит к левому главному бронху, пищеводу, исходящей аорте и блуждающим нервам. Часть задней стенки правого предсердия расположена спереди, книзу от правого главного бронха. Нижняя поверхность сердца отделена диафрагмой от верхней поверхности левой доли печени и желудка. В связи с этим сильно растянутый желудок может давить на диафрагму, а следовательно, на сердце и влиять на сердечную деятельность.

Кровоснабжение, иннервация и лимфоотток. Сердце снабжается кровью из правой и левой венечных (коронарных) артерий (aa. coronariae dextra et sinistra), первых ветвей аорты, отходящих сразу над ее клапанами (см. рис. 59).

*Правая венечная артерия* (a. coronaria dextra) отходит от луковицы аорты (bulbus aortae) над основанием правого полулунного клапана и направляется на переднюю поверхность сердца, сначала между артериальным конусом (conus arteriosus) правого желудочка и правым ушком, затем отвесно по венечной (предсердно-желудочковой) борозде. Сразу же у места ее отхождения она отдает первую ветвь — ветвь артериального конуса (r. conii arteriosi). Второй ее ветвью в половине случаев является артерия синусно-предсердного узла (r. nodi sinuatrialis), уходящая от правой венечной артерии назад под прямым углом в промежуток между аортой и стенкой правого предсердия, а затем по его стенке — к синусно-предсердному узлу. В передней части венечной борозды от правой венечной артерии отходит правая красная ветвь (r. marginalis dexter). Далее артерия поворачивает назад, переходит на заднюю поверхность сердца, ложится в заднюю часть венечной борозды и доходит до задней межжелудочковой борозды. При так называемом правом типе кровоснабжения сердца, наблюдающемся у 90 % людей, от правой венечной артерии в области задней межжелудочковой борозды отходят задняя межжелудочковая ветвь (r. interventricularis posterior) и ветви к стенке левого желудочка. Задняя межжелудочковая ветвь спускается по задней межжелудочковой борозде до верхушки сердца, где анастомозирует с ветвями левой венечной артерии. Правая венечная артерия кровоснабжает правое предсердие, заднюю и частично переднюю стенки правого желудочка, небольшую часть задней стенки левого желудочка. Кроме того, ветви этой артерии кровоснабжают межпредсердную перегородку, заднюю треть межжелудочковой перегородки, сосочковые мышцы правого желудочка, заднюю сосочковую мышцу левого желудочка и переднюю поверхность восходящей аорты.

*Левая венечная артерия* (a. coronaria sinistra) имеет больший диаметр, чем правая, и отходит от луковицы аорты над основанием левого полулунного клапана (см. рис. 59). Главный ствол ее обычно короткий и делится на переднюю межжелудочковую (r. interventricularis anterior) и огибающую (r. circumflexus) ветви. В 30 % случаев здесь отходит третья диагональная ветвь,

пересекающая косо стенку левого желудочка. Передняя межжелудочковая ветвь располагается в передней межжелудочковой борозде и идет к верхушке сердца, отдавая по ходу передние желудочковые ветви и передние перегородочные ветви. Иногда она входит в толщу миокарда и вновь ложится в борозду. Огибает далее верхушку сердца и направляется в заднюю межжелудочковую борозду.

Огибающая ветвь левой венечной артерии более мощная, располагается в левой части венечной борозды и в половине случаев дает первой ветвью артерию синусно-предсердного узла (г. *podі sinuatrialis*), а далее артерию тупого края. В случае правого типа кровоснабжения огибающая ветвь постепенно истощается, отдавая ветви к левому желудочку. При относительно редком левом типе она достигает уровня межжелудочковой борозды и отдает заднюю желудочковую ветвь. При еще более редком, так называемом смешанном типе, имеются две задние желудочковые ветви — от правой венечной и огибающей артерии. Ветви левой венечной артерии васкуляризируют левое предсердие, часть передней стенки правого желудочка, передние две трети межжелудочковой перегородки, переднюю сосочковую мышцу левого желудочка. Конечные ветви правой и левой венечных артерий широко анастомозируют между собой, однако эти анастомозы не настолько развиты, чтобы обеспечить адекватный кровоток в сердечной мышце при поражении одной из крупных ветвей этих артерий, что неизбежно ведет к некрозу сердечной мышцы — инфаркту миокарда.

*Вены* в сердце хорошо развиты. Имеются две основные группы вен, одни из которых дренируются в венечный синус (*sinus coronarius*), другие — непосредственно в сердечные полости. Среди последних значительное число вен, идущих по передней поверхности сердца, — передние вены сердца (*vv. cordis anteriores*), которые проходят над правой венечной артерией, пересекают ее поверхностно и дренируются в правое предсердие.

Вены, дренирующиеся в венечный синус, сопровождают венечные артерии. Среди них различают *большую вену сердца* (*v. cordis magna*), проходящую по передней межжелудочковой борозде вместе с межжелудочковой ветвью левой венечной артерии. В задней межжелудочковой борозде проходит *средняя вена сердца* (*v. cordis media*), сопровождающая правую венечную артерию и впадающую в правый конец венечного синуса. По ее ходу в венечный синус впадают мелкие вены задней поверхности желудочков и предсердий.

*Венечный синус* (*sinus coronarius*) расположен в венечной борозде на задней поверхности сердца между левым предсердием и левым желудочком. Этот короткий и широкий венозный канал своим правым концом впадает в правое предсердие между заслонкой нижней полой вены (*valvula venae cavae inferiores*) и межпредсердной перегородкой.

Иннервация сердца осуществляется ветвями обоих блуждающих нервов (также их ветвей — верхних гортанных и возвратных



гортанных), обеих симпатических стволов, диафрагмальных нервов. Весь комплекс нервных ветвей образует обширное сердечное сплетение, в котором выделяют поверхностное и глубокое сплетения. Первое располагается на передней поверхности дуги аорты и ее ветвей, второе — на передней поверхности трахеи в ее нижней трети. За счет ветвей экстракардиальных сплетений формируются интракардиальные нервные сплетения, расположенные на стенках самого сердца, между эпикардом и миокардом.

Лимфоотток от сердца происходит в регионарные лимфатические узлы, к которым относятся бифуркационные и верхние передние средостенные узлы и в которых встречаются пути оттока лимфы из сердца, легких и пищевода.

### Заднее средостение

В заднем средостении располагаются крупные кровеносные сосуды и нервы (грудная часть нисходящей аорты, непарная и полунисходящая вены, правый и левый блуждающие нервы, симпатический ствол), а также пищевод и грудной лимфатический проток (рис. 63).

#### *Хирургическая, ориентирная и проекционная анатомия кровеносных сосудов и нервов заднего средостения*

Грудная часть аорты (*pars thoracica aortae*) является продолжением дуги аорты. Она начинается на уровне IV грудного позвонка и, опускаясь отвесно вниз вдоль боковой поверхности тел позвонков слева от срединной линии, переходит на уровне XII грудного позвонка в брюшную часть аорты, пройдя через *hiatus aorticus* диафрагмы. Вначале грудная часть аорты лежит на левой стороне тел позвонков, затем (на уровне VIII—IX грудных позвонков) приближается к срединной линии, а брюшная часть аорты снова уклоняется влево. На всем протяжении грудная часть аорты не заходит правее средней линии тела.

Спереди от грудной части аорты располагаются корень левого легкого и левый блуждающий нерв. На уровне VIII и IX грудных позвонков спереди от аорты проходит пищевод, косо перекрещивающий аорту справа налево и отделяющий ее от перикарда. Сзади несколько слева от аорты проходят *v. hemiazygos* и левые межреберные вены. Справа от грудной части аорты на протяжении до VIII—IX грудных позвонков проходит пищевод, а также идущие вдоль тел позвонков грудной проток и непарная вена. Слева грудная аорта тесно соприкасается с медиастинальной плеврой. На уровне диафрагмы слева от аорты проходит конечный отдел пищевода.

В практическом отношении существенным является взаимоотношение грудной части аорты и пищевода в заднем средостении, так как этим определяется правосторонний или левосторонний

Рис. 63. Топографическая анатомия органов заднего средостения:

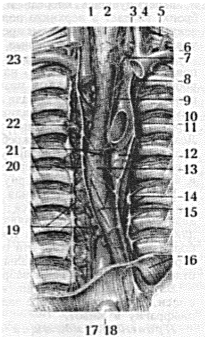
1 — a. carotis communis dextra; 2 — pharynx; 3 — a. carotis communis sinistra; 4 — v. jugularis interna sinistra; 5 — plexus brachialis; 6 — v. subclavia sinistra; 7 — ductus thoracicus; 8 — a. subclavia sinistra; 9 — n. laryngeus recurrens sinister; 10 — a., v., n. intercostalis; 11 — n. vagus sinister; 12 — pars thoracica aortae; 13 — esophagus; 14 — truncus sympathicus; 15 — plexus esophageus nn. vagorum; 16 — diaphragma; 17 — aorta abdominalis; 18 — truncus coeliacus; 19 — n. splanchnicus major; 20 — n. vagus dexter; 21 — rr. esophagei aortae; 22 — v. azygos; 23 — a. subclavia dextra

доступ к пищеводу в зависимости от уровня его поражения (рис. 64, с. 192, вклейка). Вначале на уровне IV—VI грудных позвонков аорта проходит кзади и влево от пищевода и последний наиболее доступен справа. На протяжении до VIII—IX грудных позвонков аорта лежит слева от пищевода, тесно прилегая к нему правой своей стенкой. На уровне VIII или IX грудных позвонков аорта лежит позади пищевода, у аортального отверстия диафрагмы, соответственно XI—XII грудным позвонкам, аорта расположена правее пищевода, который здесь отстоит влево от срединной линии примерно на 3 см. Исходя из этой топографии, для подхода к верхней и средней третям пищевода прибегают к правосторонней торакотомии, а для подхода к нижней трети пищевода — к левосторонней.

От грудной части аорты отходят ветви к органам грудной полости и пристеночные ветви. К последним относятся 9—10 пар задних межреберных артерий (aa. intercostales posteriores). К органам аорты отдает бронхиальные ветви (rr. bronchiales), пищеводные ветви (rr. esophageales), перикардиальные ветви (rr. pericardiaci), медиастинальные ветви (rr. mediastinales). Кроме того, от грудной части аорты отходят ветви к диафрагме — верхние диафрагмальные артерии (aa. phrenicae superiores).

Неспарная и полунеспарная вены (v. azygos, v. hemiazygos) являются непосредственным продолжением восходящих поясничных вен (vv. lumbales ascendens) и проникают в грудную полость через отверстия в поясничном отделе диафрагмы.

**Неспарная вена** (v. azygos) поднимается вдоль правой боковой поверхности позвоночника, располагаясь в листках предпозвоночной фасции до IV—V грудных позвонков. Она проходит сзади пищевода, спереди от правых задних межреберных артерий, правее и несколько кзади грудного лимфатического протока. На уровне IV—V грудных позвонков неспарная вена отходит от позвоночника



и, перекинувшись кпереди и медиально через правый главный бронх, впадает в верхнюю полую вену (см. рис. 55). В непарную вену впадают 9 задних межреберных вен, вены пищевода, бронхиальные и медиастинальные вены.

*Полунепарная вена* (*v. hemiazygos*) идет по левой боковой поверхности позвоночника, находясь сзади от грудной аорты. На уровне VII—VIII грудных позвонков она поворачивает вправо и, пересекая позвоночник позади грудной аорты, пищевода и грудного лимфатического протока, вливается в непарную вену. В полунепарную вену впадают левые нижние задние межреберные вены. Левые верхние задние межреберные вены впадают в добавочную полунепарную вену (*v. hemiazygos accessoria*), которая идет сверху вниз по левой боковой поверхности тел верхних грудных позвонков и впадает или в полунепарную, или в непарную вены.

Непарная и полунепарная вены, связывая систему нижней и верхней полых вен, являются практически важным каво-кавальным анастомозом. Они представляют основной коллатеральный путь для оттока венозной крови при нарушении проходимости нижней полых вен. Кроме того, эти сосуды имеют анастомозы с системой воротной вены — портокавальные анастомозы (через вены нижнего отдела пищевода и вены забрюшинной клетчатки).

Блуждающие нервы (*nn. vagi*) спускаются в грудную полость с шеи, проходят через все заднее средостение и проникают через диафрагму в живот.

*Правый блуждающий нерв* (*n. vagus dexter*) при переходе в грудную полость лежит спереди от правой подключичной артерии у места отхождения ее от плечеголового ствола (см. рис. 63). На этом уровне от блуждающего нерва отходит правый возвратный гортанный нерв (*n. laryngeus recurrens dexter*), огибающий подключичную артерию снизу и спереди назад и направляющийся на шею к гортани. Основной ствол блуждающего нерва, направляясь несколько вправо и назад, проходит позади правой плечеголовой и верхней полых вен, переходит на заднюю поверхность корня правого легкого, располагаясь между главным бронхом и непарной веной, и на уровне нижнего края правого главного бронха подходит к задней поверхности пищевода и далее идет вместе с пищеводом, находясь позади его правого края, через диафрагму в брюшную полость (см. табл. 9).

*Левый блуждающий нерв* (*n. vagus sinister*) проходит сзади от левой плечеголовой вены, впереди начального отдела левой подключичной артерии, пересекая спереди дугу аорты (см. рис. 63). В этом месте нерв пересекается спереди левым диафрагмальным нервом. У вогнутого края дуги аорты, левее артериальной связки (*lig. arteriosum*), левый блуждающий нерв отдает левый возвратный гортанный нерв (*n. laryngeus recurrens sinister*), огибающий дугу аорты снизу и сзади в непосредственной близости от артериальной связки. Основной ствол блуждающего нерва уходит в щель между дугой аорты и левой легочной артерией на заднюю поверхность корня левого легкого и, пройдя сзади левого бронха и легочных вен, на уровне нижнего края корня легкого переходит на переднюю

стенку пищевода, располагаясь у левого его края, и направляется вместе с пищеводом в брюшную полость.

Таким образом, каждый блуждающий нерв проходит позади соответствующего корня легкого, причем правый подходит к пищеводу на уровне нижнего края главного бронха, тогда как левый блуждающий нерв — на уровне нижнего края корня легкого.

Блуждающие нервы лежат на пищеводе не в виде единичного ствола, а образуют многочисленные петли, формируя вокруг пищевода обширное пищеводное нервное сплетение — самое мощное нервное сплетение заднего средостения, связанное с симпатическими стволами и спинномозговыми нервами.

Грудной отдел симпатического ствола (*truncus sympathicus*) образован 11—12 грудными узлами (*ganglia thoracica*), соединенными межузловыми ветвями (*rr. interganglionares*) (см. рис. 63). Правый и левый симпатические стволы занимают в заднем средостении самое латеральное положение и расположены под реберной плеврой в листках внутригрудной фасции, образующей для них футляр, на поверхности головок ребер, которые служат для них хорошим анатомическим ориентиром (см. табл. 9). Симпатический ствол проходит спереди от межреберных сосудов, снаружи и сзади от испарной вены (справа) и полунепарной вены (слева).

Ветви грудного отдела симпатического ствола вместе с блуждающими нервами участвуют в образовании нервных сплетений грудной полости (*plexus cardiacus*, *plexus aorticus*, *plexus pulmonalis*), отдают соединительные ветви к межреберным нервам, а также образуют большой и малый внутренностные нервы.

*Большой внутренностный нерв* (*n. splanchnicus major*) образуется на уровне IX грудного позвонка из ветвей, отходящих от V—IX грудных узлов, а *малый внутренностный нерв* (*n. splanchnicus minor*) — из ветвей X—XI грудных узлов. Оба нерва идут вниз, располагаясь на боковой поверхности тел грудных позвонков, и проходят в брюшную полость через межмышечную щель ножек диафрагмы в сопровождении *v. azygos* (справа) и *v. hemiazygos* (слева) и направляются к узлам чревного (солнечного) сплетения.

Симпатический ствол переходит из грудной полости в забрюшинное пространство через межмышечную щель в поясничном отделе диафрагмы на уровне XII грудного позвонка.

### *Хирургическая анатомия грудного отдела пищевода*

Грудной отдел пищевода располагается в заднем средостении на протяжении от II до XI грудных позвонков и достигает длины 15—18 см. На протяжении верхней половины грудной полости он прилегает к телам позвонков, будучи отделенным от них слоем рыхлой клетчатки и фасцией. В нижней части грудной полости пищевод оттесняется несколько вперед и влево грудной аортой.

На своем пути в заднем средостении пищевод не лежит строго по срединной линии, а образует изгибы в сагиттальной и фронтальной плоскостях. На уровне III—IV грудных позвонков он отклоняется влево, располагаясь ближе к левой стороне позвоночника. На уровне IV грудного позвонка пищевод проходит по срединной линии, но немного отходит от позвоночника кпереди, образуя сагиттальный изгиб. От V до VIII позвонка пищевод лежит почти полностью справа от срединной линии, после чего на уровне VIII грудного позвонка вновь уклоняется влево и на уровне X—XI позвонков, находясь левее срединной линии, проходит через пищеводное отверстие диафрагмы в брюшную полость. На уровне VIII—IX грудных позвонков пищевод отходит от позвоночного столба кпереди (второй сагиттальный изгиб) и лежит впереди грудной аорты. Указанные изгибы пищевода во фронтальной и сагиттальной плоскостях невелики, их величина может изменяться благодаря смещаемости пищевода, окруженного околопищеводной клетчаткой и соединительной тканью и фиксированного лишь в начальном отделе и в области диафрагмы.

Синтопия грудного отдела пищевода представляет для хирургов особый интерес, учитывая необходимость его мобилизации для удаления опухоли. Сзади от пищевода расположены грудные позвонки, от которых он отделен рыхлой клетчаткой. Позади пищевода лежат грудной лимфатический проток, непарная вена, правые задние межреберные артерии и конечный отдел полунепарной вены. На уровне VIII—IX грудных позвонков позади пищевода проходит грудная аорта. На уровне корня правого легкого к задней поверхности пищевода примыкает правый блуждающий нерв (см. рис. 63).

Практически наиболее важны взаимоотношения пищевода с передлежащими органами на уровне IV—VIII грудных позвонков, где технически особенно сложно осуществлять удаление опухоли из-за близости дуги аорты и трахеи. Рассматривая последовательно сверху вниз синтопию пищевода, следует отметить, что он своей передней поверхностью соприкасается с задней стенкой трахеи, дугой аорты, задней поверхностью левого бронха или бифуркации трахеи (см. рис. 57). Дуга аорты образует на стенке пищевода небольшое вдавление, за счет которого возникает сужение (аортальное) пищевода. Ниже корня левого легкого на передней поверхности пищевода проходит левый блуждающий нерв, а на уровне левого бронха к ней примыкает часть трахеобронхиальных лимфатических узлов. Передняя поверхность нижней части пищевода (ниже бифуркации трахеи) на значительном протяжении прилежит к задней стенке перикарда, отделяющего пищевод от левого предсердия, однако они разъединяются клетчаткой, которая местами представляется уплотненной в виде тонких соединительно-тканых тяжей. Тесное прилегание пищевода к перикарду может вызвать его сдавление при скоплении в перикарде большого количества жидкости. При бужировании пищевода в случае сужения его просвета может возникнуть опасность повреждения перикарда и сердца.

Со стороны левой плевральной полости пищевод граничит сверху с началом левой общей сонной и левой подключичной артерий, дугой аорты, левым возвратным гортанным нервом и грудным лимфатическим протоком. Ниже дуги аорты пищевод своей левой стороной прилежит к грудной части аорты, а на уровне VIII—IX позвонков, где пищевод проходит спереди от аорты, левая сторона пищевода соприкасается с левым задним листком средостенной плевры.

Со стороны правой плевральной полости пищевод сверху соприкасается с началом правой общей сонной артерии и правым возвратным гортанным нервом (см. рис. 63). Далее кинзу от уровня IV грудного позвонка правая стенка пищевода на значительном протяжении прилежит к правой медиастинальной плевре. Внизу у диафрагмы, где пищевод уклоняется влево, между ним и плевральным листком залегает довольно развитый слой жировой клетчатки. Справа и несколько сзади от пищевода до середины протяжения грудного отдела позвоночника проходит снизу вверх непарная вена и тут же, между последней и грудной аортой, на местах отхождения от нее правых задних межреберных артерий, располагается грудной лимфатический проток.

Практически важно также взаимоотношение пищевода со средостенной плеврой. Выше корня легких к правой боковой стенке пищевода прилежит только узкая полоска (шириной 0,2—1 см) правой медиастинальной плевры. Ниже корня легкого правая средостенная плевра покрывает боковую и часть задней стенки пищевода, образуя углубление (заворот) между пищеводом и непарной веной, иногда глубоко проникающей влево, что надо учитывать при операциях на пищеводе. Ниже ворот легких правый и левый медиастинальные плевральные листки могут близко подходить друг к другу, соединяясь межплевральной связкой. Величина участков соприкосновения медиастинальной плевры с пищеводом и окружающей его клетчаткой постоянна и зависит от степени отклонения пищевода от срединной линии тела. Плевра на отдельных участках плотно фиксирована к стенке пищевода посредством фасциальных листков и тяжей, что затрудняет выделение пищевода при операциях на нем и создает опасность ранения плевры. Наддиафрагмальный отдел пищевода фиксирован к заднешннным углам плевральных синусов и краям пищеводного отверстия диафрагмы плотными соединительно-тканными пучками межплевральной связки, которая в виде двух листков — переднего и заднего окружает пищевод, срастаясь с внутригрудной фасцией, покрывающей средостенную плевру и ножки диафрагмы в области пищеводного отверстия. Натяжение межплевральной связки при мобилизации пищевода в заднем средостении со стороны живота после пересечения ножек диафрагмы и сагиттальной диафрагмотомии может привести к повреждению медиастинальной плевры и двустороннему пневмотораксу.

Кровоснабжение, иннервация и лимфоотток. Кровоснабжение грудного отдела пищевода осуществляется пищеводными, бронхи-

альными и межреберными ветвями грудной части аорты. Довольно значительные пищеводные ветви отходят от аорты, на уровне ее дуги, пересекающей пищевод спереди. Кровоснабжение нижней части грудного отдела пищевода дополняется ветвями левой желудочной артерии (*a.gastrica sinistra*). Все артериальные ветви, кровоснабжающие пищевод, широко анастомозируют между собой, а также вверху с ветвями нижних щитовидных артерий.

Вены пищевода образуют на его стенке довольно густую сеть, из которой кровь оттекает большей частью в непарную и полунепарную вены, т.е. в систему верхней полой вены. В нижней части пищевода венозная сеть анастомозирует с венами желудка, т.е. с системой воротной вены. В связи с этим при нарушении оттока в системе воротной вены (например, при циррозе печени) венозная сеть пищевода становится коллатеральным путем венозного оттока. В таких случаях вены пищевода могут быть варикозно расширены, что сопровождается при их разрыве серьезным кровотечением.

В иннервации пищевода участвуют ветви блуждающих нервов, симпатических стволов и соответствующих спинномозговых нервов, образующих в окружности пищевода пищеводное нервное сплетение (*plexus esophagealis*), расположенное вдоль стенок пищевода в клетчатке.

Отток лимфы от грудного отдела пищевода происходит по отводящим лимфатическим сосудам в околотрахеальные лимфатические узлы и реже в трахеобронхиальные и предпозвоночные узлы (от верхних отделов), в трахеобронхиальные, предпозвоночные лимфатические узлы или непосредственно в грудной лимфатический проток (от средних отделов). От нижних отделов пищевода лимфа оттекает вдоль левой желудочной артерии в левые желудочные и чревные лимфатические узлы.

#### *Хирургическая анатомия грудного лимфатического протока*

Грудной лимфатический проток (*ductus thoracicus*) представляет собой слегка извилистую тонкостенную трубку диаметром 2—4 мм и длиной 30—35 см. Он образуется в забрюшинном пространстве в результате слияния правого и левого поясничных лимфатических стволов (*trunci lumbales dexter et sinister*). Уровень образования грудного лимфатического протока непостоянен и колеблется между II поясничным и XI грудным позвонками. У начала проток имеет расширение — цистерну грудного протока, или млечную цистерну (*cisterna chyli*).

В заднее отверстие грудной проток проникает через аортальное отверстие диафрагмы, располагаясь позади и справа от аорты и срастаясь с правой ножкой диафрагмы, которая своим сокращением способствует движению лимфы по протоку. В большинстве случаев грудной проток представлен одним стволом, проходящим в вер-

тикальном направлении несколько правее срединной линии в предпозвоночной клетчатке между листками предпозвоночной фасции. В качестве вариантов возможны добавочные лимфатические протоки, расположенные кпереди или слева от позвоночного столба, впадающие на разных уровнях в основной проток.

В заднем средостении в нижних отделах грудной лимфатический проток расположен между грудной аортой и непарной веной и местами прикрыт сзади пищеводом. На этом участке кзади от протока проходят правые задние межреберные артерии и венозные анастомозы между непарной и полунепарной венами. Очень часто нижний отдел протока частично или полностью покрыт правым задним листком медиастинальной плевры, образующим вышеупомянутый фасциальный заворот между аортой, пищеводом и непарной веной. Отсюда становится понятен известный клинический факт, что при низких повреждениях грудного протока возможно истечение лимфы в правую плевральную полость (правосторонний хилоторакс).

На уровне бифуркации трахеи (V—VI грудные позвонки) грудной лимфатический проток отклоняется влево от срединной линии и проходит по передней поверхности IV—III и левой боковой поверхности II—I грудных позвонков позади дуги аорты и пищевода. Здесь грудной проток близко прилежит к задней поверхности пищевода и может быть поврежден при оперативном вмешательстве на этом органе. Выше дуги аорты грудной проток располагается кзади от левого блуждающего нерва и левой общей сонной артерии, кпереди от длинной мышцы шеи, слева от пищевода и левого возвратного гортанного нерва и справа от левой медиастинальной плевры и левой подключичной артерии. Следует помнить, что более чем в половине случаев надорортальный отрезок грудного протока находится в интимной связи с левой медиастинальной плеврой, это и объясняет возникновение левостороннего хилоторакса при высоком ранении протока. Направляясь к верхнему отверстию грудной клетки, грудной проток переходит на купол плевры и, огибая его сзади наперед, впадает на шею в левый венозный угол в области соединения внутренней яремной вены с подключичной веной.

В верхнюю часть грудного протока вливаются левый бронхосредостенный (*truncus bronchomediastinalis sinister*), левый яремный (*truncus jugularis sinister*) и левый подключичный (*truncus subclavius sinister*) лимфатические стволы, хотя они могут дренироваться непосредственно в соответствующие крупные вены. Таким образом, грудной лимфатический проток собирает около 3/4 всей лимфы почти от всего тела, за исключением правой половины головы и шеи, правой руки, правой половины грудной клетки и грудной полости, откуда лимфа течет в правый лимфатический проток (*ductus lymphaticus dexter*).



## Клиническая анатомия фасций и клетчаточных пространств средостения и анатомические пути распространения гнойных затеков

Органы и крупные кровеносные сосуды средостения окружены фасциями, образующими межфасциальные щели и пространства, заполненные клетчаткой. В них расположены лимфатические узлы, а также сосудистые и нервные сплетения.

Основные клетчаточные пространства средостения связаны с находящимися там органами — сердцем, трахеей, пищеводом. В переднем средостении между внутригрудной фасцией спереди и загрудинной фасцией сзади находится *ретростернальное клетчаточное пространство*, расположенное позади грудины и используемое для проведения кишки при формировании искусственного пищевода. Между грудиной и перикардом кзади от загрудинной фасции лежит *предперикардальное клетчаточное пространство*. Задняя стенка пространства образована фасциальными ложами вилочковой железы и крупных сосудов вверху и перикардом внизу, а переднюю стенку составляет загрудинная фасция. Сверху предперикардальное пространство отграничено от клетчатки шеи фасциальными отростками, отходящими от ложа вилочковой железы к надкостнице ключицы, рукоятке грудины, фасциальным влагалищем плечеголовных вен и предтрахеальной фасцией. Внизу пространство замыкается диафрагмальной фасцией, отростки которой связаны с перикардом.

Внутригрудная фасция ограничивает клетчаточные пространства вокруг органов средостения. На них наиболее выражено *околопищеводное клетчаточное пространство*, которое в верхнем отделе средостения с боков и сзади отделено листками внутригрудной фасции от медиастинальной плевры. В нижних отделах заднего средостения околопищеводное пространство расположено между задней стенкой перикарда и передним листком зоральной фасции. Плотные фасциальные отростки, соединяющие боковые стенки фасциального влагалища с медиастинальной плеврой ниже корня легких, делят околопищеводное пространство на передний и задний отделы.

Обильно развитая рыхлая жировая клетчатка средостений и ее тесная взаимосвязь с клетчаткой пограничных областей обуславливает распространение и развитие гнойно-воспалительных процессов. Анатомическим фактором, определяющим распространение последних по фасциально-клетчаточным пространствам средостения, является неравномерное развитие фасциальных пучков и клетчатки, вследствие чего различные отделы средостения оказываются не отграниченными друг от друга. Подвижность плевральных листков и диафрагмы, постоянные пространственные и объемные изменения органов и сосудов также способствуют распространению гнойной инфекции, которая может возникнуть при травмах органов средостения или гнойном расплавлении лимфатических узлов.

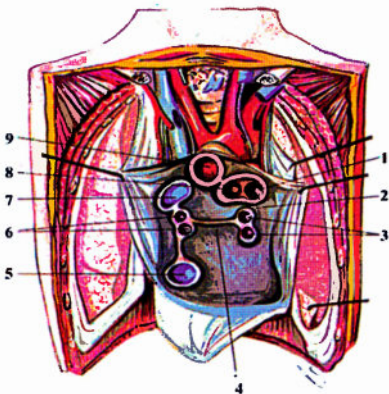


Рис. 61. Топографическая анатомия задней стенки перикарда:  
 1 — a. pulmonalis sinistra; 2 — sinus transversus pericardii; 3 — vv. pulmonales sinistrae; 4 — sinus obliquus pericardii; 5 — v. cava inferior; 6 — vv. pulmonales dextrae; 7 — v. cava superior; 8 — a. pulmonalis dextra; 9 — pars ascendens aortae

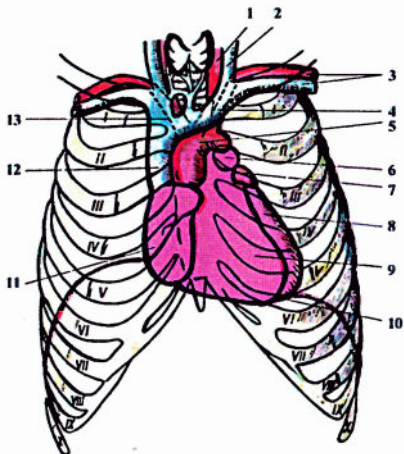


Рис. 62. Проекция отделов сердца на переднюю стенку груди:

1 — a. carotis communis sinistra; 2 — v. jugularis interna sinistra; 3 — a.v. subclavia sinistra; 4 — v. brachiocephalica sinistra; 5 — arcus aortae; 6 — truncus pulmonalis; 7 — auricula sinistra; 8 — ventriculus sinister; 9 — ventriculus dexter; 10 — apex cordis; 11 — atrium dextrum; 12 — v. cava superior; 13 — v. brachiocephalica dextra

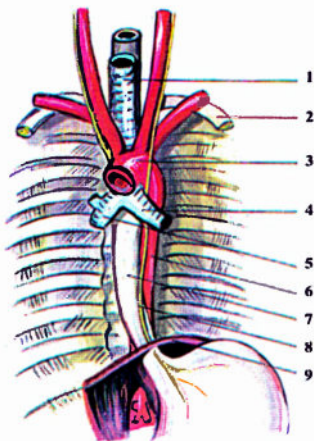


Рис. 64. Взаимоотношение пищевода и грудной аорты:  
 1 — trachea; 2 — costa I; 3 — arcus aortae; 4 — bronchus principalis sinister; 5 —  
 bronchus principalis dexter; 6 — aorta thoracica; 7 — esophagus; 8 — n. vagus sini-  
 ster; 9 — diaphragma (пересечена)

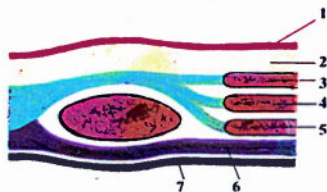
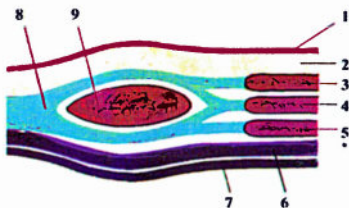


Рис. 73. Строение влагалища прямой кишки живота:  
*сверху* — формирование влагалища выше пупка; *снизу* — формирование влагалища ниже пупка; 1 — кожа; 2 — подкожная клетчатка; 3 — *m. obliquus externus abdominis*; 4 — *m. obliquus internus abdominis*; 5 — *m. transversus abdominis*; 6 — *fascia transversalis*; 7 — *peritoneum*; 8 — *linea alba*; 9 — *m. rectus abdominis*

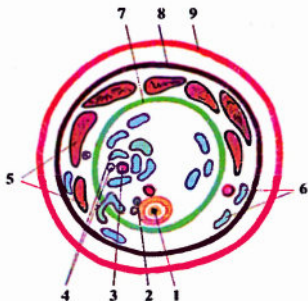


Рис. 80. Строение семенного канатика на поперечном разрезе (чехла):  
 1 — ductus deferens; 2 — a.v. ductus deferentis; 3 — a. testicularis; 4 — plexus pampiniformis; 5 — m. cremaster; 6 — a.v. cremastericae; 7 — fascia spermatica interna; 8 — fascia cremasterica; 9 — fascia spermatica externa

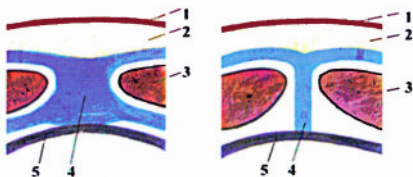


Рис. 83. Строение белой линии живота выше и ниже пупка:  
 слева — белая линия выше пупка; справа — белая линия ниже пупка; 1 — кожа; 2 — подкожная клетчатка; 3 — m. rectus abdominis; 4 — linea alba; 5 — fascia transversalis

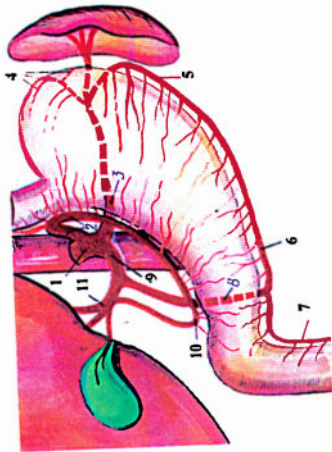


Рис. 91. Артерии желудка:

1 — truncus coeliacus; 2 — a. gastrica sinistra; 3 — a. lienalis; 4 — aa. gastricae breves; 5 — a. gastroepiploica sinistra; 6 — a. gastroepiploica dextra; 7 — a. gastrica dextra; 8 — a. gastrica communis; 9 — a. gastroduodenalis; 10 — a. gastroduodenalis superior; 11 — a. gastroduodenalis inferior; 12 — a. gastroduodenalis propria

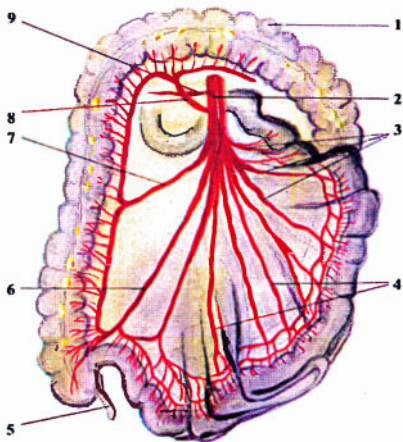


Рис. 94. Верхняя брыжеечная артерия и ее ветви:

1 — colon transversum; 2 — a. mesenterica superior; 3 — aa. jejunales; 4 — aa. ileales; 5 — a. appendicularis; 6 — a. iliocolica; 7 — a. colica dextra; 8 — a. colica media; 9 — a. pancreaticoduodenalis inferior



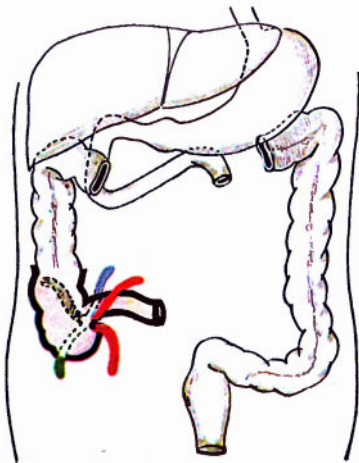


Рис. 96. Варианты положения червеобразного отростка (схема)

Тазовое или нисходящее положение — красный; переднее положение (впереди плоскоголистного угла) — оранжевый; медиальное положение (позади плоскоголистного угла) — голубой; ретроцекальное положение — зеленый; восходящее или подпеченочное положение — черный (пунктиром)

Клетчатка переднего и заднего средостения связана с клетчаточными пространствами шеи. В связи с этим при флегмонах шеи часто наблюдается переход гнойного процесса на клетчатку средостения и возникновение вторичного медиастинита. Клетчатка превисцерального пространства шеи и пространства сосудисто-нервного пучка сообщается с клетчаткой переднего средостения. Клетчатка ретровисцерального пространства шеи переходит в клетчатку заднего средостения. Реже наблюдаются прорывы гноя в клетчатку средостения при эмпиемах, абсцессах легких и гнойных перикардитах. Развитие переднего и заднего медиастинитов возможно также вследствие перехода воспалительного процесса на клетчатку средостения с позвоночника, грудины, ребер (табл. 10).

Таблица 10

Пути распространения гнойных затек из средостения и на грудной стенке

Место локализации гнойника	Направление затека	Анатомический путь	Зона распространения
Переднее средостение	Вверх	По ходу трахеи	Претрахальное клетчаточное пространство шеи
		По ходу артерий дуги аорты	Клетчаточное пространство главного сосудисто-нервного пучка шеи
Заднее средостение	Вверх	По ходу пищевода	Позадивисцеральное клетчаточное пространство шеи
	Вниз	По ходу аорты и через hiatus aorticus	Забрюшинное пространство
	Вниз	Через пояснично-реберный треугольник	Забрюшинное пространство
Субпекторальное межмышечное пространство	Вверх	По ходу <i>mm. pectorales major et minor</i>	Подключичная область
	Латерально	По ходу <i>mm. pectorales major et minor</i>	Подмышечная область

Из гнойного очага в клетчатке средостения гнойные затеки могут распространяться в разных направлениях. При переднем медиастините гной может пройти в межреберные ткани и далее на поверхность грудной стенки (чаще рядом с грудиной). При заднем медиастините распространение гноя возможно в подплевральную клетчатку, а оттуда в забрюшинное пространство через щели между мышечными пучками диафрагмы.

## ТОПОГРАФИЧЕСКАЯ АНАТОМИЯ ПОПЕРЕЧНЫХ РАСПИЛОВ ГРУДИ

Знание топографии поперечных срезов груди необходимо для интерпретации результатов компьютерной томографии, проводимой на разных уровнях груди (рис. 65).

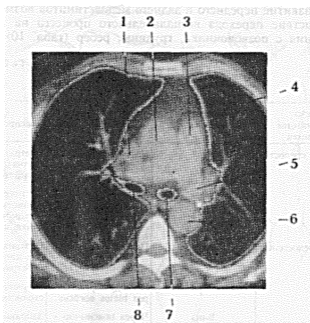
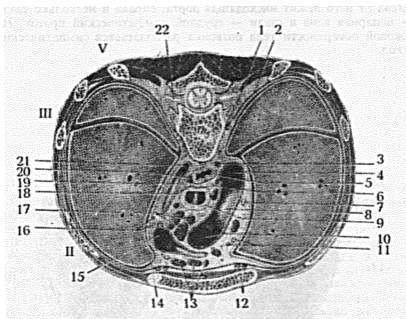


Рис. 65. Компьютерная томограмма груди  
(уровень легочного ствола):

- 1 — верхняя полая вена; 2 — восходящая часть аорты; 3 — легочный ствол;  
4 — левое легкое; 5 — левая легочная артерия; 6 — грудная аорта (нисходящая часть); 7 — левый главный бронх; 8 — правый главный бронх

На поперечном срезе, проведенном на уровне V грудного позвонка ( $T_5$ ) и проходящем через дугу аорты и бифуркацию трахен, основную часть грудной полости занимают правое и левое легкие, причем как верхние, так и нижние их доли (рис. 66). Спереди в средостении лежит восходящая аорта, окруженная перикардом, которая кзади переходит в дугу аорты и далее — в нисходящую аорту. Справа и несколько кзади к нисходящей аорте прилежит пищевод. Спереди от пищевода располагается трахея (ее бифуркация), а кзади и слева — ductus thoracicus. Вдоль внутренней поверхности правого легкого расположены правая плечеголовая



**Рис. 66. Поперечный распил груди (уровень V грудного позвонка):**  
 1 — truncus sympathicus; 2 — fascia endothoracica; 3 — ductus thoracicus; 4 — aorta descendens; 5 — esophagus; 6 — n.laryngeus recurrens sinister; 7 — n.vagus sinister; 8 — arcus aortae; 9 — trachea; 10 — aorta ascendens; 11 — n.phrenicus sinister и a.v.pericardiacophrenicae; 12 — a.v.thoracicae internae; 13,17 — nodi lymphatici mediastinales anteriores; 14 — recessus costomediastinalis pleuralis dexter; 15 — v.brachiocephalica dextra; 16 — n.phrenicus dexter; 18 — n.laryngeus recurrens dexter; 19 — n.vagus dexter; 20 — nodi lymphatici mediastinales posteriores; 21 — v.azygos; 22 — ganglion splinale

(v. brachiocephalica dextra) и непарная (v. azygos) вены. Кзади к плечеголовной вене прилегает правый диафрагмальный нерв (n. phrenicus dexter). На передней стенке груди у женщины наиболее поверхностно расположена молочная железа. Под ней находится большая грудная мышца, под которой лежат малая грудная и передняя зубчатая мышцы. Задняя стенка груди на этом уровне представлена латерально — лопаткой с покрывающими ее мышцами (подлопаточной, подостной, большой круглой, малой круглой), а также трапециевидной и широчайшей мышцами спины, а медиально — длинными мышцами спины.

На поперечном срезе груди на уровне IX грудного позвонка (Т<sub>9</sub>) все переднее средостение занято сердцем, пересеченным на уровне левого предсердно-желудочкового отверстия. Хорошо видны все четыре камеры сердца и полость перикарда (рис. 67).

В заднем средостении пищевод занимает срединное положение. Слева от него лежит нисходящая аорта, справа и несколько сзади — непарная вена и сзади — грудной лимфатический проток. На боковой поверхности тела позвонка располагается симпатический ствол.

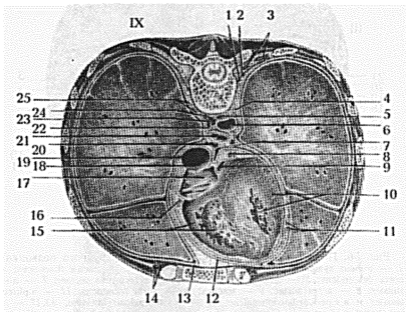


Рис. 67. Поперечный распил груди (уровень IX грудного позвонка): 1 — truncus sympathicus; 2 — fascia endothoracica; 3 — a.v. intercostales; 4 — v. hemiazygos; 5, 20 — nodi lymphatici mediastinales posteriores; 6 — aorta descendens; 7, 12 — cavum pericardii; 8 — ramus a. coronariae sinistrae; 9 — sinus coronarius cordis; 10 — ventriculus sinister; 11 — n. phrenicus sinister и a.v. pericardiophrenicae; 13 — recessus costomediastinalis pleuralis dexter; 14 — a.v. thoracicae internaе; 15 — ventriculus dexter; 16 — ramus a. coronariae dextrae; 17 — atrium dextrum; 18 — v. cava inferior; 19 — n. phrenicus dexter; 21 — esophagus; 22 — a. v. vagus dexter; 23 — ductus thoracicus; 24 — v. azygos; 25 — a. splanchnicus major

На передней стенке груди хорошо выражены большая грудная и передняя зубчатая мышцы. На заднелатеральной стенке появляется мощная мышечная масса — широчайшая мышца спины.

## Глава V

### ЖИВОТ

В клинической анатомии живот (*abdomen*) занимает особое место, так как является наиболее частым объектом оперативного вмешательства. Различают наружные и внутренние границы живота, которые не везде соответствуют друг другу.

Верхней наружной границей спереди являются реберные дуги и мечевидный отросток, сзади — нижние края XII ребер и остистый отросток XII грудного позвонка; внутренней границей служит диафрагма, купол которой глубоко вдается в грудную полость. Нижняя наружная граница живота проходит по гребням подвздошных костей, паховым связкам и лобковому симфизу; в то же время внутренней нижней границей является условная плоскость, соответствующая пограничной линии входа в таз (*linea terminalis*).

В области живота выделяют стенки (*parietes abdominis*) и полость (*cavitas abdominis*) (рис. 68). Стенки живота делятся на два отдела: переднебоковой и задний, или поясничный. Граница между ними проходит от конца XI ребра до бугорка на гребне подвздошной кости. Полость живота включает брюшную полость (*cavitas peritonei*) и забрюшинное пространство (*spatium retroperitoneale*). В брюшной полости находятся внутренние органы, покрытые брюшиной. В забрюшинном пространстве лежат органы, окруженные фасциями и клетчаткой.

#### РЕЛЬЕФНАЯ АНАТОМИЯ СТЕНОК ЖИВОТА

Рельеф стенок живота определяется костными выступами и степенью развития мышц и подкожной жировой клетчатки. Анатомия рельефа представлена в атласе в конце книги.

Переднебоковая стенка живота как бы натянута между опорными костными образованиями грудной клетки и таза. Наиболее важными костными ориентирами являются мечевидный отросток грудины (*processus xiphoideus sterni*), реберные дуги (*arcus costalis*), лобковый симфиз (*symphysis pubica*) и передние верхние подвздошные ости (*spinae iliacae anteriores superiores*).

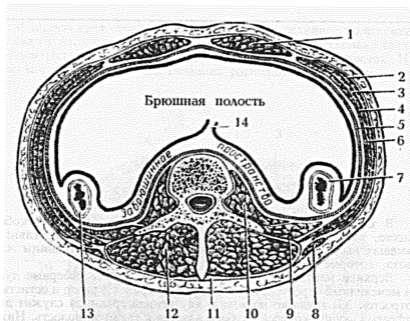


Рис. 68. Стенки и полость живота на поперечном разрезе (схема): 1 — *m. rectus abdominis*; 2 — *m. obliquus externus abdominis*; 3 — *m. obliquus internus abdominis*; 4 — *m. transversus abdominis*; 5 — *fascia endoabdominalis*; 6 — *peritoneum parietale*; 7 — *colon ascendens*; 8 — *m. latissimus dorsi*; 9 — *m. quadratus lumborum*; 10 — *m. psoas major*; 11 — *fascia thoracolumbalis*; 12 — *m. erector spinae*; 13 — *colon descendens*; 14 — *radix mesenterii*

На месте мечевидного отростка имеется небольшое углубление, называемое подложечной ямкой (*fossa epigastrica*), от которой тянется вниз срединная борозда (*sulcus medianus*), соответствующая белой линии живота (*linea alba*). В области пупка срединная борозда прерывается пупочным кольцом (*annulus umbilicalis*), форма которого подвержена индивидуальным колебаниям (округлая, щелевидная). В центре пупочного кольца имеется небольшой бугорок, представляющий собой остаток пупочного канатика.

По обе стороны от срединной линии живота отмечаются два вертикальных валика, соответствующие прямым мышцам живота (*mm. recti abdominis*), с поперечными вдавлениями в области сухожильных перемычек (*intersectiones tendineae*), которые всегда бывают лучше выражены выше пупка, особенно у мужчин (рис. 69, с. 408). Рельеф прямой мышцы живота широко используется при проведении параректального и трансректального разрезов передней брюшной стенки. Ниже пупка передняя стенка живота по средней линии более выпукла и переходит непосредственно в лобок (*mons pubis*), представляющий собой возвышение, образованное скоплением жировой клетчатки впереди лобкового симфиза. Кожа лобка у взрослого человека покрыта волосами, граница роста которых

у женщин идет горизонтально, а у мужчин имеет треугольную форму с вершиной, обращенной к пупку.

В рельефе боковых частей переднебоковой стенки живота основное значение имеют наружная косая мышца живота (*m. obliquus externus abdominis*) и ее апоневроз. Последний, перекидываясь с верхней передней подвздошной ости к лобковому бугорку, образует паховую связку (*lig. inguinale*), которая не вполне совпадает с паховой складкой (*plica inguinalis*) на коже. Паховая складка является важной деталью рельефа живота, так как служит ориентиром при паховых и бедренных грыжах (рис. 70, с. 410). Над паховой складкой у худощавых мужчин контурирует валнк, соответствующий расположенному в паховом канале (*canalis inguinalis*) семенному канатику (*funiculus spermaticus*).

В нижних отделах переднебоковой стенки живота сразу над паховой складкой нередко контурируют древовидной формы ветви поверхностных надчревных вен (*vv. epigastricae superficiales*), которые иногда резко выбухают на всем протяжении до уровня пупка. Кроме того, на коже иногда выявляется вертикально расположенная небольшая борозда, соответствующая полулунной линии (*linea semilunaris*) — мосту перехода поперечной мышцы живота (*m. transversus abdominis*) в ее апоневротическое растяжение.

Задняя стенка живота, или поясница, включает в себя поясничную часть позвоночника. В образовании ее рельефа также принимают участие нижние ребра (*costae*), гребень подвздошной кости (*crista iliaca*) и ряд мышц, среди которых мышца, выпрямляющая позвоночник (*m. erector spinae*), широчайшая мышца спины (*m. latissimus dorsi*), наружная косая мышца живота (*m. obliquus externus abdominis*). Эти мышцы создают вдоль позвоночника два валикообразных вертикальных возвышения, между которыми расположена борозда спины (*sulcus dorsi*), особенно глубокая в этой области и соответствующая линии остистых отростков поясничных позвонков (*processus spinosi*), которые контурируют при сильно согнутой спине. На подвздошном гребне особое значение имеют два костных ориентира — верхняя задняя подвздошная ость (*spina iliaca posterior superior*) и наиболее выступающая в проксимальном направлении ость Пирогова (*spina cristae iliaca*).

У астеников и худощавых людей в верхней части поясничной области могут контурировать также нижние ребра, из которых последние два ребра (XI и XII) обычно не видны из-за покрывающих их мощных мышц, однако их всегда можно прощупать. Эти ребра имеют большое значение в качестве ориентиров при оперативных доступах к почке и мочеточнику.

На коже задней стенки живота контурирует также ряд ямок, которые образуются в промежутках между мышцами и костными выступами (рис. 71, с. 412). В пластической анатомии выделяют нижнебоковые и верхнебоковые поясничные ямки (*fossae lumbales laterales inferiores et superiores*). Первые расположены между верхними задними подвздошными остями и крестцом, а вторые находятся на поверхности начальных отделов широчайших мышц спины



и соответствуют участкам, расположенным между апоневротическими и мышечными отделами этих мышц. Нижнебоковые поясничные ямки ограничивают ромбовидный участок нижнего отдела поясничной области — поясничный ромб Михаэлиса (*rhombus Michaelis*). В его образовании принимают участие снизу задние отделы подвздошных гребней и верхневнутренние края больших ягодичных мышц, а сверху — внутренние края начальных отделов широчайших мышц спины.

По ходу борозды спины под остистыми отростками поясничных позвонков можно отметить три небольших углубления — верхняя, средняя и нижняя медиальные поясничные ямки (*fossae lumbales mediales superior, media et inferior*).

В прикладной анатомии в этой области выделяют еще два образования: поясничный треугольник, или треугольник Пти (*trigonum lumbale Petit*), и поясничный четырехугольник, или пространство Грюнфельта — Лесгафта (*tetragonum lumbale Grunfelt — Lesgaft*). Это слабые места задней стенки живота, где могут образовываться поясничные грыжи. Поясничные треугольник представляет собой ямку, ограниченную подвздошным гребнем, задним краем наружной косой мышцы живота и широчайшей мышцей спины. Поясничные четырехугольник находится в верхних отделах поясничной области и ограничен XII ребром, нижней задней зубчатой мышцей, краем внутренней косой мышцы живота и мышцей, выпрямляющей позвоночник.

Анатомические образования, формирующие рельеф стенок живота, представлены в табл. 11.

## ПЕРЕДНЕБОКОВАЯ СТЕНКА ЖИВОТА

Переднебоковая стенка живота имеет важное хирургическое значение, так как является наиболее частым путем оперативного доступа к органам брюшной полости.

Для удобства топической диагностики переднебоковая стенка живота делится двумя горизонтальными линиями на три отдела: надчревь (epigastrium), чревь (mesogastrium) и подчревь (hypogastrium). Верхняя горизонтальная линия (*linea bicostarum*) соединяет нижние точки X ребер и соответствует верхнему краю III поясничного позвонка. Нижняя горизонтальная линия (*linea bispiratum*) соединяет обе передние верхние подвздошные ости (*spinae illacae anteriores superiores*) и соответствует верхнему краю II крестцового позвонка. Две вертикальные линии, проводимые вверх от лобковых бугорков вдоль наружных краев прямых мышц дорберной дуги, подразделяют, в свою очередь, каждую из основных областей на три части. В результате на переднебоковой брюшной стенке различают 9 областей — 3 парных и 3 непарных. Непарные области (сверху вниз): надчревная (*regio epigastrica*), пупочная

## Анатомические образования, формирующие рельеф стенок живота

костные	Возвышения					Углубления			складки
	хрящевые	связочные	сухо-жильные	мышечные	сосудистые	органные	ямки	борозды	
processus xiphoides sterni	arcus costalis	lig. ligul-nale	intercosto-nones ten-dineae	m. rectus abdominis	v. epiga-strica su-perficialis	umbilicus	fossa epigastrica	sulcus medianus (linea al-ba)	plica in-guinalis
costae				m. obliquus externus abdominis			annulus umbilicalis	sulcus dorsalis	
crista iliaca				m. latissimus dorsalis			fossae iumbales mediales superior, media et inferior		
spina cristae iliaceae (Pirogovi)				m. erector spinae			fossa iumbalis lateralis superior		
spina iliaca anterior superior							fossa iumbalis lateralis inferior		
spina iliaca posterior superior							rhombus Michaelis		
processus spinosi (vertebrae lumbales)							trigonum iumbale tetragonum iumbale		

(regio umbilicalis), лобковая (regio pubica). Парные области (сверху вниз): правая и левая подреберные (regiones hypochondricae dextra et sinistra), правая и левая боковые (regiones laterales dextra et sinistra); правая и левая паховые (regiones inguinales dextra et sinistra).

Кожа на передней и боковой стенке живота сравнительно тонкая, подвижная, легко берется в складку и обладает большой способностью к растяжению как в нормальных, так и патологических условиях (беременность, опухоль).

Подкожная жировая клетчатка обычно хорошо выражена, особенно в нижней половине живота. В области пупка жировая клетчатка отсутствует, в области белой линии живота ее мало.

Поверхностная фасция состоит из двух листов — поверхностного и глубокого, которые особенно отчетливо выражены в нижней половине живота. Поверхностный листок фасции тонкий и рыхлый, свободно переходит на бедро. Глубокий листок, известный в литературе под названием "томсонова фасция" (lamina Thompsoni), начинается тонкой пластинкой на уровне пупка, глубже поверхностного листка, направляется вниз, постепенно утолщаясь, и в паховых областях приобретает характер плотного, почти фиброзного образования. Глубокий листок фасции прикрепляется к паховым связкам и переходит на соседние области и органы (промежность, половой член, мошонка) только над лобковым симфизом. Такое анатомическое строение поверхностной фасции переднебоковой стенки живота объясняет характер распространения гематом и гнойников в этой области. Если гнойник или гематома расположены между поверхностным и глубоким листками фасции, они могут опуститься на бедро. При расположении под томсоновой пластинкой гнойники и гематомы задерживаются над паховой связкой. Этот же анатомический факт используется при дифференциальной диагностике паховых и бедренных грыж. Из-за наличия глубокого листка фасции, прикрепленного к паховой связке, паховая грыжа не опускается на бедро.

В толще подкожной жировой клетчатки проходят поверхностные сосуды и нервы.

#### ХИРУРГИЧЕСКАЯ. ОРИЕНТИРНАЯ И ПРОЕКЦИОННАЯ АНАТОМИЯ ПОВЕРХНОСТНЫХ КРОВЕНОСНЫХ СОСУДОВ И НЕРВОВ

В нижнем отделе переднебоковой стенки живота от границы между средней и медиальной третями паховой связки по направлению к пупку идет *поверхностная надчревная артерия* (a. epigastrica superficialis), отходящая от a. femoralis под паховой связкой. Кнаружи от нее проходит еще одна ветвь бедренной артерии — *поверхностная артерия, огибающая подвздошную кость* (a. circumflexa ilium superficialis). Она идет вдоль паховой связки к spina iliaca anterior superior и к коже

этой области. В паховой и лобковой областях проходят ветви наружной половой артерии (*a. pudenda externa*). В верхней половине переднебоковой стенки живота поверхностные артерии весьма незначительны по диаметру и являются ветвями поясничных и задних межреберных артерий, отходящих от аорты.

Подкожные вены живота, сопровождающие артерии, развиты значительно лучше последних и образуют сети, особенно в области пупка, где поверхностные вены анастомозируют с подмышечной веной (через *vv. thoracicae laterales*), осуществляя связь между системами верхней и нижней полых вен (каво-кавалыные анастомозы). Кроме того, поверхностные вены анастомозируют также в области пупка с глубокими венами (*vv. epigastricae superior et inferior*), а также с окологупочными венами (*vv. paraumbilicales*), которые в виде 4—5 небольших стволиков сопровождают круглую связку печени и впадают в воротную вену. Этим путем осуществляется связь между системами воротной и нижней полых вен в толще передней стенки живота (портокавалыные анастомозы). Возникающие по тем или иным причинам затруднения в оттоке крови из нижней полых и воротной вен приводят к расширению подкожных вен передней стенки живота, через которые в таких случаях осуществляется окольное кровообращение. Сеть расширенных подкожных вен вокруг пупка напоминает своим видом мезевидный клубок и известна под названием "голова медузы" (*caput medusae*).

Поверхностная надчревная артерия и вена приобретают важное значение при микрохирургических пластических операциях, когда в качестве кожного трансплантата используется паховый кожный лоскут на сосудистой ножке. Проекцию этих сосудов необходимо также учитывать при формировании круглого (филатовского) кожного стебля (так называемой чемоданной ручки) на передней брюшной стенке с тем, чтобы использовать их в качестве сосудов, входящих в ножку трансплантата и обеспечивающих ему оптимальное кровоснабжение.

Иннервация поверхностных слоев переднебоковой брюшной стенки в верхних отделах осуществляется поверхностными ветвями VII—XII межреберных нервов — латеральные кожные брюшные ветви (*rami cutanei abdominales laterales*), расположенные над косыми мышцами живота, и передние кожные брюшные ветви (*rami cutanei abdominales anteriores*), расположенные над прямой мышцей живота. Эти тонкие кожные веточки выходят из глубины на поверхность под кожу и в ее толщу, прободая внутреннюю и наружную косые мышцы живота. Нижний отдел переднебоковой стенки живота иннервируется двумя нервами из поясничного сплетения — подвздошно-подчревным и подвздошно-паховым, которые поверхностными становятся лишь в своих терминальных отделах. Подвздошно-подчревный нерв (*n. iliohypogastricus*) идет в косом направлении ниже XII межреберного нерва и проходит над паховой связкой; подвздошно-паховый нерв (*n. ilioinguinalis*) расположен ниже предыдущего, проходит в паховом канале, где лежит над

семенным канатиком и выходит в подкожную клетчатку через наружное отверстие пахового канала.

Поверхностные лимфатические сосуды идут по ходу вен. Из нижних отделов переднебоковой стенки живота лимфа отскачет в паховые лимфатические узлы соответствующей стороны, из верхних отделов — в подмышечные лимфатические узлы, а также в задние межреберные и в поясничные лимфатические узлы.

Глубокие анатомические образования включают мышцы с фасциями и предбрюшинной клетчаткой, а также глубокие сосуды и нервы.

#### ТОПОГРАФИЧЕСКАЯ АНАТОМИЯ МЫШЦ

Расположение мускулатуры переднебоковой брюшной стенки соответствует функции ее как брюшного пресса; это продольные, круговые и косые волокна, группирующиеся отдельными слоями. Продольная мускулатура представлена прямыми мышцами (*m. rectus abdominis*), расположенными по обе стороны от средней линии и подкрепленными внизу двумя пирамидальными мышцами (*m. pyramidalis*). Косо и циркулярно идущая мускулатура образует боковые и частично заднюю стенки живота, где располагаются в три слоя широкие мышцы живота — наружная косая, внутренняя косая и поперечная мышцы живота (рис. 72).

*Наружная косая мышца живота* (*m. obliquus externus abdominis*) широким пластом идет сверху вниз и снаружи внутрь. Такое направление мышечных волокон больше не имеет ни одна мышца передней брюшной стенки, что позволяет хирургу легко ориентироваться в топографии операционного разреза. Мышца лежит наиболее поверхностно, под слабо выраженной собственной фасцией живота и начинается от боковой поверхности грудной клетки (восьми нижних ребер) и от поясничной фасции. Направляясь вниз и вперед, мышца своими нижними пучками прикрепляется к переднему отделу гребня подвздошной кости, а спереди у наружного края прямой мышцы живота переходит в широкое плоское сухожилие (апоневроз), которое внизу своим свободным краем натянато между костными выступами (*spina iliaca anterior superior et tuberculum pubicum*), прикрепляясь к ним. Этот свободный край наружной косой мышцы живота носит название паховой связки (*lig. inguinale*). Спереди апоневроз, переходя на прямые мышцы живота, участвует в образовании передней стенки их влагалища, а также белой линии живота. Линия перехода мышечных пучков в сухожильные тянется параллельно наружному краю прямой мышцы живота и отстоит от него на 1,5—2 см наружи. Ниже линии, соединяющей переднюю верхнюю подвздошную ость с пупком (*linea spinoumbilicalis*), уже нет мышечных пучков, а имеется только сухожильная часть этой мышцы.

*Внутренняя косая мышца живота* (*m. obliquus internus*

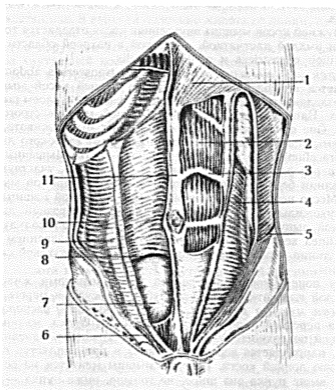


Рис. 72. Мышцы передней брюшной стенки:

1 — vagina m. recti abdominis (lamina anterior); 2 — m. rectus abdominis; 3 — intersectionis tendinea; 4 — m. obliquus internus abdominis; 5 — m. obliquus externus abdominis; 6 — m. pyramidalis; 7 — fascia transversalis; 8 — linea arcuata; 9 — aponeurosis m. transversus abdominis; 10 — m. transversus abdominis; 11 — linea alba

abdominis), располагаясь под наружной косой мышцей живота, имеет ход волокон, противоположный направлению последней, — снизу вверх и снаружи внутрь. Мышца начинается от поверхностного листка пояснично-грудной фасции (fascia thoracolumbalis), гребня подвздошной кости и наружной половины паховой связки. Мышечные волокна идут веерообразно в трех направлениях: верхние волокна имеют восходящее направление, средние — горизонтальное и нижние — нисходящее. Часть волокон мышцы идет вдоль паховой связки, образуя мышцу, поднимающую яичко (m. cremaster). Мышечные пучки, не доходя 1—3 см до наружного края прямой мышцы живота, переходят в апоневроз, который участвует в образовании влагалища прямой мышцы живота, выше пупка расщепляясь на два листка, охватывающих прямую мышцу спереди и сзади, а на 2—5 см ниже пупка оба листка апоневроза

проходят впереди прямой мышцы, образуя переднюю стенку ее влагалища.

От наружной косой мышцы внутренняя косая отделяется тонкой фасцией и рыхлой клетчаткой, в которой в паховой области проходят п. *iliohypogastricus* и п. *ilioinguinalis*.

**Поперечная мышца живота** (*m. transversus abdominis*) располагается наиболее глубоко, под внутренней косой мышцей живота, отделяясь от нее также мышечной фасцией и слоем рыхлой клетчатки. Направление волокон поперечной мышцы строго поперечное. Она самая тонкая из всех широких мышц живота. Начинается мышца от хрящей нижних 6 ребер, от глубокого листка *fascia thoracolumbalis* и гребня подвздошной кости. Мышечные волокна ее переходят в плоское сухожилие (апоневроз), участвующее в образовании белой линии живота и влагалища прямой мышцы живота. Место перехода мышечной части поперечной мышцы живота в сухожильную представлено в виде дугообразной линии, обращенной выпуклостью наружу, так называемой полулунной линией (*linea semilunaris*), известной также под названием спигелиевой линии (*linea Spigeli*), которая тянется от паховой связки до грудины.

Между поперечной и внутренней косой мышцами живота в слое рыхлой клетчатки проходят глубокие сосуды и нервы.

**Прямая мышца живота** (*m. rectus abdominis*) расположена только на передней стенке по обе стороны от пупка, начинается от передней поверхности V—VII реберных хрящей и мечевидного отростка, направляется вертикально вниз и прикрепляется к верхнему краю лонной кости. Ширина мышцы меняется на ее протяжении: выше пупка она шире, но тоньше, ниже пупка — уже, но толще. Внутренние края обеих прямых мышц выше пупка отделены друг от друга апоневротической пластинкой шириной 1—2 см; ниже пупка мышцы близко прилегают друг к другу, что определяет ширину и толщину белой линии живота (см. ниже). Внизу прямая мышца подкрепляется спереди пирамидальной мышцей (*m. pyramidalis*), начинающейся от верхнего края лобковой кости и прикрепляющейся к белой линии (в 16—17 % случаев отсутствует) (см. рис. 72). Волокна прямой мышцы выше пупка прерываются 3—6 поперечно идущими сухожильными перемычками (*intersectiones tendineae*), плотно сращенными с передней стенкой влагалища прямой мышцы и рыхло соединенными с задней. В этих перемычках проходят сосуды и нервы, почему и не рекомендуется при хирургических вмешательствах пересекать или повреждать эти перемычки, так как повреждение нервов приводит к атрофии прямых мышц, что, в свою очередь, обуславливает возникновение послеоперационной грыжи.

Особенностью анатомического строения прямой мышцы живота является наличие у нее плотного апоневротического футляра — **влагалища прямой мышцы живота** (*vagina m. recti abdominis*), образованного сухожильными растяжениями (апоневрозами)

широких мышц живота. Различают переднюю и заднюю стенки этого влагалища. В верхней половине живота до линии, проходящей на 2—5 см ниже пупка, переднюю стенку влагалища составляет апоневроз наружной косой мышцы и поверхностный листок апоневроза внутренней косой мышцы, а заднюю — глубокий листок апоневроза внутренней косой мышцы, мышечная и апоневротическая части поперечной мышцы живота. На расстоянии в среднем 5 см книзу от пупка переднюю стенку влагалища образуют апоневрозы всех трех широких мышц (рис. 73, с. 192, вклейка). Задняя апоневротическая стенка влагалища на этом уровне обрывается, причем нижняя ее граница имеет выпуклую форму и носит название дугообразной линии (*linea arcuata*), выпуклостью обращенной вверх. Ниже этой дугообразной линии задняя стенка влагалища прямой мышцы живота представлена только одной поперечной фасцией (см. рис. 73).

Самые глубокие слои переднебоковой стенки живота составляют внутрибрюшная фасция, предбрюшинная клетчатка и париетальная брюшина.

*Внутрибрюшная фасция* (*fascia endoabdominalis*) выстилает стенку живота изнутри. Часть внутрибрюшной фасции, прилежащая к поперечной мышце живота, носит название поперечной фасции (*fascia transversalis*). В верхнем отделе живота она тонкая, иногда имеет вид рыхлой клетчатки. Книзу фасция утолщается, превращаясь в фиброзную пластинку, и сливается с паховой связкой. У латеральных краев прямых мышц живота ниже *linea arcuata* поперечная фасция срастается с краями мышц. Практическое значение внутрибрюшной фасции состоит в том, что она участвует в образовании межфасциальных щелей, в которых могут скапливаться и распространяться гнойники, особенно в забрюшинном пространстве. При выходе внутренних органов из брюшной полости внутрибрюшная фасция входит в состав оболочек грыжевого мешка.

Очень велико значение внутрибрюшной (поперечной) фасции в образовании паховых грыж, так как она закрывает вход в медиальное и латеральное глубокие паховые отверстия (паховые ямки). Подчеркивая клиническое значение этой фасции, можно сказать, что если бы ее не существовало, все люди имели бы паховые грыжи. При снижении прочности поперечной фасции резко возрастает вероятность паховой грыжи. Поэтому, оперируя паховые грыжи, хирурги стремятся укрепить поперечную фасцию либо путем прямого ее сшивания, либо за счет других расположенных рядом тканей (мышц, апоневроза или самого грыжевого мешка).

*Предбрюшинная клетчатка* (*tela subserosa*) рыхлая, содержит жир и отделяет поперечную фасцию от брюшины. Она неодинаково выражена в разных отделах: слабо сверху, спереди, и хорошо развита в нижнем отделе, особенно ближе к симфизу, а также кзади. Благодаря наличию этой клетчатки брюшинный мешок может быть легко отспарован тупым путем от прилежащих слоев на значительном протяжении. Кзади предбрюшинная клетчатка переходит в забрюшинную клетчатку.



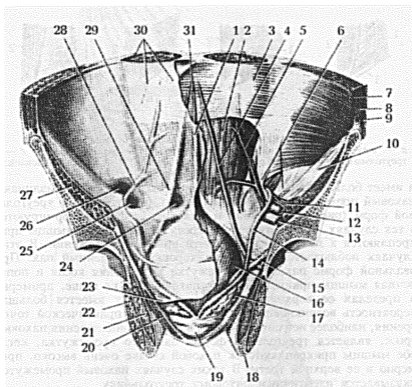
**Паритальная брюшина** покрывает обращенную внутрь брюшной полости поверхность переднебоковой стенки живота. Брюшина крепко спаяна с белой линией живота, особенно в области пупка, на остальном протяжении она рыхло связана с fascia transversalis.

На внутренней поверхности переднебоковой стенки живота в нижнем ее отделе брюшина образует ряд складок и углублений, или ямок. Складки брюшины располагаются между верхушкой мочевого пузыря и пупком над заросшим мочевым протоком (urachus) — срединная пупочная складка (plica umbilicalis mediana); между боковыми поверхностями мочевого пузыря и пупком над облитерированными пупочными артериями — медиальная пупочная складка (plica umbilicalis medialis); между серединой паховой связки и пупком над нижними надчревными сосудами — латеральная пупочная складка (plica umbilicalis lateralis) (рис. 74). Кроме того, имеется складка брюшины в верхнем отделе живота, идущая от пупка кверху, к левой сагиттальной борозде печени — круглая связка печени (lig. teres hepatis), в которой лежит облитерированная пупочная вена (v. umbilicalis) и проходят окопупочные вены (vv. paraumbilicales).

Над мочевым пузырем и паховой связкой между указанными складками брюшины на задней поверхности переднебоковой стенки живота располагаются три брюшинных углубления, или ямки. **Надпузырная ямка** (fossa supravesicalis), парная, расположена сразу над мочевым пузырем между срединной и медиальной пупочными складками (см. рис. 74) и просцируется над лобковым симфизом. **Медиальная паховая ямка** (fossa inguinalis medialis), также парная, находится между медиальной и латеральной пупочными складками. Эта ямка просцируется на поверхность кожи тотчас кнаружи от лобкового бугорка. **Латеральная паховая ямка** (fossa inguinalis lateralis), тоже парная, расположена кнаружи от латеральной пупочной складки брюшины. На поверхность кожи эта ямка просцируется на 1,5—2 см выше паховой связки кнаружи от ее середины. Все эти ямки имеют значение для формирования паховых грыж, так как каждая может стать для них входными воротами.

#### СЛАБЫЕ МЕСТА ПЕРЕДНЕБОКОВОЙ СТЕНКИ ЖИВОТА

Понятием "слабое место" обозначаются участки стенки живота, плохо противостоящие внутрибрюшному давлению, в связи с чем они являются типичными местами для выхода грыж живота. На переднебоковой брюшной стенке слабые места — это белая линия живота (включая пупок), паховый треугольник, полулунная линия (linea semilunaris), дугообразная линия (linea arcuata). Наиболее частыми местами выхода грыж являются паховый треугольник, белая линия живота и пупок, где образуются соответственно паховые грыжи, грыжи белой линии живота и пупочные грыжи.

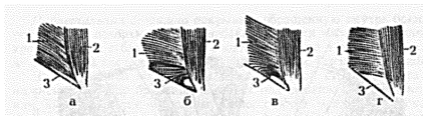


**Рис. 74.** Передняя брюшная стенка и паховые ямки (вид со стороны брюшной полости):

1 — plica umbilicalis mediana; 2 — m. rectus abdominis; 3 — vagina m. recti abdominis (lamina posterior); 4 — lig. umbilicale laterale; 5 — a. et vv. epigastricae inferiores; 6 — annulus inguinalis profundus; 7 — m. transversus abdominis; 8 — m. obliquus internus abdominis; 9 — m. obliquus externus abdominis; 10 — fascia iliaca; 11 — a. v. testiculares; 12 — a. iliaca externa; 13 — v. iliaca externa; 14 — ductus deferens; 15 — ureter; 16 — vesica urinaria; 17 — vesicula seminalis; 18 — os ischii; 19 — prostata; 20 — m. levator ani; 21 — m. obturatorius internus; 22 — m. obturatorius externus; 23 — peritoneum parietale; 24 — fossa supravesicalis; 25 — fossa inguinalis medialis; 26 — fossa inguinalis lateralis; 27 — m. iliopectineus; 28 — plica umbilicalis lateralis; 29 — plica umbilicalis medialis; 30 — peritoneum parietale и m. rectus abdominis; 31 — lig. umbilicale medianum

Паховый треугольник (trigonum inguinale) ограничен снизу паховой связкой, медиально — наружным краем прямой мышцы живота и сверху — условным перпендикуляром, опущенным из точки, находящейся на границе между наружной и средней третью паховой связки, на прямую мышцу.

В пределах пахового треугольника выделяется *паховый промежуток* (spatium inguinale) — пространство между паховой связкой снизу и свободными краями внутренней косой и поперечной мышц живота сверху, который может быть различной величины и формы



**Рис. 75.** Варианты строения пахового промежутка: *а* — щелевидная форма; *б* — округлая форма; *в* — овальная форма; *г* — треугольная форма; *1* — *m.obliquus internus abdominis*; *2* — *m.rectus abdominis*; *3* — *lig.inguinale*

и имеет большое значение в патогенезе паховых грыж. Различают паховый промежуток щелевидной, округлой, овальной и треугольной форм (рис.75). Округлая и щелевидная формы формируются в тех случаях, когда внутренняя косая и поперечная мышцы прикрепляются к паховой связке почти на всем протяжении. В этих случаях наблюдается прочный и хорошо укрепленный пах. При овальной форме пахового промежутка внутренняя косая и поперечная мышцы прикрепляются к паховой связке выше, примерно в пределах ее верхних 2/3. В этих случаях имеется большая вероятность возникновения паховых грыж. С практической точки зрения, наиболее неблагоприятной, в плане возникновения паховых грыж, является треугольная форма пахового промежутка, когда обе мышцы прикрепляются к паховой связке очень высоко, примерно в ее верхней трети. В таких случаях паховый промежуток оказывается идентичным паховому треугольнику.

Наиболее важным анатомическим образованием области пахового треугольника является паховый канал, с которым непосредственно связано формирование косых и прямых паховых грыж.

### Хирургическая анатомия пахового канала

Паховый канал (*canalis inguinalis*) представляет собой клетчаточную щель между паховой связкой и широкими мышцами живота, идущую по ходу семенного канатика или круглой связки матки и являющуюся непосредственным продолжением пахового промежутка. Он расположен над паховой связкой несколько под острым углом к ней и имеет косое направление сверху вниз, снаружи внутрь и сзади наперед. Длина канала у мужчин 4—5 см, у женщин он несколько длиннее и более узкий.

В паховом канале различают четыре стенки и два отверстия — внутреннее и наружное (рис. 76).

Передняя стенка пахового канала образована апоневрозом наружной косой мышцы живота, нижняя — паховой связкой, верхняя — нижними краями внутренней косой и поперечной мышц живота и задняя — поперечной фасцией. Поперечная фасция в трети всех случаев подкрепляется сухожильными волокнами по-

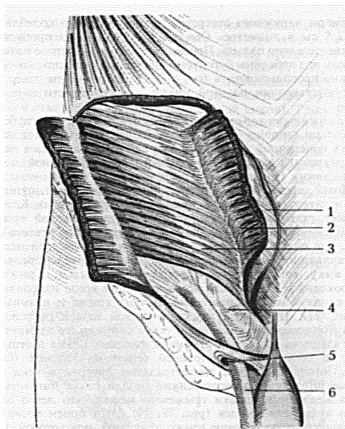


Рис. 76. Паховый канал. Стенки и наружное отверстие:  
 1 — aponeurosis m.obliquus externus abdominis; 2 — m.obliquus internus abdominis;  
 3 — m.transversus abdominis; 4 — fascia transversalis; 5 — annulus inguinalis superficialis; 6 — funiculus spermaticus

перечной мышцы. Задняя стенка пахового канала фактически прикрывает сзади паховый промежуток — пространство между верхней и нижней стенками пахового канала.

**Наружное отверстие пахового канала**, или поверхностное паховое кольцо (annulus inguinalis superficialis), образовано двумя расходящимися ножками апоневроза наружной косой мышцы (crus mediale et crus laterale), из которых медиальная прикрепляется к верхнему краю симфиза, а латеральная — к лобковому бугорку. Наружный отдел кольца подкрепляется дугообразно идущими межножковыми волокнами (fibrae intercrurales) (см. рис. 76). Снизу и медиально поверхностное паховое кольцо ограничено загнутой связкой (lig.reflexum), представляющей собой волокна апоневроза наружной косой мышцы, направляющиеся медиально и переходящие в волокна наружной косой мышцы противоположной сто-

роны. Размеры наружного отверстия пахового канала колеблются от 1 до 2,5 см в диаметре. Обычно у мужчин оно пропускает кончик указательного пальца. Просцируется поверхностное паховое кольцо сразу над лобковым бугорком (*tuberculum pubicum*), который легко можно пропальпировать (см. с. 239). По размерам отверстия судят о существовании паховой грыжи или склонности к ее образованию.

**Внутреннее отверстие пахового канала**, или глубокое паховое кольцо (*annulus inguinalis profundus*), представляет собой отверстие в поперечной фасции, которое может возникнуть в одном из трех имеющихся на задней поверхности задней брюшной стенки и уже описанных брюшинных углублениях, или ямках — надпузырной (*fossa supravesicalis*), медиальной паховой (*fossa inguinalis medialis*) и латеральной паховой (*fossa inguinalis lateralis*). Каждая ямка может стать внутренним отверстием для паховой грыжи. При ослаблении поперечной фасции в нее постепенно вытягивается брюшина, как палец в перчатку, и формируется грыжевой мешок. Если выпячивание грыжевого мешка происходит через латеральную паховую ямку, возникает *косая паховая грыжа*. Грыжевой мешок проходит в этом случае через имеющий косое направление паховый канал и оба его отверстия, почему грыжа и называется *косой* (рис. 77). При косой грыже грыжевой мешок расположен как бы внутри семенного канатика, будучи окружен его элементами и покрыт снаружи наружной семенной фасцией (*fascia spermatica externa*), *m. cremaster* и внутренней семенной фасцией (*fascia spermatica interna*). Нижние эпигастральные артерии и вена (*a.v. epigastricae inferiores*), расположенные позади *fascia transversalis*, находятся медially шейки грыжевого мешка, что легко определить по пульсации сосудов (рис. 78, 79). Этот прием позволяет всегда отличить косую паховую грыжу от прямой, при которой пульсация артерии определяется латеральнее шейки грыжевого мешка.

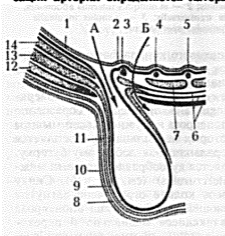


Рис. 77. Формирование косой и прямой паховой грыжи (схема):

А — место выхода косой паховой грыжи (стрелка);

Б — место выхода прямой паховой грыжи (стрелка);

- 1 — *peritoneum parietale*; 2 — *m.transversus abdominis*; 3 — *plica umbilicalis lateralis (a.epigastrica inferior)*; 4 — *plica umbilicalis medialis (lig.umbilicale laterale)*; 5 — *plica umbilicalis mediana (lig. umbilicale medianum)*; 6 — *vagina m.recti abdominis*; 7 — *m.rectus abdominis*; 8 — *fascia spermatica interna*; 9 — *fascia cremasterica*; 10 — *cutis*; 11 — *m.cremaster*; 12 — *m.obliquus externus abdominis*; 13 — *m.obliquus internus abdominis*; 14 — *m.transversus abdominis*

В тех случаях, когда грыжевой мешок проникает через медиальную паховую ямку, формируется *прямая паховая грыжа*, возникновение которой связано с разрывом поперечной фасции и растяжением пахового промежутка (см. рис. 77). Прямая грыжа не проходит через паховый канал, а выходит сразу через его наружное отверстие, которое находится на одном уровне с внутренним отверстием (медиальной паховой ямкой). Грыжевой мешок при прямой грыже расположен вне семенного канатика и поэтому никогда не опускается в мошонку. Нижняя надчревная артерия лежит снаружи от шейки грыжевого мешка (см. рис. 78).

При выпячивании грыжевого мешка через надпузырную ямку образуется более редкая внутренняя косая, или надпузырная, паховая грыжа. Возникнув над лобком, эта грыжа выходит из-под собственной фасции в подкожную клетчатку через наружное отверстие пахового канала, где встречается с семенным канатиком.

Таким образом, все виды паховых грыж, независимо от того, проходят ли они через паховый канал или нет, оказываются в контакте с этим анатомическим образованием. Поэтому при опе-

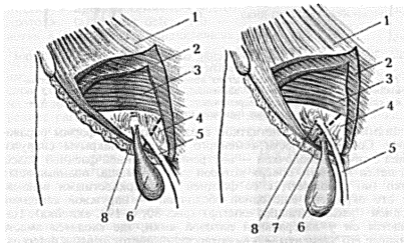


Рис. 78. Отношение шейки грыжевого мешка к нижним надчревым сосудам при паховой косой и прямой грыже (схема). Ход нижних надчревных сосудов обозначен пунктирной линией:  
слева — положение шейки грыжевого мешка при косой паховой грыже; справа — положение шейки грыжевого мешка при прямой паховой грыже;  
1 — *m. obliquus externus abdominis*; 2 — *m. obliquus internus abdominis*; 3 — *m. transversus abdominis*; 4 — *fascia transversalis*; 5 — *funiculus spermaticus*; 6 — грыжевой мешок; 7 — *annulus inguinalis profundus (medialis)*; 8 — *annulus inguinalis profundus (lateralis)*

рации по поводу паховой грыжи знание хирургической анатомии семенного канатика приобретает важное значение.

Семенной канатик (*funiculus spermaticus*) представляет комплекс различных анатомических структур, связанных между собой

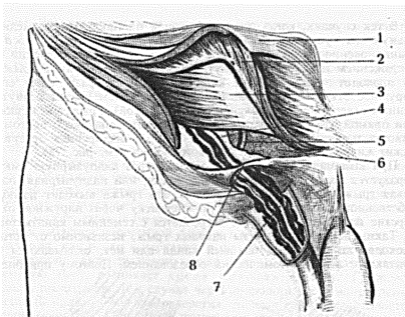


Рис. 79. Паховый канал. Отношение семенного канатика к нижним надчревым сосудам:

- 1 — aponeurosis *m. obliquus externus abdominis*; 2 — *m. obliquus internus abdominis*; 3 — *m. transversus abdominis*; 4 — *fascia transversalis*; 5 — *a. v. epigastricae inferiores*; 6 — *peritoneum*; 7 — *funiculus spermaticus*; 8 — *annulus inguinalis superficialis*

фасциями и рыхлой клетчаткой в одно, округлой формы образование. Составные части семенного канатика покрыты снаружи общей с яичком оболочкой — внутренней семенной фасцией (*fascia spermatica interna*), поверх которой лежит мышца, поднимающая яичко (*m. cremaster*), с ее фасцией и поверхностными венами. Все это окружено еще одной оболочкой — наружной семенной фасцией (*fascia spermatica externa*) (рис. 80, с. 192, вклейка). Начинается он у латеральной паховой ямки, где сходятся вместе основные его элементы — семявыносящий проток (*ductus deferens*) и опускающиеся из забрюшинного пространства сверху вниз яичковая артерия и вена (*a. v. testiculares*). В этом месте вокруг семенного канатика на брюшине образуется воронкообразное вдачивание, хорошо заметно при лапароскопии и окаймленное с внутренней стороны латеральной пупочной складкой брюшины с проходящей в ней нижней надчревной артерией. Внутри пахового канала к семенному канатiku присоединяются еще ряд анатомических образований, и, пройдя через наружное отверстие канала, он выходит у основания мошонки в подкожную клетчатку и опускается к яичку. В семенном канатике выделяют паховый (*pars inguinalis*) и мошоночный (*pars scrotalis*) отделы.

В состав семенного канатика на протяжении пахового канала (паховый отдел) входят семявыносящий проток, сосуды (артерии,

вены, лимфатические коллекторы) и нервы, а также остаток влагалищного отростка брюшины (*processus vaginalis peritonei*). Хирургическая анатомия семявыносящего протока (*ductus deferens*) описана в главах "Таз" и "Промежность".

Артериальная система семенного канатика складывается из трех сосудов: *a. testicularis*, *a. cremasterica*, *a. ductus deferentis* (рис. 81). Все они начинаются вдали от пахового канала и собираются вместе лишь в его области. Наиболее крупным сосудом является яичковая артерия (*a. testicularis*), возникающая непосредственно из брюшной аорты. Две другие артерии — кремаштерная (*a. cremasterica*) — ветвь *a. epigastrica inferior* и артерия семявыносящего протока (*a. ductus deferentis*) — ветвь *a. iliaca interna* значительно уступают яичковой артерии по диаметру. Между всеми тремя артериями на уровне яичка и придатка имеются анастомозы.

Особенно следует выделить с точки зрения клинической анатомии участок на поверхности извитого отдела семявыносящего протока на середине расстояния между верхним и нижним полюсом яичка, где все три артерии, проходящие в семенном канатике, сходятся вместе на небольшом участке, образуя своеобразный сосудистый анастомотический узел (И.Д.Кирпатовский, И.К.Ромашкина, 1988). В этот анастомотический узел входит также артериальная дуга, идущая по ходу хвоста придатка яичка, и артериальное кольцо (иногда полукольцо), охватывающее его в поперечном направлении. Сосудистый анастомотический узел является распределительным артериальным коллектором и важным анатомическим образованием в коллатеральном кровообращении яичка и придатка яичка. В практическом плане эти артериальные связи нашли применение при пересадке семявыносящего протока с использованием яичковой артерии в качестве питающей ножки, регионарной лекарственной инфузии яичка через нижнюю надчревную артерию, перевязке нижней надчревной артерии с целью усиления кровотока в яичке через кремаштерную артерию. При пересадке семявыносящего протока сохранение сосудистого анастомотического узла обеспечивает возможность кровоснабжения протока через яичковую артерию, не прибегая к анастомозированию артерии семявыносящего протока, диаметр которой необычайно мал.

Все артерии, проходящие в семенном канатике, сопровождаются венами, которые выходят из яичка, образуя густое, так называемое лозовидное сплетение (*plexus rampiniiformis*). Из последнего воз-

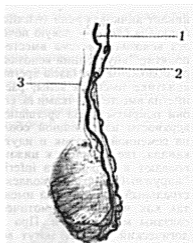


Рис. 81. Магистральные артерии семенного канатика (анатомический препарат, собственные исследования)

1 — *a. testicularis*; 2 — *a. ductus deferentis*; 3 — *a. cremasterica*



никает яичковая вена (*v. testicularis*), впадающая справа в нижнюю полую, а слева — левую почечную вену. В клинической анатомии эта венозная система вместе с *v. ductus deferentis* объединяется в понятие "внутренний венозный коллектор", так как все эти сосуды расположены под *fascia spermatica interna*. Кроме того, в семенном канатике имеются вены, расположенные поверх *fascia spermatica interna* вместе с пучками *m. cremaster* и *fascia cremasterica*. Снаружи они покрыты *fascia spermatica externa*. Эти вены переходят с поверхности влагалищной оболочки яичка у верхнего его полюса на семенной канатик и идут вместе с ним до середины пахового канала, где, подойдя к нижнему надчревному сосудистому пучку, впадают в *v. epigastrica inferior*. Эта система вен выделяется как "наружный венозный коллектор". Формирующийся из него магистральный ствол иногда именуется в клинике как вена-анастомоз, так как через анастомотические вены оба венозных коллектора связаны между собой. При варикозном расширении вен в патологический процесс могут вовлекаться оба венозных коллектора или один из них, что определит характер и особенности оперативного вмешательства (операция на наружном коллекторе или на внутреннем коллекторе). Кроме того, анатомические особенности венозного оттока от яичка и придатка в связи с наличием двух коллекторов создают предпосылки для нарушения сперматогенеза и развития бесплодия при расширении вен придатка в тех случаях, когда перераспределение крови между ними нарушается.

Лимфатические сосуды семенного канатика хорошо выражены, проходят главным образом по его периферии и имеют вид крупных магистральных коллекторов. Впадают они в лимфатические узлы таза и забрюшинного пространства. Количество лимфатических коллекторов значительно колеблется.

Нервы семенного канатика имеют вид сплетений, расположенных на поверхности артерий и семявыносящего протока. Наиболее выражены нервные сплетения — яичковое, лежащее вокруг яичковой артерии, и семявыносящего протока (*plexus testicularis* и *plexus deferentialis*).

Снаружи вдоль семенного канатика в пределах пахового канала проходят сверху подвздошно-паховый нерв (*n. ilioinguinalis*), а снизу половая ветвь бедренно-полового нерва (*ramus genitalis n. genitofemoralis*), распространяющаяся в оболочках семенного канатика, особенно в *m. cremaster*.

Синтопия элементов семенного канатика такова, что наиболее кзади и кнутри располагается семявыносящий проток, вместе с *a. ductus deferentis* и *a. cremasterica* с венами. Кпереди от протока и снаружи лежит *a. testicularis*, окутанная венозным сплетением и симпатическими нервными ветвями (см. рис. 80). Отводящие лимфатические сосуды яичка идут вдоль кровеносных.

У женщин в паховом канале находятся круглая маточная связка (*lig. teres uteri*), *n. ilioinguinalis* и *ramus genitalis n. genitofemoralis*. Рядом со связкой проходит зарощенный влагалищный отросток брюшины, напоминающий по своему виду связку и достигающий верхней части большой половой губы. В редких случаях влага-

лицный отросток не зарастает, тогда на его месте образуется канал, за счет которого могут возникать кисты больших половых губ или врожденные паховые грыжи.

Очень важно различать клиническую анатомию косых приобретенных паховых грыж и врожденных паховых грыж. Разница между ними определяется отношением к грыжевому мешку семенного канатика (рис. 82), состоянием влагалищного отростка брюшины (*processus vaginalis*), который в обычных условиях после того, как яичко прошло по нему в паховый канал и опустилось в мошонку, должен облитерироваться.

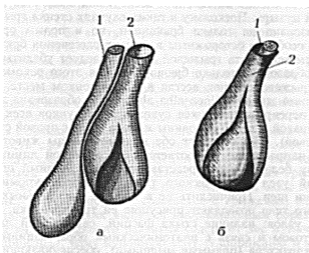


Рис. 82. Отношение семенного канатика к грыжевому мешку при приобретенной и врожденной грыже: а — положение семенного канатика при приобретенной грыже; б — положение семенного канатика при врожденной грыже; 1 — семенной канатик; 2 — грыжевой мешок

При *приобретенной паховой грыже* влагалищный отросток брюшины бывает заросшим и грыжевой мешок образуется путем повторного выпячивания брюшины в область глубокого пахового кольца, поэтому такой грыжевой мешок легко отделяется от семенного канатика. При этом яичко находится вне грыжевого мешка в собственной влагалищной оболочке, и шейка грыжевого мешка может быть перевязана циркулярной лигатурой без опасения повредить семявыносящий проток.

В случае *врожденной паховой грыжи* влагалищный отросток брюшины не облитерируется, содержимое брюшной полости может свободно проникнуть по нему в паховый канал и мошонку, а грыжевым мешком становится сам влагалищный отросток. В этом случае семенной канатик и яичко оказываются расположенными внутри грыжевого мешка, а шейку мешка циркулярной лигатурой перевязать не представляется возможным, если не применить для

этого специальную технику. В этом отношении нужно быть особенно внимательным при операциях по поводу кривой паховой грыжи в раннем детском возрасте, с тем чтобы при врожденной грыже не перерезать и не пересечь семявыносящий проток при удалении грыжевого мешка.

Особую разновидность паховой грыжи представляет так называемая *скользящая грыжа*. При этой форме грыж пристеночная брюшина, образующая грыжевой мешок, увлекает за собой связанный с ней орган, который как бы скользит по клетчатке и вместе с брюшиной выходит через грыжевое отверстие. Чаще всего им оказывается слепая кишка, или восходящая ободочная кишка, или мочевого пузырь. Поскольку в таких случаях стенка грыжевого мешка образована не только брюшиной, но и полым органом, нужно быть особенно осторожным в момент рассечения брюшины, и прежде чем вскрывать грыжевой мешок, следует убедиться, что стенка его образована только брюшиной. Для этого рекомендуют вскрывать грыжевой мешок всегда в самом тонком месте.

Белая линия живота (*linea alba abdominis*) образована за счет соединения перекрещивающихся сухожильных пучков всех широких мышц правой и левой половины живота (трех с правой стороны и трех с левой). Она отделяет обе прямые мышцы живота друг от друга и направление ее соответствует срединной линии тела. По существу белая линия представляет собой мощный опорный фасциальный узел человеческого тела, о котором упоминалось при описании шеи. Причислить ее к системе фасциальных узлов человеческого тела позволяют присущие ей три признака, характерные для узлов: наличие стыка фасций, связь белой линии с костным остовом и связь с анатомическими образованиями двигательного характера (прямыми мышцами), обеспечивающими напряжение фасциального стыка (И.Д.Кирпатовский, 1965).

Белая линия тянется от мечевидного отростка до симфиза, причем выше пупка она широкая и тонкая, а ниже пупка — узкая и толстая (рис. 83, с. 192, вклейка). Ниже мечевидного отростка ширина ее составляет 0,5—1,0 см, на уровне пупка — 2—3 см. Ниже пупка белая линия имеет вид узкого тяжа шириной 0,3—0,5 см. Вблизи лобка она еще более суживается, и обе прямые мышцы живота в этом месте просто соприкасаются, будучи отделены друг от друга тонкой фасциальной перемычкой.

Белая линия живота не на всем протяжении является слабым местом. В силу того, что в верхних двух третях белая линия имеет вид растянутой пластинки, она здесь нередко растягивается еще значительно и истончается. При повышенном внутрибрюшном давлении в результате склонности к метеоризму и запорам, а также при слабости мышц живота в отдельных участках этого отдела *linea alba* могут создаваться условия для выпячивания предбрюшинной клетчатки и даже брюшины с образованием грыж белой линии живота, редко достигающих больших размеров. Сдерживаемым этих грыж чаще всего является сальник. В нижнем отделе живота, где *linea alba* представляет узкую, плотную пластинку, грыж белой линии практически не бывает, но зато воз-

никает диастаз самих прямых мышц живота. Это, в частности, может наблюдаться у женщин после многократных беременностей.

Белая линия живота широко используется для оперативных доступов к органам брюшной полости. Правда, исходя из особенностей ее строения только при верхней лапаротомии возможно вскрыть брюшную полость, не проникнув во влагалище прямых мышц живота, в то время как при нижней лапаротомии это обычно не удается.

**Пупок и пупочный канатик.** Пупок (*umbilicus*) является наиболее слабым участком белой линии живота. Он представляет втянутый рубец на месте пупочного кольца и имеет вид щели, образованной сухожильными волокнами апоневрозов всех широких мышц живота. Во внутриутробном периоде через пупочное кольцо проходит пупочный канатик, соединяющий плод через плаценту с организмом матери. Брюшная стенка в области пупка состоит из тонкой кожи, рубцовой ткани, пупочной фасции и брюшины, плотно сращенных между собой. Здесь нет ни подкожной, ни подбрюшинной клетчатки. Пупочная фасция представляет собой часть внутрибрюшинной фасции, состоит из поперечных волокон и срастается с брюшиной, а также с влагалищами прямых мышц живота. Прочность слоев на месте пупочного кольца может снижаться в результате слабого развития фасций. Поэтому пупок часто является грыжевыми воротами для образования пупочных грыж, в особенности у женщин. Содержимым пупочных грыж чаще всего является сальник, который нередко срастается с грыжевым мешком.

Пупочный канатик является эмбриональным образованием и в период внутриутробного развития содержит две пупочные артерии (*aa.umbilicales*), одну пупочную вену (*v.umbilicalis*) и мочевой проток (*urachus*). При этом артерии и мочевой проток располагаются по нижней полуокружности, а вена — по верхней полуокружности пупочного кольца (табл. 12). После отпадения пуповины пупочное кольцо закрывается, причем в нижней его половине в окружности пупочных артерий и остатка мочевого протока развивается плотная фиброзная соединительная ткань, верхняя же половина остается более податливой. Лежащая здесь в предбрюшинной клетчатке пупочная вена, идущая далее к печени в составе элементов круглой связи печени (*lig.teres hepatis*) и впадающая в левую явть воротной вены, облитерируется лишь в начальном отделе на участке около 4 см. На остальном протяжении проходимость пупочной вены сохраняется в продолжение всей жизни. Этот анатомический факт был учтен в 1959 г. *Vauly* и *Gonzales*, которые показали возможность восстановления просвета пупочной вены через янебрюшинный доступ и использование этой вены для диагностики и лечения заболсваний печени. Метод катетеризации пупочной ясны получил широкое применение в клинике и используется для изучения портальной гемодинамики, портогепатографии с целью диагностики опухолей, абсцессов, цирроза печени и портальной гипертензии, а также для введения через пупочную ясну (трансумбиликально) различных лекарственных веществ, растворяя, плазмы крови.

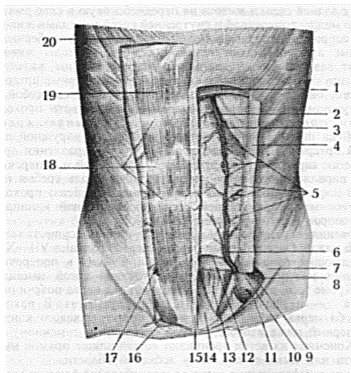
Анатомические ориентиры кровеносных сосудов  
и нервов стенок живота

Таблица 12

Хирургический объект	Уровень	Анатомический ориентир	Синтопия образований
<b>A.v. epigastrica inferior</b>			
начальный отдел	Подключичная область	Середина паховой связки	Над серединой паховой связки под поперечной фасцией
конечный отдел	Область пупка	M. rectus abdominis	В задней клетчаточной щели, позади m. rectus abdominis
<b>V. umbilicalis</b>			
начальный отдел	Пупочная область	Пупок	У верхнего края пупочного кольца в предбрюшинной клетчатке
на протяжении	Правое подреберье	Lig. teres hepatis	В составе lig. teres hepatis
<b>N. ilioinguinalis</b>	Паховая область	Нижний край m. transversus abdominis и m. obliquus internus abdominis	В паховом канале по нижнему краю m. transversus abdominis и m. obliquus internus abdominis
<b>Nn. intercostales (VII—XII)</b>			
начальный отдел	Области эпигастрия и мезогастрия	Широкие мышцы живота (m. obliquus internus abdominis, m. transversus abdominis)	В клетчаточной щели между m. obliquus internus abdominis и m. transversus abdominis
конечный отдел		Наружный край m. rectus abdominis	В задней клетчаточной щели, позади m. rectus abdominis

**ХИРУРГИЧЕСКАЯ, ОРИЕНТИРНАЯ  
И ПРОЕКЦИОННАЯ АНАТОМИЯ  
ГЛУБОКИХ КРОВЕНОСНЫХ СОСУДОВ И НЕРВОВ**

Глубокие артерии переднебоковой стенки живота идут в продольном и поперечном направлениях. Продольные артерии — верхняя и нижняя надчревные — располагаются во влагалище прямой мышцы живота между задней стенкой влагалища и прямой мышцей (рис. 84). *Верхняя надчревная артерия* (a. epigastrica superior) — одна из конечных ветвей a. thoracica interna проходит в брюшную полость между грудной и реберной частями диафрагмы, вступает в ложе прямой мышцы сзади у хрящевго конца VII ребра, идет позади прямой мышцы живота и в области пупка анастомозирует с ветвями нижней надчревной артерии. *Нижняя*



**Рис. 84.** Хирургическая анатомия нижней надчревной артерии:

1, 13 — *m. rectus abdominis*; 2 — *a.v. epigastricae superiores*; 3, 9 — *m. transversus abdominis*; 4 — *vagina m. recti abdominis (lamina anterior)*; 5 — *nn. intercostales VII — XII*; 6, 17 — *a.v. epigastricae inferiores*; 7 — *m. obliquus externus abdominis*; 8 — *m. obliquus internus abdominis*; 10 — *fascia transversalis*; 11 — *funiculus spermaticus*; 12 — *linea arcuata*; 14 — *m. pyramidalis*; 15 — *linea alba*; 16 — *lig. inguinale*; 18 — *intersectiones tendineae*; 19 — *m. rectus abdominis*; 20 — *m. pectoralis major*

*надчревная артерия* (*a. epigastrica inferior*) отходит от наружной подвздошной артерии, перескачет паховый канал и проходящий в нем семенной канатик позади поперечной фасции, располагаясь вертикально (см. рис. 79), огибает снизу и медиально внутреннее отверстие пахового канала и, перекрещивая семяносящий проток, идет в предбрюшинной клетчатке косо вверх и медиально к наружному краю прямой мышцы (см. рис. 84). Затем артерия прободает поперечную фасцию и вступает во влагалище прямой мышцы живота, где располагается в клетчатке позади мышцы. Обе артерии сопровождаются соответствующими венами.

Глубокие артерии, идущие в поперечном направлении, представлены шестью нижними задними *межреберными артериями* (*aa. intercostales posteriores*) и четырьмя *поясничными артериями* (*aa. lumbales*), сегментарно отходящими от аорты. Все

они идут с задней стенки живота на переднебоковую в слое рыхлой клетчатки между поперечной и внутренней косой мышцами живота. Артерии сопровождаются одноименными венами. Межреберные и поясничные артерии отдают ветви к коже и мышцам живота, прорывают заднюю стенку влагалища прямой мышцы живота и анастомозируют с ветвями верхней и нижней надчревных артерий. Кроме того, они также широко анастомозируют между собой.

В наружном отделе переднебоковой стенки живота проходит *глубокая артерия, огибающая подвздошную кость* (a. circumflexa iliium profunda), которая отходит от наружной подвздошной артерии и направляется кнаружи в направлении spina iliaca anterior superior в клетчатке между брюшной и поперечной фасцией параллельно паховой связке и далее вдоль гребня подвздошной кости. Ее восходящая ветвь (ramus ascendens) проходит в клетчатке между внутренней косой и поперечной мышцами. Артерия сопровождается одноименной веной.

Иннервация переднебоковой брюшной стенки осуществляется ветвями 6 нижних межреберных нервов (nn. intercostales VII—XII), сопровождающих одноименные артерии и идущих в поперечном направлении между поперечной и внутренней косой мышцами живота. Кроме того, в этом же слое проходят два нерва поясничного сплетения — n. ilioinguinalis и n. iliohypogastricus. В паховой области оба нерва идут вдоль верхней стенки пахового канала, причем первый ниже второго, иногда спускаясь к семенному канатику. Конечные их ветви проникают во влагалище прямой мышцы живота или выходят под кожу лобковой области.

Глубокие лимфатические сосуды переднебоковой брюшной стенки сопровождают кровеносные сосуды и из верхних отделов живота отводят лимфу в надчревные и передние средостенные лимфатические узлы, а из средних и нижних отделов — в поясничные, подвздошные и глубокие паховые лимфатические узлы.

Проекция и анатомические ориентиры кровеносных сосудов и нервов переднебоковой стенки живота представлены в табл. 12 и на с. 239.

## ЗАДНЯЯ СТЕНКА ЖИВОТА (ПОЯСНИЦА)

Задняя стенка живота, или поясница (lumbo), образуется поясничным отделом позвоночного столба и примыкающими к нему мышцами.

Поясница имеет четырехугольную форму и ограничена сверху — XI—XII ребрами, снизу — гребнем подвздошной кости, снаружи — вертикальными линиями, проведенными от конца XI ребра к гребню подвздошной кости. Задняя срединная линия тела (линия остистых отростков позвонков) делит поясницу на две симметричные половины, в каждой из которых внутренний и наружный отделы

имеют различное строение, в связи с чем выделяют медиальную поясничную (или позвоночную) область (*regio lumbalis medialis, s. vertebralis*) и латеральную поясничную область (*regio lumbalis lateralis*).

Задняя стенка живота отличается во многом от переднебоковой стенки. Во-первых, она содержит в качестве опоры поясничный отдел позвоночного столба. Во-вторых, высота ее незначительна — всего 17—18 см, в то время как переднебоковая брюшная стенка по срединной линии имеет высоту приблизительно 30 см. В-третьих, задняя стенка живота толще, чем передняя. Особенно это относится к медиальной части ее, между тем как латерально толщина слоев уменьшается. Это следует учитывать при оперативных доступах к органам забрюшинного пространства. В-четвертых, через заднюю стенку живота можно подойти к некоторым органам (например, почке или восходящей и нисходящей ободочной кишке) без вскрытия брюшины, в то время как спереди и с боков внутренние органы доступны только после вскрытия брюшинного мешка. Другими словами, по рассечении задней стенки живота попадают не в брюшную полость, а в забрюшинное пространство, к органам, расположенным ретроперитонеально. Доступ к этим органам будет тем шире, чем более латерально они расположены, так как мощность задней стенки живота уменьшается латерально. Анатомические образования, расположенные срединно впереди позвоночника, не доступны сзади, так как поясничный отдел поясничного столба препятствует этому.

Кожа поясницы плотная и малоподвижная. Подкожная клетчатка развита слабо, но в нижнем отделе области имеется добавочный (глубокий) слой подкожной клетчатки, заключенный между поверхностной и собственной фасциями и носящий название пояснично-ягодичной жировой подушки. Основной массив задней стенки живота представлен поясничными мышцами.

#### ТОПОГРАФИЧЕСКАЯ АНАТОМИЯ МЫШЦ

Фасциальные влагалища мышц поясницы образует пояснично-грудная фасция (*fascia thoracolumbalis*), состоящая из двух листов — поверхностного и глубокого. Поверхностный листок фасции прикрепляется к остистым отросткам поясничных позвонков, имеет сухожильный характер и подкрепляется сухожилиями самих мышц (рис. 85).

Различают мышцы медиального и латерального отделов поясницы. В медиальном отделе самое поверхностное положение занимает мощная и длинная мышца, выпрямляющая позвоночник (*m. erector spinae*). Она расположена сбоку от позвоночника в желобе, образованном остистыми и поперечными отростками позвонков, и заключена в плотное апоневротическое влагалище, образованное поверхностным и глубоким листками *fascia thoracolumbalis*



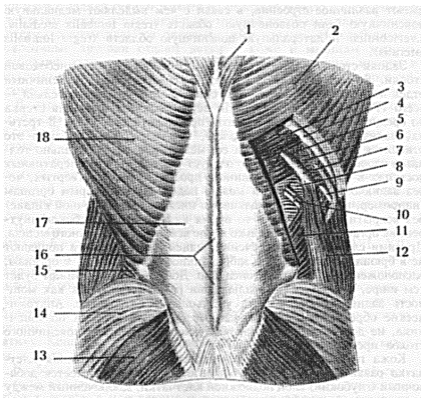


Рис. 85. Слабые места задней стенки живота:

1 — *m. trapezius*; 2, 18 — *m. latissimus dorsi*; 3 — *m. serratus posterior inferior*; 4 — *costa XI*; 5 — *m. intercostalis externus*; 6 — *m. intercostalis internus*; 7 — *costa XII*; 8 — прощуповка *m. transversus abdominis* (дно *tetragonum lumbale*); 9 — *m. intercostalis XI*; 10 — *a. et n. intercostales XII*; 11 — *m. obliquus internus abdominis*; 12, 16 — *m. obliquus externus abdominis*; 13 — *m. gluteus maximus*; 14 — *m. gluteus medius* и *fascia propria*; 15 — *m. obliquus internus abdominis* (дно *trigonum lumbale*); 17 — *fascia thoracolumbalis*

(см. рис. 68). Замкнутый футляр *m. erector spinae* в его наружной части служит местом прикрепления фасциальных футляров широких мышц живота. Пальпацией можно легко определить латеральный край мышцы и вскрыть здесь разрезом, параллельным ему, забрюшинное пространство без повреждения остальных мышц.

Кпереди от мышцы, выпрямляющей позвоночник, отделенные от нее глубоким листком *fascia thoracolumbalis*, располагаются еще две мышцы медиального отдела поясницы: большая поясничная мышца (*m. psoas major*) и квадратная мышца поясницы (*m. quadratus lumborum*) (см. рис. 68). *M. psoas major* лежит медиально, ближе к позвоночнику, начинаясь от боковых поверхностей и

поперечных отростков XII грудного и пяти поясничных позвонков. Волокна мышцы идут вниз и латерально и проходят на бедро позади паховой связки. *M. quadratus lumborum* расположена латеральнее, ее внутренняя часть частично покрыта *m. psoas major*. Начавшись от подвздошного гребня и *lig. iliolumbale*, она идет вдоль позвоночника к XII ребру и поперечным отросткам I—IV поясничных позвонков. Влагалища для мышц медиального отдела образует внутренностная фасция живота (*fascia endoabdominalis*), которая покрывает спереди обе мышцы, называясь соответственно *fascia psoatis* и *fascia quadrata*.

Мышцы латерального отдела поясницы лежат тремя слоями. Первый мышечный слой составляют две мышцы: широчайшая мышца спины (*m. latissimus dorsi*) и наружная косая мышца живота (*m. obliquus externus abdominis*). *M. latissimus dorsi*, начинаясь от остистых отростков поясничных позвонков и задней трети гребня подвздошной кости, идет снизу вверх и сзади наперед к головке плечевой кости. Своей апоневротической частью мышца покрывает почти всю поясничную область, за исключением небольшого участка в наружноверхнем отделе. *M. obliquus externus abdominis* расположена в том же слое, но ее волокна идут сверху вниз и сзади наперед, прикрепляясь к гребню подвздошной кости на протяжении передних двух третей. Она прикрывает латеральный отдел поясницы своей мышечной частью (см. рис. 85).

Вторым мышечным слоем латерального отдела поясницы являются сверху — нижняя задняя зубчатая мышца (*m. serratus posterior inferior*) и внизу — внутренняя косая мышца живота (*m. obliquus internus abdominis*). Ход волокон обеих мышц почти совпадает: они идут снизу вверх и снаружи внутрь. Обе мышцы, обращенные друг к другу своими краями, не соприкасаются между собой, образуя одно из "слабых мест" задней стенки живота (см. ниже).

Третьим мышечным слоем поясницы представлен поперечной мышцей живота (*m. transversus abdominis*), начальный отдел которой имеет характер плотного апоневроза протяженностью от XII ребра до гребня подвздошной кости и является продолжением глубокого листка *fascia thoracolumbalis*, прочно связанной с поперечными отростками поясничных позвонков. Передняя (глубокая) поверхность поперечной мышцы живота и ее апоневроза покрыта поперечной фасцией (*fascia transversalis*), являющейся частью *fascia endoabdominalis*. В верхнем отделе поясничной области поперечная фасция, уплотняясь, образует две связки, переходящие одна в другую и известные под названием внутренняя и наружная пояснично-реберные сухожильные дуги (*arcus lumbocostales medialis et lateralis*). Медиальная сухожильная дуга тянется от тела I (или II) поясничного позвонка к поперечному отростку того же позвонка, латеральная — от I или II поясничного позвонка к ребру. Эту связку иногда приходится рассекать при операциях на почке, чтобы получить больший доступ к органу.

## СЛАВЫЕ МЕСТА ЗАДНЕЙ СТЕНКИ ЖИВОТА

В латеральном отделе поясницы имеются два участка, в пределах которых могут образоваться поясничные грыжи, прорываются гнойники забрюшинного пространства или вскрываются так называемые "холодные" абсцессы при туберкулезных спондилитах. Это поясничный треугольник и поясничный четырехугольник.

Поясничный треугольник (*trigonum lumbale*), известный так же, как треугольник Petit, образуется в первом слое мышц латерального отдела поясницы в связи с тем, что задние пучки наружной косой мышцы не подходят вплотную к передним пучкам широчайшей мышцы спины (см. рис. 85). Треугольник образован с боков краями этих мышц, а снизу — гребнем подвздошной кости. Дном его является внутренняя косая мышца живота. В третьем случае края *m. obliquus externus abdominis* и *m. latissimus dorsi* соприкасаются, так что треугольник как слабое место отсутствует.

Поясничный четырехугольник (*tetragonum lumbale*), именуемый также ромбом Грюнфельта—Лестафта, представляет собой четырехугольной формы межмышечное пространство. Границами его являются сверху — нижний край *m. serratus posterior inferior*, снизу — задний край *m. obliquus internus abdominis*, снаружи — латеральный край *m. erector spinae*, а сверху — XII ребро. Дно промежутка образовано апоневрозом поперечной мышцы живота (см. рис. 85). С поверхности поясничный четырехугольник прикрыт только широчайшей мышцей спины, представляя наиболее податливый участок задней стенки живота. Кроме того, он связан с забрюшинной клетчаткой через отверстия в апоневрозе *m. transversus abdominis*, через которые проходят подреберные сосуды и нерв (*a.v.n. subcostales*) с окружающей их клетчаткой. Кровоснабжение задней стенки живота осуществляется из поясничных артерий (*aa. lumbales*), отходящих от брюшной части аорты. Поясничные вены (*vv. lumbales*) впадают непосредственно в нижнюю полую вену (*v. cava inferior*). Нервы берут начало из поясничных нервов (*nn. lumbales*) или из поясничного сплетения (*plexus lumbalis*), которое расположено между *m. psoas major* и *m. quadratus lumborum*. Возникающие из *plexus lumbalis* подвздошно-подчревной нерв (*n. iliohypogastricus*) и подвздошно-паховый нерв (*n. ilioinguinalis*) идут в косом направлении по передней поверхности *m. quadratus lumborum* под *fascia quadrata* изнутри наружу и сверху вниз, затем пронизывают *m. transversus abdominis* и на переднебоковой стенке живота идут между *m. transversus abdominis* и *m. obliquus internus abdominis*.

### ТОПОГРАФИЧЕСКАЯ АНАТОМИЯ ПОЯСНИЧНОГО ОТДЕЛА ПОЗВОНОЧНИКА

Поясничный отдел позвоночного столба состоит из 5 поясничных позвонков (*vertebrae lumbales* —  $L_1$  —  $L_5$ ), самых крупных из

всех. Особенно массивно их тело, горизонтальное сечение которого напоминает форму боба. Поперечные отростки длинные и тонкие, расположены почти фронтально, вершиной обращены назад и представляют в большей своей части рудиментарное ребро, слившееся с истинным поперечным отростком и отчасти сохранившееся в виде небольшого отростка позади основания его, так называемого добавочного отростка (*processus accessorius*). Остистые отростки короткие, в виде широкой пластинки направлены прямо назад, т.е. лежат горизонтально. Суставные отростки хорошо выражены, их суставные поверхности стоят почти сагиттально; при этом нижние суставные отростки каждого позвонка охватываются верхними нижележащего. Позвоночное отверстие большое, имеет треугольную форму. В связи с окончанием спинного мозга на уровне II поясничного позвонка нижние поясничные позвонки имеют постепенно суживающееся позвоночное отверстие. Поясничный отдел позвоночного столба имеет изгиб в сагиттальной плоскости, направленный выпуклостью вперед — поясничный лордоз (*lordosis*).

Содержимое позвоночного канала составляет спинной мозг с его оболочками. Однако спинной мозг на уровне II поясничного позвонка оканчивается коническим заострением — мозговым конусом (*conus medullaris*), от которого отходит книзу так называемая концевая, или терминальная, нить (*filum terminale*) — атрофированная нижняя часть спинного мозга. Мешок твердой мозговой оболочки (*dura mater spinalis*), покрывающий спинной мозг, простирается книзу до II—III крестцовых позвонков и заполнен *conus medullaris* с *filum terminale* и отчасти *cavitas subarachnoidealis*.

Особенности хирургической анатомии содержимого позвоночного канала в поясничном отделе позвоночного столба имеют практическое значение при поясничном проколе, который легко производится благодаря горизонтальному направлению остистых отростков. С целью взятия спинномозговой жидкости или для проведения спинномозговой анестезии надо вводить иглу шприца между остистыми отростками III и IV поясничных позвонков. В этом случае спинной мозг не повреждается.

#### КЛИНИЧЕСКАЯ АНАТОМИЯ ФАСЦИИ И КЛЕТЧАТОЧНЫХ ПРОСТРАНСТВ СТенок ЖИВОТА И АНАТОМИЧЕСКИЕ ПУТИ РАСПРОСТРАНЕНИЯ ГНОЙНЫХ ЗАТЕКОВ

Собственная фасция переднебоковой стенки живота покрывает широкие мышцы живота, образуя для них футляры, и вместе с апоневрозами этих мышц участвует в формировании влагалища прямых мышц живота. Собственная фасция разделена на несколько листов, которые покрывают обе поверхности каждой из трех мышц. При этом более выражен листок, покрывающий наружную поверхность соответствующей мышцы, особенно в мышечной их

части. Над апоневрозом широких мышц фасциальные листки истончаются и прочно срастаются с сухожильными растяжениями, придавая им в отличие от других сухожильный матовый оттенок. Фасциальные футляры широких мышц живота в большинстве случаев прикрепляются вместе с их мышечной частью и апоневрозами. Однако на отдельных участках они могут выходить за пределы мышц.

Практическое значение имеют особенности собственной фасции наружной косой мышцы живота в подвздошной области, где эта фасция прикрывает поверхностное паховое кольцо (наружное отверстие пахового канала) и участвует в образовании межпоясничных волокон (*fibrae intercosturales*), составляющих наружный край этого отверстия. На этом участке собственная фасция переходит с краев поверхностного пахового кольца на грыжевой мешок, что затрудняет выделение последнего при грыжесечении. В частности, без рассечения собственной фасции, покрывающей наружную косую мышцу живота, невозможно ввести в паховый канал зонд или ножницы.

Собственная фасция задней стенки живота (поясницы) носит название пояснично-грудной фасции (*fascia thoracolumbalis*). Она имеет вид плотного апоневротического растяжения и с латеральной стороны от нее берут начало средние волокна поперечной мышцы живота и верхние волокна внутренней косой мышцы живота (см. рис. 85). В пояснично-грудной фасции различают два листка. Поверхностный листок тянется от таза до головы, медиально срастаясь с остистыми отростками позвонков, а латерально переходя на ребра, и покрывает заднюю поверхность *m. erector spinae*. Глубокий листок фасции располагается только на протяжении между XII ребром и подвздошным гребнем, к которым он прикрепляется. Начинаясь от поперечных отростков поясничных позвонков, глубокий листок пояснично-грудной фасции направляется латерально и покрывает переднюю поверхность *m. erector spinae*, по латеральному краю последней сливаясь с поверхностным листком фасции. Таким образом, пояснично-грудная фасция образует в поясничной области замкнутое фиброзное влагалище для мышцы, выпрямляющей позвоночник (*m. erector spinae*).

На переднебоковой стенке живота находятся межмышечные и предбрюшинные клетчаточные пространства. *Межмышечная клетчатка* располагается двумя слоями между фасциальными футлярами широких мышц живота. В слое между наружной и внутренней косой мышцами количество рыхлой клетчатки увеличивается сзади наперед по направлению к прямым мышцам. Наиболее выражена межмышечная клетчатка между внутренней косой и поперечной мышцами, где в ней проходят межреберные сосудисто-нервные пучки, а также *p. ilioinguinalis* и *p. iliohypogastricus*.

В паховой области межмышечная клетчатка имеется лишь между апоневрозом наружной косой мышцы и внутренней косой мышцей. В более глубоком слое, между внутренней косой и поперечной мышцами распространение клетчатки снизу ограничено сращением

этих мышц между собой. Благодаря наличию рыхлой межмышечной клетчатки удастся тупым путем без помощи скальпеля отслоить широкие мышцы живота друг от друга везде, кроме нижнего их края, где мышцы срастаются между собой.

**Предбрюшинное клетчаточное пространство**, заполненное жировой клетчаткой, расположено между поперечной фасцией, покрывающей внутреннюю поверхность одноименной мышцы, спереди и париетальной брюшиной сзади. В области прямых мышц живота имеется небольшое количество клетчатки. На остальном протяжении ее много и она в большей или меньшей степени плотно связана с поперечной фасцией.

Предбрюшинная клетчатка по направлению кзади частично переходит в клетчатку забрюшинного пространства и таким путем возможны затеки гноя в задние отделы живота. Имеется прямая связь предбрюшинного клетчаточного пространства в переднем отделе брюшной стенки с предпузырным клетчаточным пространством таза, так что клетчатка одного непосредственно переходит в клетчатку другого (табл. 13).

Таблица 13

Пути распространения гнойных затеков на переднебоковой стенке живота и в забрюшинном пространстве

Место локализации гнойника	Направление затека	Анатомический путь	Зона распространения
Предбрюшинное клетчаточное пространство	Вниз	По клетчатке	Предпузырное клетчаточное пространство таза
	Назад	По клетчатке	Забрюшинное пространство, <i>textus cellulosis retroperitonealis</i>
Задняя клетчаточная щель влагалища прямой мышцы живота	Вверх	По клетчатке	Передняя стенка грудной клетки
		По ходу а.в. <i>epigastricae superiores</i>	Предплевральная клетчатка
		По клетчатке	Предпузырное клетчаточное пространство таза
	Вниз	По ходу а.в. <i>epigastricae inferiores</i>	Предбрюшинная клетчатка паховой области
Собственно забрюшинная клетчатка ( <i>textus cellulosis retroperitonealis</i> )	Вверх	По клетчатке	Поддиафрагмальное пространство
	Вверх	По ходу брюшной ворты	Заднее средостение
По клетчатке через <i>trigonum lumbocostale</i>		Подплевральная клетчатка	

Место локализации гнойника	Направление затека	Анатомический путь	Зона распространения
Околочечная клетчатка (paracæphalon)	Вверх	По клетчатке	Позадипрерокишечное клетчаточное пространство таза
	Вниз	По ходу а.в. Шаас сошшипс	Боковые клетчаточные пространства таза
	Вперед	По клетчатке	Предбрюшинная клетчатка переднебоковой стенки живота
	Назад	По ходу а.в.а. subcostales, п. ilioinguinalis, п. iliohypogastricus	Подкожная клетчатка поясничной области (в пределах поясничных треугольника и четырехугольника)
	Вниз	По ходу мочеточника	Околочеточниковая клетчатка и далее висцеральное клетчаточное пространство мочевого пузыря

На передней стенке живота имеются также две клетчаточные щели, расположенные в апоневротических влагалищах прямых мышц живота впереди и сзади от них. Передняя клетчаточная щель (предмышечная) разделена на 3—4 отсека посредством сращения сухожильных перемычек с передней стенкой влагалища прямой мышцы живота. Следует иметь в виду, что верхние отсеки изолированы друг от друга и от задней клетчаточной щели, а нижние сообщаются между собой.

Задняя клетчаточная щель (позадимышечная) ограничена спереди прямой мышцей живота. Задняя ее стенка сверху представлена апоневрозами широких мышц живота, а внизу — поперечной фасцией. В этой щели проходят верхние и нижние надчревные сосуды, анастомозирующие между собой. Задняя клетчаточная щель сообщается сверху с межмышечной клетчаточной щелью на боковой стенке грудной клетки, а внизу — с предпузырным клетчаточным пространством, куда возможны затеки гноя при воспалительном процессе во влагалище прямой мышцы живота (см. табл. 13).

### БРЮШНАЯ ПОЛОСТЬ

Брюшная полость или полость брюшины (cavitas peritonei) составляет часть полости живота, покрытую серозной оболочкой (брюшиной). Она является у мужчин замкнутым пространством,

а у женщин сообщается отверстиями маточных труб, маткой и влагалищем с окружающей средой.

#### ТОПОГРАФИЧЕСКАЯ АНАТОМИЯ БРЮШИНЫ

Серозная оболочка (брюшина) покрывает внутреннюю поверхность стенок живота и органы, расположенные в полости живота. В связи с этим различают пристеночную, или париетальную, брюшину (*peritoneum parietale*) и внутренностную, или висцеральную (*peritoneum viscerale*). Оба листка брюшины являются непосредственным продолжением один другого и на месте своего перехода образуют связки (рис. 86). Внутрибрюшинно, или интраперитонеально, расположены органы, покрытые брюшиной со всех сторон, мезоперитонеально — с трех сторон и экстраперитонеально — с одной стороны.

Пространство между брюшинными поверхностями отдельных органов и париетальным листком и есть брюшинная или брюшная полость в собственном смысле этого слова. Она имеет характер щели, заполненной серозной жидкостью, количество которой не превышает 25—30 мл. Являясь серозной оболочкой, брюшина обладает значительной способностью к растяжению, что наблюдается как при нормальных условиях (беременность), так и при различных патологических состояниях (скопление жидкости, крови или гноя), когда объем брюшной полости может резко увеличиваться.

В брюшине выделяют отдельные участки, известные как связки брюшины, сальники и брыжейки. Под связкой брюшины (*lig. peritonei*) понимается переход брюшины либо с одного органа на другой, либо с органа на брюшную стенку. В отличие от связок, сальник (*omentum*) представляет дубликатуру брюшины с очень тонкой структурой своих пластинок и с содержанием между ними, как правило, значительного количества жировой клетчатки. Брыжейка (*mesenterium*) — это дубликатура брюшины, с помощью которой кишка фиксируется к задней стенке брюшной полости и которая обеспечивает подвижность кишки в брюшной полости. Между листками брюшины в брыжейке заключены многочисленные кровеносные и лимфатические сосуды, нервы и лимфатические узлы.

Париетальный листок брюшины покрывает изнутри переднебоковую брюшную стенку и сверху переходит на нижнюю вогнутую поверхность диафрагмы и далее на верхнюю поверхность печени, образуя две связки, расположенные одна в сагиттальной плоскости — серповидная (*lig. falciforme hepatis*) и другая во фронтальной плоскости — венечная (*lig. coronarium hepatis*), которая по краям имеет вид треугольных пластинок, носящих название правой и левой треугольных связок (*ligg. triangulare dextrum et sinistrum*). Задняя поверхность печени, прилежащая к диафрагме, остается лишенной брюшинного покрова. С верхней поверхности печени брюшина переходит на нижнюю и, подойдя к воротам печени,



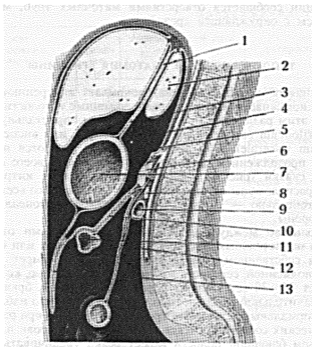


Рис. 86. Отношение брюшины к органам брюшной полости:  
 1 — omentum minus в fissura lig. venosi; 2 — lobus caudatus hepatis; 3 — omentum minus; 4 — foramen epiploicum; 5 — a. hepatica communis; 6 — pancreas; 7 — ventriculus; 8 — processus uncinatus pancreatis; 9 — duodenum, pars horizontalis (inferior); 10 — mesocolon transversum; 11 — colon transversum; 12 — mesenterium; 13 — omentum majus

идет к малой кривизне желудка, образуя малый сальник (omentum minus).

*Малый сальник* формируется из трех связок, непосредственно переходящих одна в другую (рис. 87). Левая его часть представлена диафрагмально-желудочной связкой (lig. phrenicogastricum), идущей от диафрагмы к кардинальной части желудка; средняя — печеночно-желудочной (lig. hepatogastricum), соединяющей ворота печени и малую кривизну желудка, и правая — печеночно-двенадцатиперстной связкой (lig. hepatoduodenale), направляющейся от печени к начальному отделу двенадцатиперстной кишки. Различие между этими связками состоит в содержимом, заключенном между их листками. Lig. phrenicogastricum ничего, кроме клетчатки, не содержит. В lig. hepatogastricum находится левая желудочная артерия и проходит артериальная дуга — анастомоз правой и левой желудочных артерий, а также ветви блуждающих нервов. В то же время lig. hepatoduodenale представляет собой комплекс важнейших анатомических образований — в ней заключены воротная вена, общая печеночная артерия, желудоч-

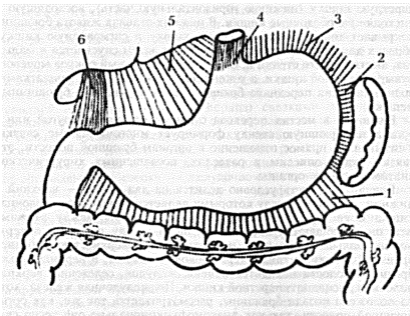


Рис. 87. Связочный аппарат желудка (схема):

- 1 — lig.gastrocolicum; 2 — lig.gastrolenale; 3 — lig.gastrophrenicum; 4 — esophagus; 5 — lig.hepatogastricum; 6 — lig.hepatoduodenale

но-двенадцатиперстная артерия, собственная печеночная артерия, правая артерия желудка и общий желчный проток.

На малой кривизне желудка брюшина делится на два листка, один из которых покрывает переднюю, а другой — заднюю стенку желудка. На уровне большой кривизны желудка оба листка брюшины, вновь соединившись, образуют желудочно-ободочную связку (lig.gastrocolicum), натянутую между желудком и поперечной ободочной кишкой и спускающуюся далее свободно с поперечной ободочной кишки до таза в виде большого сальника (omentum majus). Таким образом большой сальник всегда связан с поперечной ободочной кишкой и является как бы непосредственным продолжением желудочно-ободочной связки.

*Большой сальник* состоит из четырех листков брюшины — два из них являются продолжением желудочно-ободочной связки, опускаются до таза и, подворачиваясь, возвращаются к поперечной ободочной кишке. Задние два листка сальника покрывают поперечную ободочную кишку и, образуя ее брыжейку (mesocolon transversum), направляются к задней стенке брюшной полости, где вновь расходятся на два листка. Один поднимается кверху и выстилает заднюю стенку сальниковой сумки (bursa omentalis). Другой листок брюшины направляется вниз и выстилает заднюю стенку нижнего этажа брюшной полости, покрывая двенадцати-

перстную кишку (нижнюю горизонтальную часть), восходящую и нисходящую ободочные кишки. В нижних отделах живота брюшина покрывает тонкую кишку, слепую кишку и сигмовидную кишку, образуя для каждой из них брыжейку, а затем спускается в малый таз, выстилает его стенки и, образуя висцеральный покров мочевого пузыря и прямой кишки, а у женщин — также матки с придатками, поднимается на переднюю брюшную стенку, замыкая брюшинный мешок.

Брюшина в местах перехода с одного органа на другой или с органа на брюшную стенку формирует многочисленные связки. Учитывая их прямое отношение к органам брюшной полости, эти связки будут описаны в разделах, посвященных хирургической анатомии самих органов.

Брюшная полость условно делится на два этажа — верхний и нижний, границей между которыми является поперечная ободочная кишка и ее брыжейка. Полного разграничения между этажами нет, они сообщаются посредством щели между передней поверхностью большого сальника и внутренней поверхностью передней брюшной стенки, а также через боковые каналы. В верхнем этаже брюшной полости находятся печень, желудок, селезенка, верхняя половина двенадцатиперстной кишки. Поджелудочная железа, хотя расположена позади брюшины, рассматривается так же, как орган брюшной полости, так как анатомофункционально она тесно связана с желудочно-кишечным трактом и оперативный доступ к ней осуществляется через переднюю брюшную стенку. В нижнем этаже брюшной полости находятся тонкая и толстая кишка.

В брюшной полости выделяют важные в практическом отношении пространства, являющиеся либо частью брюшной полости, либо сообщающиеся с ней через отверстия (сумки, брюшинные каналы, синусы).

В верхнем этаже брюшной полости можно выделить четыре сообщающиеся между собой сумки: печеночную (*bursa hepatica*), правую и левую, преджелудочную (*bursa pregastrica*) и сальниковую (*bursa omentalis*). Выделяют также подпеченочное пространство (*bursa subhepatica*).

*Правая печеночная сумка* (*bursa hepatica dextra*), или правое поддиафрагмальное пространство, ограничена сверху и спереди диафрагмой, снизу — верхнезадней поверхностью правой доли печени, сзади — правой частью венечной (*lig. coronarium hepatis*) и правой треугольной (*lig. triangulare dextrum*) связками печени, слева — серповидной связкой печени (*lig. falciforme hepatis*). В пределах этого пространства могут образовываться так называемые поддиафрагмальные абсцессы, развивающихся как осложнения гнойного аппендицита, холецистита, прободных язв желудка, двенадцатиперстной кишки и др. Через правый боковой канал это пространство сообщается с правой подвздошной ямкой, а по наружному краю печени — с подпеченочным пространством.

**Левая печеночная сумка** (*bursa hepatica sinistra*) расположена между левой долей печени снизу и диафрагмой сверху и спереди. Справа она ограничена серповидной связкой, сзади — левой частью вешней связки и левой треугольной связкой печени.

**Преджелудочная сумка** (*bursa pregastrica*) ограничена сзади малым сальником и желудком, спереди и сверху — диафрагмой, левой долей печени и передней брюшной стенкой, справа — серповидной и круглой (*lig. teres hepatis*) связками печени. Латеральный отдел преджелудочной сумки, расположенной кнаружи от большой кривизны желудка и заключающий в себе селезенку, носит название слепого мешка селезенки (*saccus caecus lienis*). Он ограничен слева и сзади диафрагмально-селезеночной связкой (*lig. phrenicolienale*), сверху — желудочно-селезеночной связкой (*lig. gastrolienale*) и диафрагмой, внизу — диафрагмально-ободочной связкой (*lig. phrenicocolicum*).

Преджелудочная и левая печеночная сумки широко сообщаются между собой и представляют левое поддиафрагмальное пространство. В отличие от правого, оно не имеет свободного сообщения с левым боковым каналом в связи с наличием хорошо выраженной левой диафрагмально-ободочной связки. Возникающие в левом поддиафрагмальном пространстве абсцессы могут распространяться в нижний этаж брюшной полости через щель впереди большого сальника, а также слева — в слепой мешок селезенки.

**Подпеченочное пространство** (*bursa subhepatica*) расположено справа от ворот печени между нижней поверхностью правой доли печени и поперечной ободочной кишкой с *mesocolon transversum*. В передний отдел этого пространства обращены почти вся брюшная поверхность желчного пузыря и верхненаружная поверхность двенадцатиперстной кишки. Здесь обычно располагаются абсцессы, возникающие вследствие прободения язвы *duodenum* или гнойного холецистита. Задний отдел подпеченочного пространства, расположенный у заднего края печени, справа у позвоночника, называемый печеночно-почечным углублением (*recessus hepatorenalis*), является наименее доступным участком, куда может распространяться периаппендикулярный абсцесс.

**Сальниковая сумка** (*bursa omentalis*), иначе называемая малым брюшинным мешком, представляет собой щелевидную полость, расположенную позади желудка, и является наиболее изолированным пространством верхнего этажа брюшной полости (см. рис. 86). Форма сальниковой сумки сложна и индивидуально различна. В ней можно выделить переднюю, заднюю, верхнюю, нижнюю и левую стенки, а справа — преддверие сальниковой сумки. Передняя стенка сальниковой сумки образована (сверху вниз) малым сальником, задней поверхностью желудка и желудочно-ободочной связкой. Задняя стенка представлена паристальным листком брюшины, покрывающим здесь поджелудочную железу, брюшную аорту, нижнюю полую вену. Верхней стенкой является хвостатая доля печени и частично диафрагма, нижней — брыжейка попе-

речной ободочной кишки, левой — селезенка и ее связки — *ligg. gastrolienale* и *phrenicolienale*.

Преддверие сальниковой сумки (*vestibulum bursae omentalis*), самая правая ее часть, расположено позади печеночно-двенадцатиперстной связки (*lig. hepatoduodenale*) и ограничено сверху — хвостатой долей печени, снизу — двенадцатиперстной кишкой, сзади — париетальной брюшиной, покрывающей нижнюю полую вену.

Сальниковая сумка замкнута со всех сторон и сообщается с брюшной полостью только через расположенное около ворот печени сальниковое отверстие (*foramen epiploicum*), ограниченное спереди печеночно-двенадцатиперстной связкой, сзади — париетальной брюшиной, покрывающей нижнюю полую вену, и печеночно-почечной связкой (*lig. hepatorenale*), сверху — хвостатой долей печени и снизу — начальным отделом двенадцатиперстной кишки (*pars superior duodeni*). Размеры сальникового отверстия различны. При наличии спаяк отверстие может быть закрыто, в результате чего сальниковая сумка оказывается полностью изолированной. При операциях на печени и желчных путях, когда возникает необходимость в быстрой остановке кровотечения, печеночно-двенадцатиперстная связка может быть сдавлена двумя пальцами, причем один палец помещается на связку, а другой вводится в сальниковое отверстие позади связки.

В сальниковой сумке могут формироваться гнойные процессы вследствие прободных язв желудка, гнойных заболеваний поджелудочной железы и др. При этом воспалительный процесс ограничивается пределами сальниковой сумки, а при заражении спайками сальникового отверстия остается изолированным от остальной части брюшной полости. Широкое обнажение сальниковой сумки может быть произведено спереди пересечением *lig. gastrocolicum* ближе к левому изгибу ободочной кишки или рассечением брыжейки поперечной ободочной кишки снизу.

В нижнем этаже брюшной полости в местах перехода с брюшной стенки на органы и с органов на брюшную стенку брюшина образует различной формы углубления: каналы, синусы, карманы.

Различают в брюшной полости два канала, расположенные в продольном направлении, — правый и левый боковые каналы. *Правый боковой канал* (*canalis lateralis dexter*) расположен между правой боковой стенкой живота, покрытой париетальной брюшиной, и правым (восходящим) отделом ободочной кишки, лежащим мезоперитонеально. Вверху канал переходит в задний отдел правого поддиафрагмального пространства, внизу — в правую подвздошную ямку. Глубина и длина канала представляют большие индивидуальные различия.

*Левый боковой канал* (*canalis lateralis sinister*) ограничен левой боковой стенкой живота, покрытой париетальной брюшиной, и левым (нисходящим) отделом ободочной кишки, также покрытой брюшиной. Внизу канал свободно переходит в левую подвздошную ямку и затем в малый таз. Вверху левый боковой канал отграничен

диафрагмально-ободочной связкой (lig.phrenicocolicum) от ложа селезенки и левого поддиафрагмального пространства. В горизонтальном положении наиболее глубоким является верхний отдел канала на уровне XI ребра.

Между фиксированными отделами толстой кишки и корнем брыжейки тонкой кишки в нижнем этаже брюшной полости имеются два углубления, называемые брыжеечными синусами (пазухами). *Правый брыжеечный синус* (sinus mesentericus dexter) ограничен сверху брыжейкой поперечной ободочной кишки, справа — восходящей ободочной кишкой, слева и внизу — брыжейкой тонкой кишки и терминальным отделом подвздошной кишки. Правый синус замкнут со всех сторон и открыт только спереди. Скопление в нем экссудата может остаться ограниченным. Вверху он сообщается с левым брыжеечным синусом посредством узкой щели между начальным отрезком тощей кишки и брыжейкой поперечной ободочной кишки. Синус обычно заполнен петлями тонкой кишки. *Левый брыжеечный синус* (sinus mesentericus sinister) расположен слева и внизу от корня брыжейки тонкой кишки. По размерам он больше правого. Слева он ограничен нисходящей ободочной кишкой и брыжейкой сигмовидной кишки, справа — косо идущей брыжейкой тонкой кишки, сверху — брыжейкой поперечной ободочной кишки. Левый брыжеечный синус снизу не замкнут и свободно сообщается с полостью малого таза. Вследствие этого и выпоты из левого синуса могут беспрепятственно спускаться в малый таз. Он так же, как и правый, выполнен петлями тонкой кишки.

В брюшной полости в нижнем ее этаже имеется 5 карманов (углублений), которые могут быть местами возникновения внутренних грыж. *Двенадцатиперстно-тощее углубление* (recessus duodenojejunalis), расположенное позади двенадцатиперстно-тощего изгиба (flexura duodenojejunalis) — перехода двенадцатиперстной кишки в тощую, ограничено спереди складкой брюшины между flexura duodenojejunalis и корнем брыжейки поперечной ободочной кишки (plica duodenojejunalis), сзади — париетальным листком брюшины задней брюшной стенки, сверху — mesocolon transversum и снизу — верхним краем flexura duodenojejunalis. Отверстие этого кармана обращено влево, глубина его колеблется в пределах нескольких сантиметров. Иногда recessus duodenojejunalis может быть больших размеров и превращаться в карман, уходящий в забрюшинную клетчатку. В этот карман могут проникать петли тонкой кишки, образуя истинную внутреннюю грыжу, называемую грыжей двенадцатиперстно-тощего изгиба, или грыжей Трейтца. Кроме того, у места пересхода двенадцатиперстной кишки в тощую образуются два небольших углубления (ямки) — верхнее и нижнее дуоденальные углубления (recessus duodenaes superior et inferior). Справа их ограничивает flexura duodenojejunalis, а слева — складки брюшины, верхняя и нижняя дуоденальные складки (plicae duodenaes superior et inferior) (рис. 88).

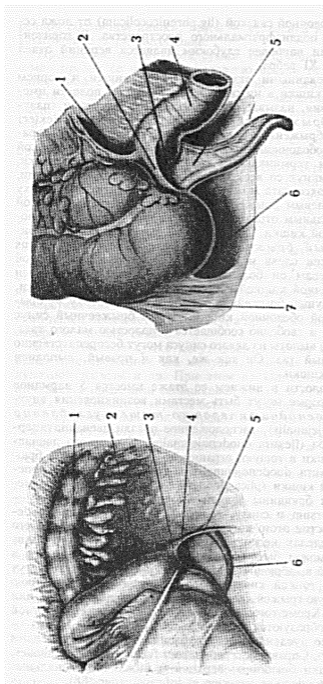


Рис. 88. Топографическая анатомия начального отдела тонкой кишки:  
 1 — colon transversum; 2 — flexura duodenojejunalis;  
 3 — plica duodenalis superior; 4 — recessus duodenalis superior; 5 — plica paraduodenalis с проходящей в ней v. mesenterica inferior; 6 — plica duodenalis inferior

Рис. 89. Топографическая анатомия илеоцекального угла и червеобразного отростка:  
 1 — recessus ileosacalis superior; 2 — plica ileosacalis; 3 — recessus ileosacalis inferior; 4 — ileum; 5 — mesoappendix; 6 — recessus retroosacalis; 7 — plica sacalis

Несколько карманов (углублений) брюшины имеется в области илеоцекального угла (рис. 89). *Верхнее илеоцекальное углубление* (*recessus ileocaecalis superior*) расположено между верхним краем терминального отдела подвздошной кишки и внутренней поверхностью восходящей ободочной кишки. *Нижнее илеоцекальное углубление* (*recessus ileocaecalis inferior*) находится между нижним краем терминального отдела подвздошной кишки и стенкой слепой кишки. Его значение в клинической анатомии состоит в том, что в этом углублении располагается основание червеобразного отростка. Как известно, положение верхушки червеобразного отростка может быть самым различным (под печенью, в тазу, ретроцекально и т.д.), в то время как топография основания отростка всегда постоянна. Поэтому, найдя в брюшной полости в илеоцекальном углу *recessus ileocaecalis inferior*, можно по нему всегда обнаружить сам червеобразный отросток.

Позади слепой кишки выявляется *позадислепокишечное углубление* (*recessus retrocaecalis*), ограниченное спереди висцеральной брюшиной, покрывающей кишку, и сзади — париетальным листком брюшины. В некоторых случаях все эти карманы могут увеличиваться в размерах и превращаться в места внутренних грыж илеоцекального отдела.

Еще один карман брюшины, встречающийся довольно часто, располагается в виде углубления в петле сигмовидной кишки — *межсигмовидное углубление* (*recessus intersigmoidicus*). Этот карман ограничен спереди брыжейкой сигмовидной кишки, сзади — париетальной брюшиной и открывается в левый боковой канал брюшной полости. Здесь также возникают условия для образования внутренних грыж.

## ХИРУРГИЧЕСКАЯ АНАТОМИЯ ОРГАНОВ БРЮШНОЙ ПОЛОСТИ

Расположение большинства органов брюшной полости отличается большой вариабельностью как у разных людей, так и у одного человека при различных ситуациях. Большое влияние на топографию органа оказывают положение тела и дыхание. Проекция основных анатомических образований живота на переднюю брюшную стенку представлена ниже.

### Анатомическое образование

### Проекция

Поверхностное паховое кольцо (наружное отверстие пахового канала)

Глубокое паховое кольцо (внутреннее отверстие пахового канала)

A. c. v. epigastricae inferiores

Над *tuberculum pubicum*, снаружи от него

На два поперечных пальца выше паховой связки, снаружи от ее середины

По линии, соединяющей середину паховой связки с пупком



Кардинальная часть желудка	Область левой реберной дуги, на уровне прикрепления к грудице VI—VII реберных хрящей
Пилорическая часть желудка	Справа от средней линии на уровне хрящей VIII—IX ребер
Начальный отдел двенадцатиперстной кишки (ампула)	Хрящ VIII ребра справа
Конечный отдел двенадцатиперстной кишки	Горизонтальная линия, проходящая через пупок
Нижняя граница печени	По линии, соединяющей конец X реберного хряща справа с концом IX реберного хряща слева
Дно желчного пузыря	1. Пересечение наружного края правой прямой мышцы живота с реберной дугой. 2. Пересечение правой парастернальной линии с горизонтальной линией, соединяющей концы X ребер
Поджелудочная железа	1. На уровне горизонтальной линией, соединяющей концы VII—VIII ребер. 2. На уровне горизонтальной линии, проходящей через середину расстояния между мечевидным отростком и пупком
Селезенка	По средней промежуточной линии между IX и XI ребрами слева
Дно слепой кишки	Середина паховой связки
Основание червеобразного отростка	1. В точке, расположенной справа на границе латеральной и средней трети линии, соединяющей переднюю верхнюю подвздошную ость с пупком (точка Мак-Бурна). 2. В точке, расположенной на границе латеральной и средней трети линии, соединяющей обе передние верхние подвздошные ости (точка Ланца)
Правый ободочный изгиб ( <i>flexura coli dextra</i> )	Хрящ IX ребра справа
Левый ободочный изгиб ( <i>flexura coli sinistra</i> )	Хрящ IX ребра или восьмое межреберье слева
Ворота почки	Угол между наружным краем прямой мышцы живота и реберной дугой
Мочеточник	Наружный край правой мышцы живота
Брюшная ворота	По линии между мечевидным отростком и пупком
<i>Truncus coeliacus</i>	На границе верхней и средней третей расстояния между мечевидным отростком и пупком
<i>A. mesenterica superior</i>	На середине расстояния между мечевидным отростком и пупком

## Желудок

Желудок [ventriculus (gaster)] основной своей частью лежит в левом подреберье, меньшей — в надчревной области, причем 3/4 желудка располагаются влево от средней линии.

В желудке различают кардиальную часть (pars cardiaca) — начальный отдел органа, среднюю часть, или тело (corpus ventriculi), и пилорическую часть (pars pylorica) — конечный отдел органа (рис. 90). Большую часть составляет тело желудка, самая верхняя часть которого, находящаяся вверху и слева от кардии, называется дном желудка (fundus ventriculi). Различают переднюю и заднюю стенки желудка (paries anterior et paries posterior). При переходе стенок одна в другую образуются верхний и нижний края желудка. Верхний край, более короткий и слегка вогнутый, называется

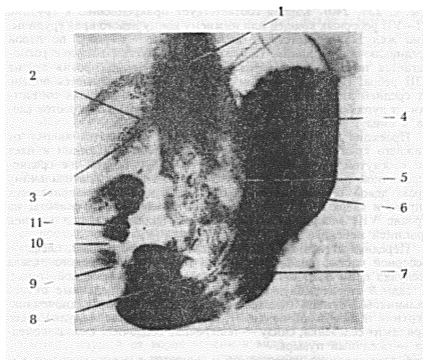


Рис. 90. Рентгенограмма желудка:

1 — позвоночник; 2 — XII ребро; 3 — свод желудка; 4 — тело желудка; 5 — малая кривизна; 6 — большая кривизна; 7 — продольные складки слизистой; 8 — угол желудка; 9 — физиологический сфинктер желудка; 10 — анатомический сфинктер — привратник; 11 — bulbus duodeni

малой кривизной желудка (*curvatura ventriculi minor*). Нижний край выпуклый, значительно длиннее верхнего и называется большой кривизной желудка (*curvatura ventriculi major*).

Скелетотопия и синтопия органа. По отношению к позвоночнику различные отделы желудка при средней степени его наполнения расположены следующим образом. Вход в желудок — кардия (*cardia*) лежит на 3 см ниже *hiatus esophageus*, на уровне левой стороны XI грудного позвонка. Дно желудка располагается в пределах купола диафрагмы, слева от позвоночника, на уровне X—XI грудных позвонков. Выход желудка — привратник, или пилорус (*pylorus*), прилежит к правой поверхности тела I поясничного позвонка. Малая кривизна желудка расположена на уровне XII грудного позвонка и так же, как и кардия, почти не меняет своего положения независимо от степени наполнения желудка. Эти данные по скелетотопии крайне важны при рентгеноконтрастном исследовании желудка.

На переднюю стенку груди и живота желудок просцируется в эпигастральной области и большей частью в левом подреберье (см. с. 239, 240). Кардия соответствует прикреплению к грудине VI—VII реберных хрящей или нижнему концу левого края грудины. Дно желудка соответствует нижнему краю V ребра по левой среднеключичной линии. Привратник при пустом желудке располагается на 1,5—2 см вправо от средней линии против хряща VIII ребра. При наполненном желудке *pylorus* смещается вправо от средней линии на 3—5 см. Малая кривизна желудка соответствует дугообразной линии, окружающей мечевидный отросток слева и снизу.

Просекция большой кривизны желудка начинается сверху от нижнего края V ребра по левой среднеключичной линии и идет по изогнутой влево пологой дуге к X ребру по той же среднеключичной линии и дальше дугообразно вправо к латеральному краю левой прямой мышцы живота. Отсюда она направляется вправо и вверх и на середине правой прямой мышцы живота, на уровне VIII межреберного промежутка, скрывается под нижней границей печени.

Передняя стенка желудка справа прикрыта печенью, слева — реберной частью диафрагмы. Часть тела и пилорического отдела желудка примыкает непосредственно к передней брюшной стенке. К задней стенке желудка прилегают органы, отделенные от нее сальниковой сумкой (поджелудочная железа, левый надпочечник, верхний полюс левой почки). К большой кривизне желудка слева прилежит селезенка, снизу — поперечная ободочная кишка и справа — желчный пузырь.

Форма желудка непостоянна и меняется в зависимости от наполнения, положения тела, функционального состояния, состояния окружающих органов, а также при патологии его. Кроме того, отмечаются выраженные индивидуальные различия в форме желудка.

Желудок лежит интраперитонеально, покрыт брюшиной со всех сторон, за исключением участков большой и малой кривизны в

месте прикрепления к ним большого и малого сальника, где проходят сосуды и нервы желудка.

Желудок удерживается в своем положении за счет фиксации пищеводно-желудочного перехода в пищеводном отверстии диафрагмы, а привратника — к задней стенке брюшной полости. Кроме того, в фиксации желудка играют роль окружающие органы, тонус брюшной стенки, а также связочный аппарат желудка, образованный за счет перехода брюшины с желудка на стенки брюшной полости.

Связочный аппарат. Различают поверхностные и глубокие связки желудка. Поверхностные связки лежат во фронтальной плоскости, непосредственно переходят друг в друга и образуют непрерывный связочный ореол желудка (см. рис. 87). *Желудочно-ободочная связка* (lig.gastrocolicum) представляет собой переход двух листков висцеральной брюшины (переднего и заднего) с большой кривизны желудка на поперечную ободочную кишку и является верхней частью большого сальника. Она связывает желудок и colon transversum на протяжении от привратника до нижнего полюса селезенки. Для клинической анатомии важно, что в пилорическом отделе lig.gastrocolicum рыхло сращена с брыжейкой поперечной ободочной кишки. Поэтому мобилизацию желудка по большой кривизне, т.е. рассечение lig.gastrocolicum всегда начинают с левой стороны у тела желудка, где связка и брыжейки никогда между собой не срастаются. Это предохраняет от случайной перевязки сосудов, кровоснабжающих поперечную ободочную кишку и проходящих в mesocolon transversum.

*Желудочно-селезеночная связка* (lig.gastrosplenic) является прямым продолжением предыдущей связки в направлении влево и кверху и соединяет верхнюю часть большой кривизны желудка с воротами селезенки, прикрывая сосудистую ножку ее. Расходясь, оба листка связки окутывают селезенку, и следуя вверх по большой кривизне, непосредственно переходят в *желудочно-диафрагмальную связку* (lig.gastrophrenicum). Эта связка представляет собой широкую пластинку, состоящую, в отличие от предыдущих, из одного слоя брюшины. Образуется она за счет перехода париетальной брюшины с диафрагмы на переднюю поверхность дна желудка и частично кардии.

*Диафрагмально-пищеводная связка* (lig.phrenicoesophageum) также образуется за счет перехода париетальной брюшины с диафрагмы на пищевод и кардиальную часть желудка.

Малая кривизна желудка связана с нижней поверхностью печени посредством *печеночно-желудочной связки* (lig.hepatogastricum), идущей от ворот печени в виде двух листков брюшины и имеющей форму трапеции, широкое основание которой располагается на малой кривизне, где она, расходясь на два листка, переходит в висцеральную брюшину передней и задней стенок желудка. Количество жировой клетчатки в этой связке постепенно уменьшается по направлению от малой кривизны к воротам печени. При раке желудка рекомендуется пересекать эту связку при мо-

близации желудка по малой кривизне в глубине, вблизи печени и диафрагмы, с целью удаления всего лимфатического аппарата (лимфатических сосудов и узлов), заключенного в этой связке.

Глубокие связки желудка лежат в горизонтальной плоскости и выявляются после рассечения *lig.gastrocolicum* и отведения желудка вверх, т.е. после вскрытия сальниковой сумки. В этом положении видны две связки, представляющие собой складки брюшины, идущие от верхнего края поджелудочной железы к кардинальной и пилорической частям желудка.

**Желудочно-поджелудочная связка** (*lig.gastropancreaticum*) образуется в результате перехода париетальной брюшины с верхнего края поджелудочной железы на заднюю поверхность тела и кардии желудка. В толще этой связки проходят левые желудочные сосуды — артерия и вена (*a.v.gastricae sinistrae*) и ветвь *p.vagus*, а также соединительно-тканые и гладкие мышечные волокна, довольно прочно фиксирующие желудок к задней стенке брюшной полости. Кроме того, в толще связки залегают лимфатические узлы.

**Привратниково-поджелудочная связка** (*lig.pyloropancreaticum*) расположена между пилорическим отделом желудка и правой частью тела поджелудочной железы. Она треугольной формы и содержит между листками жировую клетчатку и лимфатические узлы, которые могут быть поражены при раке выходного отдела желудка. Поэтому при резекции желудка рекомендуется полностью удалить обе эти связки.

Кровоснабжение, иннервация и лимфоотток. Артериальное кровоснабжение желудка осуществляется за счет ветвей чревного ствола (*truncus coeliacus*), который, начинаясь от брюшной аорты на уровне XII грудного позвонка коротким стволом в 1—1,5 см, сейчас же распадается на три основные свои ветви — левую желудочную артерию (*a.gastrica sinistra*), селезеночную артерию (*a.lienalis*) и общую печеночную артерию (*a.hepatica communis*), принимающие участие в кровоснабжении желудка (рис. 91, с. 192, вклейка).

Непосредственное участие в кровоснабжении желудка принимают 5 сосудов: левая и правая желудочные артерии, левая и правая желудочно-сальниковые артерии и короткие желудочные артерии.

Наиболее мощной и важной в практическом отношении является **левая желудочная артерия** (*a.gastrica sinistra*), отходящая в 75 % случаев от чревного ствола, в остальных — от общей печеночной или селезеночной артерий, а иногда даже самостоятельным стволом от брюшной аорты. Различают восходящую, или проксимальную, часть и нисходящую, или дистальную, часть *a.gastrica sinistra*. Восходящая часть артерии идет в желудочно-поджелудочной связке и подходит к малой кривизне желудка на границе верхней и средней третей ее длины, где располагается между листками печеночно-желудочной связки уже как нисходящая (или дистальная) часть артерии. В этой связке она идет слева направо вдоль малой кривизны, отдавая передние и задние

ветви соответственно стенкам желудка. При подходе к малой кривизне желудка левая желудочная артерия отдает пищеводные ветви (*tt.esophageales*). При пересвязке левой желудочной артерии в ее проксимальном отделе при обширных резекциях желудка важным ориентиром является сальниковый бугор поджелудочной железой (*tuber omentale*), выше которого находится *plica gastropancreatica*, в ней проходит сосуд.

**Правая желудочная артерия** (*a.gastrica dextra*) является ветвью чаще всего собственной печеночной артерии (*a.hepatica propria*) из системы общей печеночной артерии. Реже она отходит от общей печеночной артерии (*a.hepatica communis*) или одной из ее основных ветвей — желудочно-двенадцатиперстной артерии (*a.gastroduodenalis*). Правая желудочная артерия идет справа налево по малой кривизне желудка между листками печеночно-двенадцатиперстной связки (*lig.hepatoduodenale*), отдавая ветви к желудку и анастомозируя с *a.gastrica sinistra*. Таким образом на малой кривизне образуется мощная анастомотическая артериальная дуга, сформированная правой и левой желудочными артериями. Из этих двух артерий малой кривизны желудков правая обычно выражена значительно слабее и имеет меньшее значение для кровоснабжения желудка, чем левая желудочная артерия.

На большой кривизне желудка также образуется хорошо выраженная артериальная дуга за счет анастомозов правой и левой желудочно-сальниковых артерий. **Левая желудочно-сальниковая артерия** (*a.gastroepiploica sinistra*) является конечной ветвью селезеночной артерии. Ствол ее диаметром 0,5—1,5 мм располагается вначале между листками желудочно-селезеночной связки, а затем идет слева направо вдоль большой кривизны желудка между листками желудочно-ободочной связки. На своем пути артерия отдает на переднюю и заднюю стенки желудка большое количество ветвей (*rami gastrici*), а также посылает ветви вниз в толщу большого сальника (*rami epiploici*). Конечная ветвь анастомозирует с **правой желудочно-сальниковой артерией** (*a.gastroepiploica dextra*), направляющейся по большой кривизне желудка справа налево. Правая желудочно-сальниковая артерия является ветвью желудочно-двенадцатиперстной артерии (*a.gastroduodenalis*) из системы *a.hepatica communis*.

Еще одним источником кровоснабжения желудка являются **короткие желудочные артерии** (*aa. gastricae breves*), но достаточно крупные, отходящие от селезеночной артерии в количестве 1—6 ветвей. Они подходят к желудку в желудочно-селезеночной связке в области дна желудка и анастомозируют с ветвями *a.gastroepiploica sinistra* и *a.gastrica sinistra*.

Учитывая отхождение от селезеночной артерии нескольких ветвей к желудку, при сплениктомии следует перевязывать *a.lienalis* как можно ближе к воротам селезенки, чтобы не нарушить кровоснабжение дна желудка.

Венозный отток от желудка осуществляется в систему воротной вены. Вены, как и артерии, идут вдоль малой и большой кривизны,

сопровождая одноименные артерии. *Левая желудочная вена* (*v.gastrica sinistra*) проходит в желудочно-поджелудочной связке брюшныи справа от левой желудочной артерии и за головкой поджелудочной железы впадает в воротную вену, реже в селезеночную или верхнюю брыжесчную вену (*v.mesenterica superior*). Правая желудочная вена (*v.gastrica dextra*) идет вместе с одноименной артерией по малой кривизне и в печеночно-двенадцатиперстной связке достигает ворот печени, где впадает в воротную вену или ее левую ветвь. По большой кривизне между листками желудочно-ободочной связки проходят анастомозирующие между собой *правая желудочно-сальниковая вена* (*v.gastroepiploica dextra*), впадающая в верхнюю брыжесчную вену, и *левая желудочно-сальниковая вена* (*v.gastroepiploica sinistra*), которая идет к воротам селезенки и впадает в селезеночную вену. Анастомоз между правой желудочно-сальниковой и правой желудочной венами носит название предпирватниковой вены (*v.preylorica*), которая довольно точно соответствует месту перехода желудка в двенадцатиперстную кишку и используется как ориентир для определения этой границы при оперативных вмешательствах на желудке. *Короткие вены желудка* (*vv. gastricae breves*) соответствуют одноименным артериям и впадают в селезеночную вену.

В области кардиального отдела вены желудка анастомозируют с венами пищевода и таким образом осуществляется связь между системами воротной и верхней полых вен. При нарушении оттока в системе воротной вены эти анастомозы могут варикозно расширяться и их стенки разрываются, что может вызывать пищеводно-желудочные кровотечения.

Иннервация желудка осуществляется ветвями правого и левого блуждающих стволов, чревного сплетения (*plexus coeliacus*), верхнего и нижнего желудочных (*plexus gastrici*), печеночного (*plexus hepaticus*), селезеночного (*plexus lienalis*), верхнего брыжесчного (*plexus mesentericus superior*) сплетений. Ветви этих сплетений идут к желудку, сопровождая кровеносные сосуды.

Передний (левый) блуждающий ствол (*truncus vagalis anterior*), располагаясь на передней поверхности брюшного отдела пищевода, при переходе на желудок распадается на ветви, идущие к передней поверхности желудка. Он отдает 3—6 ветвей к пищеводу, кардиальному отделу и дну желудка и 1—3 ветви, идущие между листками малого сальника, — к печени. Остальная часть переднего ствола идет вдоль переднего края малой кривизны и распадается на многочисленные желудочные ветви. Самая длинная его ветвь, идущая к пилорическому отделу желудка, носит название левой ветви Латарже.

Задний (правый) блуждающий ствол (*truncus vagalis posterior*) лежит между задней поверхностью пищевода и брюшной аортой. В области кардии он также распадается на ряд ветвей, идущих к пищеводу, к задней поверхности дна и тела желудка. Самая крупная его ветвь идет в *lig.gastropancreaticum* слева от *a.gastrica sinistra* к чревному сплетению, а самая длинная ветвь (правая

ветвь Латарже) — к задней поверхности пилорического отдела желудка.

Ветви обонх блуждающих стволов в области кардиального отдела и малой кривизмы желудка имеют многочисленные связи. Наличием широких связей афферентных нервов желудка с нервами окружающих соседних органов (печень, двенадцатиперстная кишка, поджелудочная железа и др.) объясняется иррадиация болей при заболеваниях этих органов, а также нарушение функции одного органа при поражении другого. Знание клинической анатомии блуждающих нервов крайне важно для выполнения ваготомии, которая применяется в ряде случаев для лечения язвы двенадцатиперстной кишки в качестве органосохраняющей операции вместо резекции желудка.

Анатомические ориентиры для нахождения сосудов и нервов желудка даны в табл. 14.

Таблица 14  
Анатомические ориентиры кровеносных сосудов,  
нервов и внепеченочных желчных протоков брюшной полости

Хирургический объект	Уровень	Анатомический ориентир	Синтопия образования
<i>A. gastrica sinistra</i> начальный отдел конечный отдел	Верхний этаж брюшной полости	<i>Lig. pancreaticogastricum</i>  Малая кривизма желудка на границе верхней и средней третей ее длины	В толще <i>lg. pancreaticogastricum</i> , над <i>tuber omentale</i> поджелудочной железы  В толще <i>lg. hepatogastricum</i> , у ее прикрепления к желудку
<i>A. gastrica dextra</i>	— —	Малая кривизма желудка на границе нижней и средней третей ее длины	В толще <i>lg. hepatogastricum</i> , у ее прикрепления к желудку
<i>Aa. gastropiploicae dextra et sinistra</i>	— —	Большая кривизма желудка	По ходу большой кривизмы желудка в толще <i>lg. gastrosolicum</i> , у ее прикрепления к желудку
<i>A. hepatica communis</i>	— —	Верхний край головки поджелудочной железы	Вдоль вераного края головки поджелудочной железы до вхождения в <i>lg. hepatoduodenale</i>
<i>A. hepatica propria</i>	Область печеночно-двенадцатиперстной связки	<i>Ductus choledochus</i>	В толще <i>lg. hepatoduodenale</i> , внутри от <i>ductus choledochus</i>
<i>A. cystica</i>	Область печеночно-двенадцатиперстной связки	<i>Ductus hepaticus communis</i>	В "вилке", образованной при слиянии <i>ductus hepaticus communis</i> и <i>ductus cysticus</i>
<i>A. lienalis</i>	Верхний этаж брюшной полости		



Хирургический объект	Уровень	Анатомический ориентир	Синтопия образования
начальный отдел конечный отдел		Верхний край тела поджелудочной железы  Хвост поджелудочной железы, <i>lig. pancreatocolleale</i>	Позади париетального листка брюшины и тела поджелудочной железы у ее верхнего края  В толще <i>lig. pancreatocolleale</i> , вблизи хвоста поджелудочной железы
<i>A. pancreatoduodenalis superior</i>	Выше основания <i>mesocolon</i>	Головка поджелудочной железы	Под париетальной брюшиной в верхнем отделе желобка между головкой поджелудочной железы и двенадцатиперстной кишкой
<i>A. pancreatoduodenalis inferior</i>	Ниже основания <i>mesocolon</i>	Головка поджелудочной железы	Под париетальной брюшиной в нижнем отделе желобка между головкой поджелудочной железы и двенадцатиперстной кишкой
<i>A. mesenterica superior</i>	Нижний этаж брюшной полости	Передняя поверхность корня брыжейки тонкой кишки	В щели между поджелудочной железой и горизонтальной частью <i>duodenum</i> , а далее в толще корня брыжейки тонкой кишки
<i>V. mesenterica superior</i>	Нижний этаж брюшной полости	<i>A. mesenterica superior</i>	В толще брыжейки тонкой кишки справа от <i>a. mesenterica superior</i>
<i>A. appendicularis</i>	Правая подвздошная ямка	Илеоцекальный угол	На задней поверхности илеоцекального угла в толще брыжейки червеобразного отростка
<i>A. mesenterica inferior</i>	Нижний этаж брюшной полости	Терминальный отдел брюшной аорты	Под париетальной брюшиной в левом брыжечном синусе слева от брюшной аорты
<i>V. mesenterica inferior</i>	— —	<i>Plica duodenojejunalis</i>	Под нижним краем поджелудочной железы, в <i>plica duodenojejunalis</i>
<i>V. portae</i>			
начальный отдел	Верхний этаж брюшной полости	Головка поджелудочной железы	В забрюшинном пространстве, позади головки поджелудочной железы
на протяжении	Область печеночно-двенадцатиперстной связки	<i>Ductus choledochus</i>	В толще <i>lig. hepatoduodenale</i> , позади <i>ductus choledochus</i>
<i>N. vagus sinister</i> : передний блуждающий ствол ( <i>truncus vagalis anterior</i> )	Верхний этаж брюшной полости	Абдоминальная часть пищевода	На передней поверхности абдоминальной части пищевода

Хирургический объект	Уровень	Анатомический ориентир	Синтопия образования
передние желудочные ветви (gr. gastrici anteriores)	Верхний этаж брюшной полости	Передний край малой кривизны желудка	В толще малого сальника у прикрепления его к передней поверхности желудка
печеночные ветви (gr. hepatici)		Малый сальник	В толще lig. hepatogastricum, на ее протяжении
N. vagus dexter		Абдоминальная часть пищевода	На задней поверхности абдоминальной части пищевода
задний блуждающий ствол (truncus vagalis posterior)	Верхний этаж брюшной полости	Задний край малой кривизны желудка	В толще малого сальника у прикрепления его к задней поверхности желудка
задние желудочные ветви (gr. gastrici posteriores)		Lig. hepatoduodenale	По свободному краю lig. hepatoduodenale
Ductus choledochus: супрадуоденальная часть		Верхний край pars superior duodeni	Позади pars superior duodeni, снаружи от v. portae
ретродуоденальная часть	Область печеночно-двенадцатиперстной связки	Головка поджелудочной железы	Позади или в толще головки поджелудочной железы, снаружи от v. cava inferior
панкреатическая часть		Верхний отдел свободного края lig. hepatoduodenale	В верхнем отделе свободного края lig. hepatoduodenale, снаружи от ductus choledochus
Ductus cysticus			

Лимфатические экстраорганные сосуды желудка сопровождают кровеносные сосуды. Главные направления оттока лимфы от желудка следуют по ходу основных ветвей чревного ствола. От малой кривизны и прилегающих отделов кардии и тела желудка по ходу правой и левой желудочных артерий лимфатические сосуды идут к регионарным лимфатическим узлам первого порядка, расположенным в малом сальнике. Из этих узлов выносящие сосуды по

ходу *a.gastrica sinistra* следуют к лимфатическим узлам второго порядка, находящимся у чревного ствола.

От большой кривизны лимфатические сосуды по ходу желудочно-сальниковых и коротких желудочных кровеносных сосудов отводят лимфу в регионарные узлы первого порядка, локализующиеся в области ворот селезенки, тела и хвоста поджелудочной железы, в подпилорические и верхнебрыжеечные узлы. От нижней половины желудка лимфа оттекает по ходу печеночной артерии.

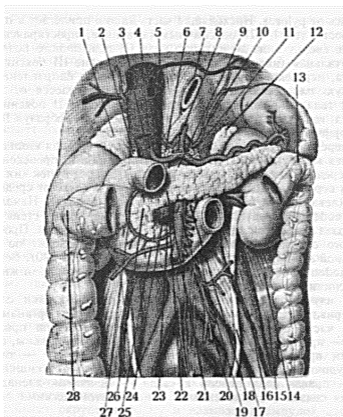
Чревные лимфатические узлы (*nodi lymphatici coeliaci*) в количестве 1—3, расположенные непосредственно у чревного ствола, являются основными регионарными узлами второго порядка желудка, печени, поджелудочной железы, ворот селезенки и двенадцатиперстной кишки. Из чревных узлов лимфа оттекает в аортальные и кавальные лимфатические узлы.

Между лимфатическими сосудами желудка и соседних органов образуются многочисленные связи, имеющие большое значение в патологии органов брюшной полости. При резекции желудка по поводу рака обязательным является удаление лимфатических узлов первого и второго порядка, собирающих лимфу из области локализации опухоли.

### Двенадцатиперстная кишка

Двенадцатиперстная кишка (*duodenum*) — начальная часть тонкой кишки лежит в забрюшинном пространстве, в основном располагаясь позади желудка и петлеобразно охватывая головку поджелудочной железы. Покрывающая ее брюшина является частью париетальной листка, выстилающего заднюю стенку брюшной полости. В брюшной полости двенадцатиперстную кишку рассматривают, исходя из ее тесной анатомо-функциональной связи с желудком и остальными отделами тонкой кишки.

Различают четыре отдела двенадцатиперстной кишки: верхняя часть (*pars superior duodeni*), нисходящая часть (*pars descendens duodeni*), горизонтальная (нижняя) часть (*pars horizontalis, s. inferior, duodeni*) и восходящая часть (*pars ascendens duodeni*) (рис. 92). Начальный отдел верхней части двенадцатиперстной кишки выделяется как ампула (*ampulla duodeni*), известная также под названием луковицы (*bulbus duodeni*). Она имеет округлую форму и больший диаметр, чем остальные части *duodenum*. При рентгеноскопии в ней иногда определяется газовый пузырь. На месте перехода верхней части в нисходящую двенадцатиперстная кишка образует верхний изгиб (*flexura duodeni superior*). Нисходящая часть кишки при переходе в горизонтальную (нижнюю) часть, в свою очередь, образует нижний изгиб (*flexura duodeni inferior*). При переходе конечного отдела — восходящей части двенадцатиперстной кишки в тощую кишку образуется еще один изгиб — двенадцатиперстно-тощий (*flexura duodenojejunalis*).



**Рис. 92. Взаимоотношение поджелудочной железы и двенадцатиперстной кишки:**

1 — *gl.suprarenalis dexter*; 2 — *ductus choledochus*; 3 — *v.portae*; 4 — *a.hepatica communis*; 5 — *a.phrenica inferior dextra*; 6 — *gangl.coeliacus dexter*; 7 — *esophagus*; 8 — *a.gastrica sinistra*; 9 — *pancreas (tuber omentale)*; 10 — *a.phrenica inferior sinistra*; 11 — *gangl.coeliacus sinister*; 12 — *gl.suprarenalis sinister*; 13 — *flexura colica sinistra*; 14 — *m.quadratus lumborum*; 15 — *m.iliacus*; 16 — *m.psoas major*; 17 — *ureter sinister*; 18, 22 — *processus uncinatus pancreatis*; 19 — *truncus sympathicus sinister*; 20 — *a.mesenterica superior*; 21 — *corpus pancreatis*; 23 — *a.pancreaticoduodenalis inferior*; 24 — *v.mesenterica superior*; 25 — *a.colica dextra*; 26 — *caput pancreatis*; 27 — *a.pancreaticoduodenalis superior*; 28 — *flexura colica dextra*

**Скелетотопия и синтопия органа.** По отношению к позвоночнику расположение отделов *duodenum* обычно таково. Вся нисходящая часть кишки располагается справа от позвоночника, а обе горизонтальные части (верхняя и нижняя) пересекают срединную плоскость. Восходящая часть двенадцатиперстной кишки прилежит к позвоночнику уже с левой стороны. Верхняя часть располагается на уровне I поясничного позвонка (реже XII грудного), пересекая срединную плоскость слева направо в поперечном направлении,

начинаясь от pylorus. Нисходящая часть кишки прилегает к правой поверхности тел I—III поясничных позвонков, простираясь вертикально сверху вниз до нижнего края III поясничного позвонка. Горизонтальная (нижняя) часть лежит на уровне III поясничного позвонка, пересекая справа налево в поперечном направлении его срединную плоскость. Восходящая часть простирается от левой стороны тела III поясничного позвонка до уровня II поясничного позвонка, где эта часть переходит в тощую кишку, образуя flexura duodenojejunalis.

На переднюю брюшную стенку двенадцатиперстная кишка просцируется между двумя горизонтальными линиями, проведенными через передние концы VIII ребер (верхняя), через пупок (нижняя) и двумя вертикальными, проходящими на 4 см влево от срединной линии (левая) и на 6—8 см вправо от нее (правая). Начальный отдел duodenum (ампула) просцируется на переднюю стенку живота справа от средней линии на уровне хряща VIII ребра. Проекция конечного отдела двенадцатиперстной кишки проходит по горизонтальной линии, проведенной через пупок (см. с. 240). Верхний край duodenum соответствует I поясничному позвонку, нижний — IV поясничному позвонку.

При изучении синтопии двенадцатиперстной кишки следует рассматривать взаимоотношения ее с окружающими органами для каждой части раздельно. К верхней части duodenum прилежат сверху — правая доля печени, правая ветвь воротной вены, общий желчный проток и шейка желчного пузыря; снизу — головка поджелудочной железы и часть поперечной ободочной кишки; спереди — правая доля печени и сзади — печеночно-двенадцатиперстная связка с заключенными в ней анатомическими образованиями.

Нисходящая часть duodenum окружена спереди — брыжейкой поперечной ободочной кишки, сзади — правой почкой с частью мочеточника. Кроме того, на задней поверхности нисходящей части по левому ее краю проходят общий желчный проток (ductus choledochus) и панкреатический проток (ductus pancreaticus), которые открываются здесь в двенадцатиперстную кишку. Слева к нисходящей части duodenum прилежит головка поджелудочной железы с образованием между этими двумя органами желобка (sulcus pancreaticoduodenalis), в котором проходит одноименная артериальная дуга. Справа к pars descendens duodeni примыкают петли тонкой кишки.

Горизонтальная (нижняя) часть двенадцатиперстной кишки сверху прилежит к нижней части поджелудочной железы, снизу и спереди ее покрывают петли тонких кишок, а сзади нее проходит брюшная аорта (слева) и нижняя полая вена (справа) (см. рис. 92). Помимо этого в левом отделе по передней стенке горизонтальной (нижней) части duodenum в желобке, ограниченном справа головкой поджелудочной железы при переходе ее в тело и слева петлей, образованной горизонтальной частью duodenum и начальной частью тонкой кишки, проходят верхние брыжеечные сосуды

(*vasa mesenterica superior*), причем артерия располагается слева от вены. Эти сосуды выходят из-под нижнего края поджелудочной железы и опускаются вниз по передней поверхности *pars horizontalis (inferior) duodeni* в брыжейку тонкой кишки. Такое "соседство" может послужить причиной возникновения высокой кишечной (артерно-мезентериальной) непроходимости, которая обычно развивается после длительного голодания больного и последующего обильного приема пищи. При этом тонкая кишка опускается вниз, натягивает сосудистую ножку, которая в связи с отсутствием жира в брыжейке передавливает горизонтальную часть *duodenum*.

Восходящая часть двенадцатиперстной кишки окружена снизу и спереди петлями тонкой кишки; справа к ней прилегают верхние брыжеечные сосуды, а сверху — нижний край поджелудочной железы.

Двенадцатиперстная кишка является органом ретроперитонеальным. Однако не все ее отделы расположены полностью забрюшинно. Нисходящая и горизонтальная (нижняя) части покрыты брюшиной только спереди. Верхнюю же часть кишки, а также восходящую ее часть следует отнести к органам мезоперитонеальным, так как эти отделы кишки являются промежуточным звеном между органами, полностью покрытыми брюшиной (желудок, тощая кишка), и органами, лежащими забрюшинно (остальные части *duodenum*).

*Pars superior duodeni* на 3/4 окружности покрыта брюшиной. Свободным от брюшины остается участок в месте прикрепления к кишке *lig.hepatoduodenale* и правой части *lig.gastrocolicum*, а также нижнезадний участок поверхности кишки, прилежащий к головке поджелудочной железы. Верхняя часть двенадцатиперстной кишки имеет округлую форму и называется ампулой двенадцатиперстной кишки (*ampulla duodeni*). Кишка здесь относительно подвижна, что позволяет использовать этот участок при наложении соустья при резекции желудка.

Нисходящая часть двенадцатиперстной кишки покрыта брюшиной только в передненаружном отделе над брыжейкой поперечной ободочной кишки. Остальная часть ее передней поверхности за корнем *mesocolon transversum*, а также задняя и внутренняя поверхности, прилежащие к фасциям забрюшинного пространства и к головке поджелудочной железы, лишены брюшинного покрова. Нисходящая часть *duodenum* малоподвижна. Верхний ее участок, расположенный выше *mesocolon transversum*, лежит в верхнем этаже брюшной полости. Средний участок, примерно одинаковый по длине с верхним, лежит позади корня брыжейки поперечной ободочной кишки. Нижний участок длиной до 6 см находится ниже *mesocolon*, справа от корня брыжейки тонкой кишки и доступен обследованию из нижнего этажа брюшной полости после отведения поперечной ободочной кишки вверх, а петель тонкой кишки с их брыжейкой — влево и вниз.

На заднемедиальной стенке нисходящей части *duodenum* на середине или на границе средней и нижней трети располагается

*большой* (или *фатеров*) *сосочек* двенадцатиперстной кишки (*papilla duodeni major*) — место впадения в двенадцатиперстную кишку общего желчного протока и протока поджелудочной железы. Высота сосочка над уровнем слизистой оболочки варьирует от 2 мм до 2 см. На вершине его имеется устье диаметром 2,0—4,5 мм, через которое в кишку изливаются желчь и панкреатический сок. В 80 % случаев перед впадением в двенадцатиперстную кишку происходит слияние обоих протоков, а в 20 % случаев на большом дуоденальном сосочке открываются два устья — устье основного протока поджелудочной железы и несколько выше его — устье общего желчного протока.

**Связочный аппарат.** Двенадцатиперстная кишка фиксирована в брюшинном пространстве неподвижно. Наиболее плотно укреплен участок, окружающий головку поджелудочной железы. Наименее фиксированными участками кишки являются начальный (*ampulla duodeni*) и конечный изгиб (*flexura duodenojejunalis*). В этих местах располагаются связки двенадцатиперстной кишки. *Печеночно-двенадцатиперстная связка* (*lig. hepatoduodenale*) расположена между воротами печени и верхней стенкой *pars superior duodeni*. Двенадцатиперстно-почечная связка (*lig. duodeno-renalale*) в виде широкой складки натянута между наружнозадним краем нисходящей части *duodenum* и областью правой почки, где эта связка становится париетальным листком задней стенки брюшной полости спереди от почки. *Подвешивающая связка* (*lig. suspensorium duodeni*) удерживает *flexura duodenojejunalis* в нормальном положении. Она образована складкой брюшины, покрывающей мышцу, подвешивающую двенадцатиперстную кишку (*m. suspensorius duodeni*), мышечные пучки которой возникают из циркулярного мышечного слоя кишки в месте ее перегиба и направляются вверх в виде узкой и прочной мышцы позади поджелудочной железы, где она веерообразно расширяется и вплетается в фасцию и мышечные пучки левой ножки диафрагмы.

**Кровоснабжение, иннервация и лимфоотток.** Кровоснабжение двенадцатиперстной кишки осуществляется из двух источников — верхней и нижней панкреатодуоденальных артерий. Первая из них связана с системой чревного ствола (*truncus coeliacus*), а вторая — с системой верхней брыжеечной артерии (*a. mesenterica superior*).

Верхняя панкреатодуоденальная артерия (*a. pancreaticoduodenalis superior*) отходит от *a. gastroduodenalis* (ветви *a. hepatica communis*) и вскоре разделяется на переднюю и заднюю ветви.

Нижняя панкреатодуоденальная артерия (*a. pancreaticoduodenalis inferior*) отходит непосредственно от начального отдела *a. mesenterica superior* и также разделяется на переднюю и заднюю ветви. Обе артерии идут сверху и снизу навстречу друг другу параллельно вогнутому внутреннему краю двенадцатиперстной кишки в передней и задней бороздах между кишкой и передним краем головки поджелудочной железы и анастомозируют друг с другом, образуя переднюю и заднюю артериальные дуги, от которых радиально

отходят прямые короткие стволки, проникающие в переднюю и заднюю стенки двенадцатиперстной кишки (см. табл. 14). Начальный отдел duodenum (ampulla duodeni) снабжается кровью веточками из a.gastroduodenalis, a.gastroepiploica dextra, a.gastrica dextra, a.hepatica propria. Flexura duodenojejunalis получает кровь также из первой тонкокишечной артерии.

Вены двенадцатиперстной кишки следуют ходу одноименных артерий, вливаясь в систему воротной вены.

Иннервация двенадцатиперстной кишки осуществляется чувствительными симпатическими и парасимпатическими нервными волокнами из обеих блуждающих нервов, чревного, верхнего брыжеечного, печеночного, верхнего и нижнего желудочных и желудочно-двенадцатиперстного сплетений.

Отток лимфы идет по отводящим лимфатическим сосудам, сопровождающим кровеносные сосуды. Лимфа следует в регионарные лимфатические узлы, расположенные в воротах печени, по краям поджелудочной железы и в корне брыжейки тонкой кишки.

### Тонкая кишка

Топографо-анатомически тонкую кишку (intestinum tenue) подразделяют на три отдела: двенадцатиперстную (duodenum), тощую (jejunum) и подвздошную (ileum). Однако в клинической практике принято называть тонкой кишкой лишь интраперитонеальную ее часть, имеющую свою брыжейку, т.е. от flexura duodenojejunalis до слепой кишки, включающую лишь тощую и подвздошную кишку. Четкой границы между этими двумя отделами нет (рис.93). Считают, что на расположенную проксимально тощую кишку приходится  $2/5$ , а на лежащую дистально подвздошную —  $3/5$  общей длины брыжеечной части тонкой кишки, которая составляет около 6 м.

Тощую и подвздошную кишки у живого человека можно отличить друг от друга по нескольким признакам. 1. Тощая кишка лежит в виде петель в верхней части нижнего этажа брюшной полости, ниже левой половины брыжейки поперечной ободочной кишки. Подвздошная кишка находится в нижней части брюшной полости и в тазу. 2. Тощая кишка шире, имеет более толстую стенку и более красный цвет. 3. Брыжейка тощей кишки прикрепляется к задней стенке брюшной полости выше и слева от брюшной аорты, а подвздошной кишки — ниже и справа от аорты. 4. Тощекишечные кровеносные сосуды формируют только одну или две дуги с длинными и редкими ветвями к кишечной стенке. Подвздошно-кишечные сосуды образуют 3—5 дуг и более, от которых к кишке отходят короткие конечные ветви. 5. В брыжейке тощей кишки жировая клетчатка находится в основном у корня брыжейки и ее очень мало у стенки кишки. В подвздошной кишке, напротив, жировая клетчатка расположена на всем протяжении брыжейки, поэтому ее достаточно много и у кишечной стенки.



6. Только в слизистой оболочке нижнего отдела подвздошной кишки находятся скопления лимфодной ткани (пейеровы бляшки), лежащие вдоль свободного края кишки, хорошо видимые через стенку кишки.

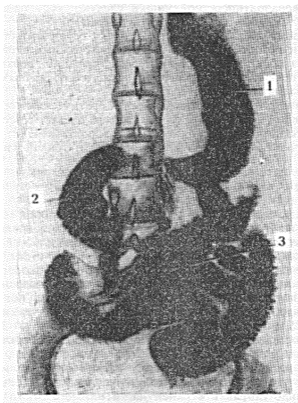


Рис. 93. Рентгенограмма тонкой кишки:  
1 — желудок; 2 — двенадцатиперстная кишка; 3 — тощая и подвздошная кишки

Синтопия органа. Тонкая кишка находится в нижнем этаже брюшной полости,низу от *mesocolon transversum*, располагаясь большей своей частью в пупочной области. Петли тощей кишки лежат, главным образом, влево от срединной линии, петли подвздошной кишки — справа от срединной линии. Часть кишечных петель помещается в полости малого таза. Петли тонкой кишки покрыты большим сальником и становятся доступными для обозрения, если оттянуть вверх большой сальник с поперечной ободочной кишкой. Кишечные петли лежат окруженные как бы рамой

из толстой кишки (восходящей, поперечной и нисходящей ободочной кишки).

Тонкая кишка соприкасается со многими органами и анатомическими образованиями брюшной полости. Спереди — кишечные петли прилежат к передней брюшной стенке, от которой отделены салником; сзади — к расположенным ретроперитонеально органам, отделенным от тонкой кишки паристальной брюшиной (почки, нижняя часть двенадцатиперстной кишки, брюшная аорта, нижняя полая вена). Сверху тонкая кишка соприкасается с поперечной ободочной кишкой и ее брыжейкой. Снизу петли кишки, опускаясь в полость таза, лежат у мужчин между толстой кишкой (сигмовидной и прямой) сзади и мочевым пузырем спереди; у женщин спереди от кишечных петель находятся матка и мочевой пузырь. По бокам тонкая кишка соприкасается со слепой и восходящей ободочной кишкой на правой стороне и с нисходящей и сигмовидной ободочной — на левой стороне.

Начало кишки (у перехода *duodenum* в *jejunum* соответственно левой стороне тела II поясничного позвонка) и ее конц (у перехода *ileum* в *caecum* в правой подвздошной ямке) фиксированы к задней стенке брюшной полости и практически не смещаются. Эта топографо-анатомическая особенность используется в клинической практике для определения начального отдела (первой петли) тонкой кишки (так называемый прием Губарева—Вельфлера). Для этого большой салник с поперечной ободочной кишкой берут в левую руку, натягивают и отводят вверх. Пальцами правой руки идут строго по натянутой брыжейке поперечной ободочной кишки до позвоночника, затем соскальзывают с него влево, упираясь в заднюю стенку живота, и захватывают лежащую здесь петлю тонкой кишки. Это будет всегда первая, фиксированная петля тощей кишки, т.е. самый начальный ее отдел. Правильность обнаружения петли можно проверить по наличию у ее начала *plica duodenojejunalis*. На всем остальном протяжении тонкая кишка имеет различную ширины брыжейку, которая обеспечивает подвижность тонкой кишки и расположение ее в брюшной полости в виде петель.

Брыжейка тонкой кишки (*mesenterium*) состоит из двух брюшинных листов, прикрепленных к задней стенке живота, между которыми в толстом слое жировой клетчатки находятся сосуды и нервы кишки. Корень брыжейки тонкой кишки (*radix mesenterii*) имеет длину 13—15 см и направляется косо слева и сверху вправо и вниз. Начавшись на уровне левой боковой поверхности тела II поясничного позвонка, корень брыжейки направляется вправо и вниз, переходит через горизонтальную (нижнюю) часть *duodenum* тотчас около места перехода ее в тощую кишку и далее опускается наискось по передней поверхности аорты до передней поверхности тела IV поясничного позвонка. Здесь корень брыжейки делает крутой поворот вправо на уровне тела V поясничного позвонка, пересекает правые подвздошные сосуды и, направляясь над *m. psoas major*, пересекает правый мочеточник и вправо от него правые

*vasa testicularia (vasa ovaricae)*, идет к слепой кишке. Длина брыжейки в разных отделах неодинакова. Наибольшей величиной она достигает у подвздошной кишки на расстоянии 20—25 см от ее впадения в слепую кишку. Этот отдел тонкой кишки, следовательно, наиболее подвижен, поэтому его чаще других находят в содержимом паховых и бедренных грыж. Из-за неодинаковой длины брыжейки в разных отделах тонкой кишки кишечные петли в брюшной полости располагаются в несколько слоев: одни — поверхностно, прилегая спереди к сальнику и передней брюшной стенке, другие — более глубоко, прилегая к задней стенке брюшной полости.

Тонкая кишка покрыта брюшиной со всех сторон, за исключением узкой полоски по брыжеечному краю между листками брыжейки. Ширина этой полоски прямо пропорциональна толщине брыжейки и в терминальном отделе подвздошной кишки может достигать 1,5 см. Это следует учитывать при наложении кишечных анастомозов, проводя дополнительную перитонизацию этого участка.

Кровоснабжение, иннервация и лимфоотток. Кровоснабжение тонкой кишки осуществляется верхней брыжеечной артерией (*a. mesenterica superior*), которая отходит от брюшной аорты на уровне I поясничного позвонка, на 1 см ниже чревиного ствола. Вначале она идет впереди аорты и отделена от нее левой почечной веной. Спереди от верхней брыжеечной артерии располагаются селезеночная вена и поджелудочная железа. Проходя забрюшинно, сверху вниз позади поджелудочной железы, артерия выходит затем из-под ее нижнего края, перескакает сверху вниз горизонтальную (нижнюю) часть двенадцатиперстной кишки и входит в брыжейку тонкой кишки справа от *plica duodenojejunalis* (см. табл. 14). В толще брыжейки артерия идет в сопровождении одноименной вены сверху вниз и слева направо, образуя дугообразный изгиб, обращенный выпуклостью влево (см. рис. 92; рис. 94, с. 192, вклейка).

От верхней брыжеечной артерии у нижнего края поджелудочной железы отходит нижняя панкреатодуоденальная артерия, которая вскоре делится на переднюю и заднюю ветви. Иногда они отходят от артерии двумя самостоятельными стволами. Ниже этих сосудов в области дугообразного изгиба от выпуклой стороны верхней брыжеечной артерии отходят влево многочисленные ветви для тонкой кишки, а от вогнутой стороны — вправо и вверх — ветви для восходящей и поперечной ободочной кишок. Тонкокишечные ветви (12—16) включают тощекишечные ветви (*aa. jejunales*) и подвздошно-кишечные (*aa. ileales*). Каждый из этих сосудов на расстоянии 1—8 см от своего начала делится на восходящую и нисходящую ветви. Каждая восходящая ветвь анастомозирует с нисходящей ветвью и, наоборот, нисходящая — с восходящей, образуя дуги (аркады) первого порядка. От них дистально отходят новые ветви, которые, раздвигаясь и соединяясь между собой, вновь образуют аркады, но уже второго порядка. От последних, в свою очередь, отходят ветви, формирующие аркады третьего и

более высоких порядков. Обычно насчитывается от трех до пяти аркад, калибр которых уменьшается по мере приближения их к стенке кишки. Последний ряд артериальных аркад, наиболее близко расположенных к стенке кишки, образует как бы непрерывный сосуд, который получил название красного. Он отстоит от края кишки на 1—3 см. От этого сосуда к брыжеечному краю тонкой кишки отходят прямые артерии. Наличие такого принципа деления и анастомозирования сосудов в брыжейке тонкой кишки, получившего название дихотомического, обеспечивает интенсивное коллатеральное кровообращение в этом органе в случае выключения одной или нескольких кишечных артериальных ветвей при ранениях и разрывах брыжейки, а также дает возможность использовать большие сегменты тонкой кишки на сосудистой ножке для пластических операций (создание искусственного пищевода, искусственного влагалища, формирование из тонкой кишки мочевого пузыря и т.п.).

Вены тонкой кишки сопровождают артерии и также образуют систему венозных аркад, которые сливаются в тощекнишечные (vv. jejuno-pales), подвздошно-кишечные (vv. ileales) и подвздошно-ободочную (v. ileocolica) вены. Все вены тонкой кишки, сливаясь, образуют верхнюю брыжеечную вену (v. mesenterica superior), которая идет в корне брыжейки параллельно одноименной артерии справа от нее. Вена проходит впереди горизонтальной (нижней) части двенадцатиперстной кишки и уходит под головку поджелудочной железы, где и соединяется с v. lienalis, формируя воротную вену (v. portae). Воротная вена собирает кровь не только от тонкой кишки, но и от слепой кишки, червеобразного отростка, восходящей ободочной, правых 2/3 поперечной ободочной кишки.

Иннервация тонкой кишки осуществляется главным образом верхним брыжеечным сплетением (plexus mesentericus superior), ветви которого идут к тонкой кишке, сопровождая верхнюю брыжеечную артерию и ее ветви.

Лимфатические сосуды в брыжейке тонкой кишки располагаются в два слоя соответственно двум листкам брюшины. Они иногда называются млечными сосудами, так как после приема пищи лимфа содержит много жира и имеет молочный цвет (chylus). Лимфатические сосуды брыжейки многочисленны, их в 3—4 раза больше, чем артерий и вен, что связано с их особой функциональной ролью при всасывании из тонкой кишки жиров. Лимфа оттекает от тонкой кишки в центральные брыжеечные лимфатические узлы, лежащие в количестве 2—3 в корне брыжейки вдоль верхней брыжеечной артерии у головки поджелудочной железы. На своем пути лимфатические сосуды прерываются в промежуточных брыжеечных лимфатических узлах, располагающихся в три ряда: первый — вдоль брыжеечного края кишки, второй — на уровне промежуточных сосудистых аркад, третий — по ходу главных ветвей верхней брыжеечной артерии, общее количество которых достигает 180—200. Выносящие сосуды центральных брыжеечных лимфатических узлов частью впадают в корни грудного протока, формируя кишечный ствол (truncus intestinalis), частью в аортоабдоминальные узлы.

## Толстая кишка

Толстая кишка (*intestinum grassum*) является конечным отделом пищеварительного тракта. Начинаясь у илеоцекального угла — места перехода подвздошной кишки в толстую кишку, она заканчивается прямой кишкой. В толстой кишке выделяют три отдела: слепую кишку (*caecum*), ободочную кишку (*colon*) и прямую кишку (*rectum*). Ободочная кишка подразделяется на восходящую (*colon ascendens*), поперечную (*colon transversum*), нисходящую (*colon descendens*) и сигмовидную (*colon sigmoideum*) (рис.95). Прямая кишка в связи с ее топографическим положением рассматривается вместе с органами таза.

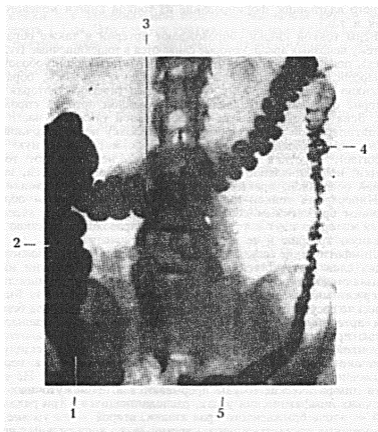


Рис. 95. Рентгенограмма толстой кишки:  
1 — слепая кишка; 2 — восходящая ободочная кишка; 3 — поперечная ободочная кишка; 4 — нисходящая ободочная кишка; 5 — сигмовидная кишка

Толстая кишка отличается от тонкой кишки рядом анатомических признаков. Известно 6 таких основных признаков.

1. Диаметр толстой кишки в норме всегда больше, чем тонкой. Однако следует помнить, что при патологических условиях тонкая кишка при наполнении ее газами может значительно превышать диаметр толстой кишки.

2. В нормальных условиях толстая кишка имеет сероватый оттенок, а тонкая кишка розоватый и более яркий. Однако в состоянии воспаления толстая кишка также может приобрести розоватую и даже красноватую окраску.

3. Рисунок кровеносных сосудов на стенке тонкой и толстой кишки неодинаков. На тонкой кишке сосудистые ветви более "ветвистые" и отходят нередко под прямым углом от основного ствола и направляются в стороны, напоминая по ангиоархитектонике "ветви березки". На стенке толстой кишки сосуды менее ветвистые и отходят от основного ствола под острым углом, направляясь вверх, и напоминают по своей ангиоархитектонике "ветви пирамидального тополя".

4. Продольные гладкие мышцы в стенке тонкой кишки расположены равномерно, а в толстой кишке образуют три отдельные плотные мышечные ленты (*taeniae coli*), идущие вдоль оси кишки и имеющие ширину 3—5 мм. По окружности кишки эти ленты располагаются примерно на одинаковом расстоянии друг от друга. Различают переднюю, или свободную, ленту, идущую по свободному краю кишки (*taenia libera*), заднюю ленту и медиальную. На поперечной ободочной кишке *taenia coli*, располагающаяся по брыжеечному краю, называется брыжеечной лентой (*taenia mesocolica*), а располагающаяся по линии прикрепления сальника — сальниковой лентой (*taenia omentalis*). На прямой кишке *taenia coli* отсутствуют.

5. Стенка толстой кишки между мышечными лентами образует выпячивания — гаустры (*haustrae coli*), которые отделены друг от друга поперечными бороздами — перехватами. В просвете кишки им соответствуют полулунные складки (*plicae semilunares coli*), идущие циркулярно. Наличие выпячиваний вследствие чередования расширений с сужениями просвета кишки является характерной особенностью рентгеновского изображения ободочной кишки, что позволяет легко отличить ее от всех других отделов желудочно-кишечного тракта (см. рис. 95).

6. На поверхности брюшинного покрова толстой кишки имеются жировые подвески серозной оболочки, так называемые сальниковые отростки (*appendices epiploicae*). Они представляют собой дубликатуру висцеральной брюшины с большим или меньшим содержанием жировой ткани. Длина их 4—5 см. На слепой кишке они обычно отсутствуют. На поперечной ободочной *appendices epiploicae* расположены в один ряд, а на нисходящей, восходящей и сигмовидной ободочной кишках образуют чаще два ряда. Сальниковые отростки по причине относительно большой их величины и тонкой

ножки способны перекручиваться, что ведет к некрозу жировой ткани и может сопровождаться симптомами острого живота.

При операциях на органах брюшной полости может возникнуть необходимость отличить друг от друга также различные отделы толстой кишки. Например, во время аппендэктомии при отыскании червеобразного отростка в правой подвздошной области могут быть извлечены в рану вместо слепой кишки поперечная или сигмовидная ободочные кишки при наличии у них длинной брыжейки. Эти три отдела толстой кишки можно сравнительно легко отличить друг от друга по следующим признакам: слепая кишка, имея все остальные признаки толстой кишки, обычно лишена жировых подвесок; поперечная ободочная кишка отличается от других по наличию большого сальника, отходящего от нее, а сигмовидная ободочная кишка всегда имеет очень большое количество хорошо выраженных жировых подвесок.

### *Слепая кишка и червеобразный отросток*

Слепая кишка (саccum) — начальный отрезок толстой кишки, расположенный книзу от места впадения подвздошной кишки в толстую. В норме слепая кишка располагается в правой подвздошной ямке, однако может наблюдаться высокое положение слепой кишки, когда ее начальный отдел находится на уровне или выше гребня подвздошной кости или, наоборот, низкое положение, при котором она полностью или частично лежит в малом тазу.

Слепая кишка проецируется на переднюю брюшную стенку на протяжении наружной трети линии, соединяющей обе верхние передние подвздошные ости (linea bispiragum). При умеренно наполненной кишке дно ее проецируется на середину паховой связки (см. с. 240).

Синтопия органа. Сзади слепая кишка прилежит к подвздошной мышце, будучи отделена от нее париетальной брюшиной, слоем забрюшинной клетчатки и подвздошной фасцией. Спереди при опорожненной кишке на ней располагаются петли тонкой кишки, в наполненном состоянии ее передняя стенка непосредственно касается передней брюшной стенки. Снаружи от слепой кишки располагается правый боковой канал (canalis lateralis dexter), внутри — петли тонкой кишки. Своим внутренним краем слепая кишка может примыкать к правому мочеточнику, отделенному от нее париетальной брюшиной.

В подавляющем большинстве случаев слепая кишка покрыта брюшиной со всех сторон и достаточно свободно смещается. Редко, но отмечается ненормальная подвижность слепой кишки (саccum mobile), обусловленная наличием длинной брыжейки, общей с тонкой кишкой. В таких случаях она может быть обнаружена в тазу или левой подвздошной ямке. Иногда задняя стенка кишки не покрыта брюшиной и плотно фиксирована к забрюшинной клет-

чатке и подвздошной фасции. Ограниченная в своей подвижности она тогда с трудом извлекается из брюшной полости при операциях.

Червеобразный отросток, или аппендикс (*appendix vermiformis*), является выростом слепой кишки. Наиболее часто червеобразный отросток начинается от заднемедальной или медальной стороны слепой кишки, несколько выше ее дна в *recessus ileocaecalis inferior*. Чтобы увидеть основание отростка, нужно оттянуть слепую кишку, а лучше весь илеоцекальный угол латерально и вверх. Основание червеобразного отростка располагается у места схождения трех продольных мышечных лент слепой кишки (*taenia coli*). Однако достаточно бывает при отыскании аппендикса определять одну переднюю (свободную) ленту слепой кишки (*taenia libera*) — прямым продолжением этой ленты является червеобразный отросток. Основание червеобразного отростка занимает обычно постоянное положение, в то время как расположение его периферической части может значительно варьировать. Проекция основания аппендикса на переднюю стенку живота определяется справа на границе латеральной и средней трети линии, соединяющей *spina iliaca anterior superior* с пупком (точка Мак-Бурнея). Вторая точка для проекции основания червеобразного отростка — это точка Ланца, расположенная справа на границе латеральной и средней трети линии, соединяющей обе *spinae iliaca anteriores superiores*.

Симптопия органа. Различают медальное, латеральное, переднее, восходящее, или подпеченочное, нисходящее, или тазовое, и ретроцекальное положение отростка (рис.96, с. 192, вклейка). Медальное положение отростка является наиболее частым. В этих случаях он лежит медиально от слепой кишки, параллельно подвздошной кишке. При латеральном положении червеобразный отросток лежит снаружи от слепой кишки, в правом боковом канале, при восходящем — направлен вершущкой вверх, нередко до подпеченочной области, при нисходящем — спускается вниз в полость малого таза, при переднем — лежит на передней поверхности слепой кишки. При ретроцекальном положении, когда аппендикс лежит позади слепой кишки, могут быть два варианта его залегания по отношению к брюшине. Он может лежать внутрибрюшинно, будучи интимно спаянным с задней стенкой слепой кишки, и забрюшинно, или ретроперитонеально. При таком ретроцекальном и ретроперитонеальном положении отростка, которое наблюдается в 2 % случаев, диагностика острого аппендицита затруднена, и возможен переход воспалительного процесса на клетчатку забрюшинного пространства.

Для отыскания червеобразного отростка следует вначале определить слепую кишку, которая занимает крайнее правое в отношении всей кишки положение, и искать ее следует, продвигая пальцы от боковой брюшной стенки кнутри (влево). Об отличительных признаках слепой кишки говорилось выше. Правильным приемом для нахождения аппендикса является отыскание илеоцекального угла, образованного при переходе конечного отрезка



подвздошной кишки в слепую кишку. Ориентиром для определения основания червеобразного отростка могут служить ленты ободочной кишки, которые в точке своего соединения на куполе слепой кишки приведут к основанию отростка, или одна свободная лента, продолжением которой является аппендикс, а также нижняя илеоцекальная ямка.

Большие затруднения при отыскании червеобразного отростка могут возникнуть при его ретроцекальном и особенно ретроперитонеальном положении (см. рис. 96). Здесь может помочь детальная ревизия терминального отдела тонкой кишки. Если конечный отрезок подвздошной кишки подтянут складкой брюшины к входу в малый таз и правой подвздошной ямке, то в большинстве таких случаев червеобразный отросток лежит позади слепой кишки. Тогда для его обнаружения следует рассечь брюшину по наружному краю слепой кишки и повернуть ее задней поверхностью кпереди. При этом выявится червеобразный отросток. Найти конечный отрезок подвздошной кишки в таких случаях помогает наличие по свободному краю кишки на протяжении последних 8—10 см плоского серозного паруса в виде "петушиного гребешка".

Червеобразный отросток просцируется своим основанием на переднюю брюшную стенку справа на границе между латеральной и средней третями *linea spinoumbilicalis*, соединяющей *spina iliaca anterior superior* с пупком (точка Мак-Бурнея) (см. с. 240). Однако эта точка соответствует месту впадения подвздошной кишки в слепую. Более точно анатомически для проекции основания аппендикса вторая точка, расположенная на границе латеральной и средней третей *linea bispinatum*, соединяющей обе *spina iliaca anterior superior* (точка Ланца). Червеобразный отросток со всех сторон покрыт брюшиной и имеет обычно хорошо выраженную брыжейку, в которой проходят сосуды и нервы.

Кровоснабжение, иннервация и лимфоотток. Кровоснабжение слепой кишки и червеобразного отростка осуществляется подвздошно-ободочной артерией (*a. ileocolica*), являющейся ветвью верхней брыжесочной артерии. Ствол *a. ileocolica* проходит в забрюшинной клетчатке, достигает илеоцекального угла, где делится на восходящую артерию, переднюю и заднюю слепкишечные артерии (*a. ascendens*, *aa. caecales anterior et posterior*) и артерию червеобразного отростка (*a. appendicularis*). Последняя проходит обычно позади конечной части подвздошной кишки, а далее — в толще брыжейки отростка, вдоль ее свободного края (см. табл. 14).

Вены слепой кишки и червеобразного отростка являются притоками подвздошно-ободочной вены (*v. ileocolica*), впадающей в верхнюю брыжесочную вену.

Иннервация слепой кишки и червеобразного отростка осуществляется ветвями верхнего брыжесочного сплетения.

Отводящие лимфатические сосуды слепой кишки и червеобразного отростка впадают в регионарные лимфатические узлы первого этапа, расположенные в области илеоцекального угла спереди и сзади от слепой кишки и у основания червеобразного отростка

или в его брыжейке. Из лимфатических узлов илеоцекального угла лимфа оттекает в лимфатические узлы второго этапа, расположенные по ходу а.ileocolica, и далее в центральные лимфатические узлы, лежащие в окружности аорты, нижней полой вены на уровне почечных сосудов.

### *Ободочная кишка*

Ободочная кишка (colon), имеющая П-образную форму, подразделяется на восходящую, поперечную, нисходящую и сигмовидную ободочные кишки. Место перехода восходящей ободочной кишки в поперечную выделяют как правый ободочный изгиб (flexura coli dextra), или песочную кривизну, а место перехода поперечной ободочной кишки в нисходящую — как левый ободочный изгиб (flexura coli sinistra), или селезеночную кривизну.

*Восходящая ободочная кишка* (colon ascendens) является непосредственным продолжением слепой кишки и располагается в правой боковой области живота, простираясь от правой подвздошной ямки до правого подреберья, где она переходит в правый ободочный изгиб. Граница между слепой и восходящей кишками проходит на уровне впадения подвздошной кишки в слепую.

Восходящая ободочная кишка в большинстве случаев располагается мезоперитонеально, т.е. покрыта брюшиной спереди и с боков. Возможно и интраперитонеальное положение этого отдела толстой кишки, при котором имеется брыжейка. В этом случае кишка может стать подвижной, что может быть причиной заворота слепой и восходящей кишок.

Справа colon ascendens прилежит к правому боковому каналу (canalis lateralis dexter), слева — к правой брыжечной пазухе (sinus mesentericus dexter). Спереди она отделена от передней брюшной стенки петлями тонкой кишки и частично большим сальником. Задняя поверхность кишки, не покрытая брюшиной, прилежит к забрюшинной и околопочечной клетчатке и мышцам стенки живота (m.iliopsoas, m.quadratus lumborum, m.transversus abdominis), покрытым соответствующими фасциями. По отношению к правой почке восходящая ободочная кишка располагается по-разному: может только касаться ее нижнего полюса или прикрывать нижнюю треть или половину почки. Правый мочеточник в большинстве случаев расположен кнутри от задней поверхности colon ascendens.

Правый изгиб ободочной кишки (flexura coli dextra) лежит в правом подреберье на уровне хряща IX ребра справа и представляет собой сегмент толстой кишки, соответствующий переходу восходящей ободочной кишки в поперечную ободочную, чаще под углом, открытым книзу и кпереди, реже — под острым (см. рис.92). По отношению к брюшине правый изгиб может располагаться как интра-, так и мезоперитонеально. Правый изгиб соприкасается с нижней поверхностью правой доли печени (спереди и сверху), а

тотчас кнутри — с дном желчного пузыря. С заднемедиальной стороны от него располагается нисходящая часть двенадцатиперстной кишки, а сзади — нижний полюс правой почки, непосредственно связанные с flexura coli dextra.

*Поперечная ободочная кишка* (colon transversum), начавшись в правом подреберье, переходит в собственно надчревную и пупочную области и затем в левое подреберье, где продолжается в левый изгиб ободочной кишки. Поскольку последний лежит выше правого изгиба, colon transversum располагается обычно несколько косо.

Поперечная ободочная кишка лежит интраперитонеально и имеет хорошо выраженную брыжейку (mesocolon transversum), линия прикрепления которой находится справа на уровне нижней половины III поясничного позвонка, по средней линии тела — на высоте нижней половины I поясничного позвонка и в области левого изгиба — на уровне верхней половины I поясничного позвонка. Корень брыжейки поперечной ободочной кишки пересекает нисходящую часть двенадцатиперстной кишки, поджелудочную железу и левую почку.

Благодаря различной высоте брыжейки поперечная ободочная кишка обладает большой подвижностью и может занимать в брюшной полости высокое или низкое положение. При низком положении она может стать содержимым грыжесвого мешка при пупочных, а иногда и при паховых и бедренных грыжах.

Поперечная ободочная кишка прилежит сверху к нижней поверхности печени, желчному пузырю, большой кривизне желудка и селезенке. Снизу к ней прилежат петли тонкой кишки, спереди — передняя брюшная стенка. Сзади colon transversum граничит с нисходящей частью двенадцатиперстной кишки, поджелудочной железой и нижней половиной левой почки, которые отделены от нее брыжейкой и париетальной брюшиной. При воспалении желчного пузыря, когда он может быть припаян к поперечной ободочной кишке, наблюдается прорыв эмпиемы пузыря в просвет кишки.

Левый изгиб ободочной кишки (flexura coli sinistra) расположен в левом подреберье на уровне хряща IX ребра или 8-го межреберного промежутка (см. рис.92). Он представляет переход поперечной ободочной кишки в нисходящую под острым углом, открытым книзу, и располагается выше и глубже правого изгиба, в связи с чем трудно доступен при обследовании и мобилизации ободочной кишки. В большинстве случаев он располагается внутрибрюшинно и имеет отчетливо выраженную брыжейку, а в третьи случаях — мезоперитонеально. Сверху левый изгиб подходит к нижнему полюсу селезенки, а сзади примыкает к левой почке, отделенной от него брюшиной и забрюшинной клетчаткой. Как указывалось выше, левый изгиб ободочной кишки связан с диафрагмой диафрагмально-ободочной связкой (lig.phrenicocolicum).

*Нисходящая ободочная кишка* (colon descendens) лежит в левой боковой области живота в вертикальном положении, не-

сколькo дальше от срединной линии, чем восходящая, и простирается от flexura coli sinistra до гребня подвздошной кости, где переходит в сигмовидную ободочную кишку. В большинстве случаев этот отдел кишки лежит мезоперитонеально, но иногда может иметь более или менее выраженную брыжейку у верхнего и нижнего концов.

Снаружи colon descendens отделена от переднебоковой стенки живота посредством canalis lateralis sinister, кнутри от нее расположен sinus mesentericus sinister. Спереди она обычно прикрыта петлями тонкой кишки и частично большим сальником. Сзади она прилегает к m. quadratus lumborum, располагаясь, как и восходящая кишка, в желобке между m. psoas major и m. transversus abdominis, покрытым фасциями. Нисходящая ободочная кишка, подобно восходящей, отделена от мышц задней стенки живота рыхлой забрюшинной и околоободочной клетчаткой (paracolon). Левый мочеточник лежит кнутри от задней стенки colon descendens.

*Сигмовидная ободочная кишка (colon sigmoideum)* находится в левой подвздошной и лобковой областях. Она начинается приблизительно на уровне гребня подвздошной кости и идет до границы между II и III крестцовыми позвонками, где переходит в прямую кишку.

Сигмовидная кишка со всех сторон покрыта брюшиной, имеет хорошо выраженную брыжейку и обладает значительной подвижностью. Линия прикрепления корня брыжейки к задней брюшной стенке не прямая, а состоит из двух участков, угол между которыми приближается к прямому и вершина его находится на пересечении linea terminalis и подвздошных сосудов. Первый участок линии прикрепления корня брыжейки направлен направо, а второй идет вниз и оканчивается на границе между II и III крестцовыми позвонками.

Благодаря наличию выраженной брыжейки сигмовидная кишка обладает значительной подвижностью и может переходить в правую половину живота, подниматься до брыжейки поперечной ободочной кишки, а в ряде случаев достигать диафрагмы.

Спереди сигмовидная ободочная кишка покрыта петлями тонкой кишки и большим сальником, если пуста, и прилегает к передней брюшной стенке, если растянута. Сзади в подвздошной области она прилежит к m. iliopsoas, отделенная от нее брюшиной и забрюшинной клетчаткой, и к наружным подвздошным сосудам (vasa iliaca externa), а в области таза — к крестцу. Корень брыжейки пересекает правый мочеточник на уровне V поясничного позвонка. Нисходящий участок корня брыжейки располагается на 1,5—2,5 см кнутри от мочеточника, над которым париетальная брюшина образует складку. Между этой складкой и брыжейкой сигмовидной кишки имеется карман — межсигмовидное углубление (recessus intersigmoidicus), где иногда образуются грыжи и где легче всего отыскать за брюшиной левый мочеточник.

Кровоснабжение, иннервация и лимфоотток. Все три отдела ободочной кишки снабжаются кровью из верхней и нижней бры-

жеечных артерий. При этом верхняя брыжеечная артерия кровоснабжает правые отделы (восходящую и правую половину поперечной ободочной кишки), а нижняя брыжеечная — левый отдел ободочной кишки (левую половину поперечной ободочной, нисходящую и сигмовидную ободочные кишки).

*A. mesenterica superior* отдает к ободочной кишке правую и среднюю ободочные артерии (см. рис. 94). Правая ободочная артерия (*a. colica dextra*) направляется позади париетальной брюшины к среднему отделу восходящей ободочной кишки и, не доходя до нее на 4—6 см, делится на восходящую и нисходящую ветви. Первая из них соединяется с нисходящей ветвью *a. colica media*, а вторая — с восходящей ветвью *a. ileocolica*. Средняя ободочная артерия (*a. colica media*) отходит от правой полуокружности *a. mesenterica superior* над *a. colica dextra* и направляется между листками брыжейки поперечной ободочной кишки к правой трети *colon transversum*, где делится на правую (нисходящую) и левую (восходящую) ветви. Правая ветвь анастомозирует с *a. colica dextra*, а левая — с восходящей ветвью левой ободочной артерии (из *a. mesenterica inferior*). Таким образом, в брыжейке поперечной ободочной кишки образуется артериальный анастомоз, получивший название риолановой дуги (*arcus Riolani*). Этот анастомоз устанавливает связь между системами верхней и нижней брыжеечных артерий, имеющий большое практическое значение в кровоснабжении *colon transversum* при резекции этого отдела кишки. Участок брыжейки поперечной ободочной кишки под артериальным анастомозом представляет собой малососудистую зону и обычно здесь делают отверстие ("окно") при проведении петель тонкой кишки в верхний этаж брюшной полости (например, при резекции желудка).

Нижняя брыжеечная артерия (*a. mesenterica inferior*) начинается от брюшной части аорты на уровне III—IV поясничных позвонков и идет забрюшинно в области левого брыжеечного синуса (см. табл. 14). Направляясь к левой подвздошной ямке, артерия подразделяется на конечные ветви (рис. 97, с. 320, вклейка). Левая ободочная артерия (*a. colica sinistra*) поднимается забрюшинно в *sinus mesentericus sinister* впереди левого мочеточника вверх и у левого ободочного изгиба делится на две ветви: восходящую и нисходящую. Первая участвует в образовании *arcus Riolani*, а вторая анастомозирует с первой сигмовидной артерией. Сигмовидные артерии (*aa. sigmoideae*) в количестве 2—4 ветвей идут вначале забрюшинно, а затем в брыжейке сигмовидной кишки. Наиболее мощной является первая сигмовидная артерия. Артерии, отходящие ниже ее, обозначаются в порядке их расположения: вторая, третья и т.д. Каждая из них отдает восходящую и нисходящую ветви, которые анастомозируют друг с другом, сверху — с левой ободочной и внизу — с верхней прямокишечной артерией (*a. rectalis superior*), конечной ветвью нижней брыжеечной артерии, направляющейся к прямой кишке.

Все перечисленные сосуды образуют вдоль брыжеечного края толстой кишки одну сосудистую аркаду за счет анастомозирования их восходящих и нисходящих ветвей, получившую название краевого сосуда (*a. marginalis*). Сосудистый анастомоз между нижней сигмовидной артерией и верхней прямокишечной артерией носит название *a. sigmoidea ima*. Эта сосудистая аркада специально выделяется в клинической анатомии, так как перевязку верхней прямокишечной артерии с целью мобилизации верхнего отдела прямой кишки всегда рекомендуют производить выше места соединения образующих ее сосудов. Место соединения *a. sigmoidea ima* с *a. rectalis superior* получило название критического пункта Зудека.

Перевязка и пересечение верхней прямокишечной артерии выше критического пункта Зудека позволяет мобилизовать прямую кишку и низвести ее в таз без опасения нарушения в ней пристеночного кровоснабжения, так как *a. sigmoidea ima* не выключается из кровообращения.

Таким образом, особенность кровоснабжения толстой кишки состоит в том, что, во-первых, формируется только один ряд сосудистых аркад (в отличие от тонкой кишки) и, во-вторых, на их протяжении имеются участки — "критические точки", где при резекции кишки перевязка сосудов должна производиться очень осторожно во избежание нарушения кровоснабжения остающейся части органа. Именно к таким участкам относится критический пункт Зудека. При манипуляциях на брыжейке поперечной ободочной кишки желательнее не перевязывать среднюю ободочную артерию, поскольку анастомоз ее левой ветви с левой ободочной артерией плохо выражен и не всегда в состоянии обеспечить кровоснабжение правой половины поперечной ободочной кишки.

Вены ободочной кишки вливаются в венозную магистраль, идущую параллельно ходу кишки, и образуют экстраорганные вены, одноименные с артериями, которые формируют верхнюю и нижнюю брыжеечные вены. Нижняя брыжеечная вена (*v. mesenterica inferior*) проходит слева от *flexura duodenojejunalis* в толще *plica paraduodenalis* и позади тела поджелудочной железы впадает в селезеночную вену или реже непосредственно в воротную вену.

Иннервация ободочной кишки осуществляется ветвями верхнего и нижнего брыжеечных сплетений (*plexus mesentericus superior et inferior*) и межбрыжеечного сплетения (*plexus intermesentericus*), связывающего предыдущие. Правая половина ободочной кишки иннервируется преимущественно из верхнего брыжеечного сплетения, левая — из нижнего.

Лимфатические сосуды, отводящие лимфу от ободочной кишки, впадают в лимфатические узлы первого этапа, расположенные вдоль ее брыжеечного края. Лимфатические узлы последующих этапов располагаются в виде цепочек вдоль ветвей верхней и нижней брыжеечных артерий, а далее лимфа отскатывает в лимфа-

тические узлы, находящиеся в окружности аорты и нижней полой вены на уровне почечных сосудов.

### Печень и внепеченочные желчные пути

Печень (hepar) — самый крупный паренхиматозный орган брюшной полости, имеет клиновидную форму и расположена в правой подреберье, надчревной области и частично в левом подреберье. В ней различают верхнюю, или диафрагмальную, поверхность (*facies diaphragmatica*) и нижнюю, или висцеральную, поверхность (*facies visceralis*), а также нижний и задний края. Нижний край всегда острый и имеет две вырезки: вдавление от желчного пузыря и вырезку круглой связки печени (*incisura lig. teretis*). Задний край, обращенный к задней брюшной стенке, закруглен. Верхняя поверхность печени выпуклая и гладкая, соответствует форме диафрагмы. Нижняя поверхность имеет сложный, неравномерный рельеф, так как здесь, во-первых, выступают в печень крупные сосуды, а во-вторых, прилегающие к нижней поверхности органы образуют вдавления (*impressiones gastrica, duodenalis, colica, renalis, suprarenalis*). Кроме того, на нижней поверхности печени имеются две продольные и одна поперечная борозды, расположенные в виде буквы Н и разделяющие эту поверхность на участки, важные для ориентировки и локализации анатомических образований. Поперечная борозда соответствует воротам печени (*porta hepatis*). Правую продольную борозду составляют спереди ямка желчного пузыря (*fossa vesicae felleae*), а сзади — борозда нижней полой вены (*sulcus venae cavae*). Левая продольная борозда представляет узкую, довольно глубокую щель, которая отделяет левую долю печени от правой. Передняя часть ее представляет щель круглой связки печени (*fissura lig. teretis*), в которой залегает остаток пупочной вены. Задняя часть левой продольной борозды называется щелью венозной связки (*fissura lig. venosi*), в ней лежит остаток венозного протока, соединяющего во внутривенном периоде пупочную вену с нижней полой веной. Выделяют еще заднюю поверхность печени (*facies posterior*). Она существует только в области правой доли печени, лишена брюшинного покрова и приращена к диафрагме. Этот участок называют висбрюшинным полем печени (*area nuda*), которое может иметь различные размеры.

Печень подразделяется на большую правую и меньшую левую доли (*lobus hepatis dexter et sinister*). Границей между ними на диафрагмальной поверхности печени является сагиттально расположенная серповидная связка (*lig. falciforme*), а на нижней поверхности — левая продольная борозда. Борозды на нижней поверхности печени отчетливо формируют две доли: квадратную и хвостатую. Квадратная доля (*lobus quadratus*) заключена между передними отделами двух продольных борозд. Хвостатая доля (*lobus caudatus*) расположена между задними отделами продольных борозд. Квадратная доля отделена от хвостатой поперечной бороздой, соответствующей воротам печени.

## *Понятие о сегментарном строении печени*

С практической точки зрения, деление печени только на доли недостаточно, учитывая необходимость экономных резекций органа. Исходя из этого, клиническая анатомия выделяет в печени более мелкие структурные единицы — сегменты, участки печени, имеющие относительно самостоятельное кровоснабжение, желчный отток, иннервацию, лимфоотток и независимые от других частей печени. В основу такого деления положен ход внутриорганных ветвей воротной вены (*v. portae*), печеночной артерии (*a. hepatica propria*) и желчных путей, разветвление которых внутри печени определено архитектурой портальной системы. Разветвление в печени печеночных вен определяет архитектуру кавальной системы. Ход сосудов и желчных протоков портальной системы не совпадает полностью с направлением сосудов кавальной системы. С современной точки зрения, выделение долей, секторов и сегментов печени определяется не столько внешним ее рельефом, сколько внутренней архитектурой ее строения и связанной с этим некоторой обособленностью кровоснабжения, желчного оттока и лимфооттока определенных участков ее паренхимы. Деление печени на сегменты с учетом ветвления воротной вены анатомически более обоснованно, так как ход ветвей воротной вены, печеночной артерии и желчных протоков совпадает.

В клинике наибольшее распространение получила схема сегментарного деления печени по портальной системе, предложенная Куино (*Coilaud, 1957*). Согласно этой схеме, в печени различают 2 доли или половины (правую и левую), 5 секторов и 8 наиболее постоянно встречающихся сегментов (рис. 98, с. 320, вклейка). Сегменты, группируясь по радиусам вокруг ворот печени, входят в более крупные самостоятельные участки органа, называемые секторами. Каждая доля, сектор, сегмент имеют в большинстве случаев доступную хирургической обработке так называемую глиссонову ножку, состоящую из ветви воротной вены, печеночной артерии и отводящего желчного протока, тесно прилегающих друг к другу и окруженных одной соединительно-тканной оболочкой. Отводящие сосуды печени (печеночные вены) расположены независимо от образующих сегменты приносящих сосудов. Границами секторов и сегментов являются малососудистые участки печени (портальные щели), где отсутствуют анастомозы между желчными протоками, а сосудистые анастомозы имеются в небольшом количестве. Следует иметь в виду, что борозды на поверхности печени обычно не соответствуют границам сегментов, и кровоснабжение печени в области борозд может осуществляться из общего сосуда, расположенного лишь с одной их стороны. Поэтому резекция печени может привести, с одной стороны, к обильному кровотечению, а с другой — к некрозу краев остающейся части печени. Анатомические или сегментарные резекции печени устраняют этот недостаток, так как в основе их лежит прицельное обнажение соответствующей сегментарной сосудистой ножки. Границы сектора



или сегмента, подлежащего резекции, можно уточнить пережатием глиссоновой ножки или введенным в ее сосуды или желчный проток красящего вещества (раствор метиленовой сини), вызывающего изменение цвета соответствующего участка печени.

Сегменты печени в схеме Couinaud обозначены римскими цифрами. При этом I сегментом условно считается хвостатая доля. Остальные семь сегментов как бы веерообразно расположены вокруг ворот печени и идут один за другим по контуру печени в направлении, обратном ходу часовой стрелки, если смотреть на висцеральную поверхность печени (см. рис. 98).

Правая доля или половина печени состоит из латерального и парамедианного секторов, включающих V, VI, VII и VIII сегменты (табл. 15).

Таблица 15  
Сегментарное строение печени (по Couinaud)

Сектор	Левая доля	Правая доля
Дорсальный — <i>vector dorsalis</i>	Сегмент I — Seg. I (S <sub>I</sub> )	—
Латеральный — <i>vector lateralis</i>	Сегмент II — Seg. II (S <sub>II</sub> )	Сегмент VI — Seg. VI (S <sub>VI</sub> ) Сегмент VII — Seg. VII (S <sub>VII</sub> )
Парамедианный — <i>vector paramedianus</i>	Сегмент III — Seg. III (S <sub>III</sub> ) Сегмент IV — Seg. IV (S <sub>IV</sub> )	Сегмент V — Seg. V (S <sub>V</sub> ) Сегмент VIII — Seg. VIII (S <sub>VIII</sub> )

Межсегментарными щелями оба сектора делятся на передние (V и VI) и задние (VII и VIII) сегменты. Причем V, VI и VII сегменты проецируются как на диафрагмальную, так и висцеральную поверхность печени, в то время как VIII сегмент на висцеральной поверхности не виден.

Левая доля (половина) печени включает парамедианный, латеральный и дорсальный сектора, состоящие из I, II, III и IV сегментов. Левый парамедианный сектор (III и IV сегменты) включает квадратную долю и большую часть левой доли печени. Граница между ними проходит по щели круглой связки (*fissura lig. teretis*). IV сегмент этого сектора соответствует квадратной доле, но несколько превышает ее величину. Левый латеральный сектор включает лишь один II сегмент. Дорсальный сектор также состоит из одного I сегмента и соответствует хвостатой доле печени.

Размеры секторов и сегментов индивидуально изменчивы и варьируют в значительной степени, но при уменьшении одного увеличивается другой и наоборот.

Скелетотопия и синтопия органа. Отношение печени к скелету обычно рассматривают со стороны передней грудной и брюшной стенок, т.е. с учетом разработанных хирургических доступов к органу. Различают верхнюю и нижнюю границы печени, проецирующиеся на переднюю стенку туловища (грудь и живот), поскольку печень на большом протяжении покрыта ребрами. Верхняя

граница относительно постоянна и просцируется по левой среднеключичной линии в V межреберье, по правой парастернальной линии — на уровне V реберного хряща, по правой среднеключичной линии — в IX межреберье и по правой средней подмышечной линии — на уровне VIII ребра.

Граница нижнего края печени подвержена значительным колебаниям, особенно при патологических ее состояниях. В норме нижняя граница печени просцируется по линии, соединяющей конец X реберного хряща справа с концом IX реберного хряща слева (см. с. 240). Эта линия, начинаясь справа от X межреберья по средней подмышечной линии, выходит из-под реберной дуги, идет косо влево и вверх, пересекает правую прямую мышцу живота, среднюю линию тела на середине расстояния между основанием мечевидного отростка и пупком, левую прямую мышцу и середину VII реберного хряща слева. Таким образом, печень, выйдя из-под правого реберного края, оказывается позади прямой мышцы живота и при обычных условиях не прощупывается, так как этому препятствует мышца, заключенная в плотно апоневротическое влагалище. Только при резко расслабленной брюшной стенке или сильно опущенной и увеличенной печени нижний ее край можно прощупать правее правой прямой мышцы живота.

Определение нижней границы печени дает возможность судить о величине и положении органа. При увеличении печени, а также при опущении ее нижняя граница смещается книзу. Следует, однако, помнить, что печень, как и грудные органы и диафрагма, физиологически опускаются в пожилом возрасте и тогда нижняя граница смещается книзу. Определение верхней границы печени не является решающим, так как она в значительной степени зависит от состояния легкого. При сильно расширенном легком верхняя граница печеночной тупости может сместиться книзу, однако нельзя говорить о смещении или увеличении печени, пока нижняя граница не опущена книзу. На положение печени может также влиять состояние желудка и селезенки.

В известных границах изменение положения печени наблюдается также в нормальных условиях. При вдыхании происходит сжатие печени, при выдыхании — расширение из-за изменения оттока венозной крови. При горизонтальном положении печень имеет наклонность приближаться к задней брюшной стенке, при вертикальном — опускаться вниз. Однако эти смещения незначительны и не имеют большого практического значения.

Своей верхней поверхностью печень на большом протяжении прилегает к куполу диафрагмы. На левой доле здесь имеется вдавление, вызванное давлением диафрагмальной поверхности сердца (*impressio cardiaca*). Внизу и спереди верхняя поверхность печени прилегает к реберной части диафрагмы вплоть до реберной дуги. Книзу от последней печень прилежит непосредственно к передней брюшной стенке в области угла, образованного обоими реберными дугами. Здесь она покрыта прямыми и широкими мышцами живота.

К нижней (висцеральной) поверхности печени прилежит целый ряд органов, от которых вследствие податливости железистой ткани печени остаются соответствующие вдавления. В пределах правой доли печени справа от тела желчного пузыря прилежит поперечная ободочная кишка, образуя ободочно-кишечное вдавление (*impressio colica*), где может иметь место прорыв желчных камней в толстую кишку. Кзади от *colon transversum* и *flexura coli dextra* правая почка и надпочечник, прилегающие к печени, образуют почечное (*impressio renalis*) и надпочечниковое (*impressio suprarenalis*) вдавления, лежащие одно за другим по направлению спереди назад. Часто *impressio suprarenalis* переходит на заднюю поверхность печени, где нет брюшинного покрова и капсула надпочечника непосредственно соединяется с капсулой печени.

К нижней поверхности левой доли печени прилежат в переднем отделе передняя стенка желудка, а сзади на небольшом участке — брюшная часть пищевода, образуя соответствующие вдавления — желудочное (*impressio gastrica*) и пищеводное (*impressio esophagea*). В зависимости от степени наполнения желудка большая или меньшая часть нижней поверхности печени соприкасается с передней стенкой желудка.

К квадратной доле печени также прилежат некоторые органы. К переднему ее отделу прилежит привратник желудка, а сзади, вблизи ворот печени, располагается яерхняя часть двенадцатиперстной кишки (*pars superior duodeni*). Она прилежит к правой стороне шейки желчного пузыря и образует удлиненной формы двенадцатиперстно-кишечное вдавление (*impressio duodenalis*) на нижней поверхности правой и квадратной долей печени. Такое расположение *duodenum* объясняет возможность прорыва в нее желчных камней после спаяния стенок желчного пузыря и двенадцатиперстной кишки.

Задняя поверхность печени на уровне X—XII грудных позвонков прилежит к передней поверхности ножек диафрагмы, а латеральнее их — к поясничной части диафрагмы, с которой печень спаяна посредством соединительно-тканых тяжей. На этой же поверхности лежит нижняя полая вена, для которой на печени имеется специальная борозда (*sulcus venae cavae*).

Связочный аппарат. Печень покрыта со всех сторон брюшиной, за исключением ворот и задней поверхности, прилежащей к диафрагме (*area luda*). При переходе с печени на окружающие анатомические образования брюшина образует связочный аппарат печени. Некоторые из связок идут к стенкам брюшной полости, а другие — к органам.

**Круглая связка** (*lig.teres hepatis*) направляется от пупка к воротам печени, проходя в передней части левой продольной борозды печени (*fissura lig.teretis hepatis*). В этой связке располагаются облитерированная *v.umbilicalis* и *vv. paraumbilicales*. С круглой связкой сливается передняя часть серповидной связки.

**Серповидная связка** (*lig.falciforme hepatis*) расположена в сагиттальной плоскости между верхней выпуклой поверхностью

печени и диафрагмой, являясь границей между правой и левой долями печени, а сзади — вправо и влево переходя в венечную связку.

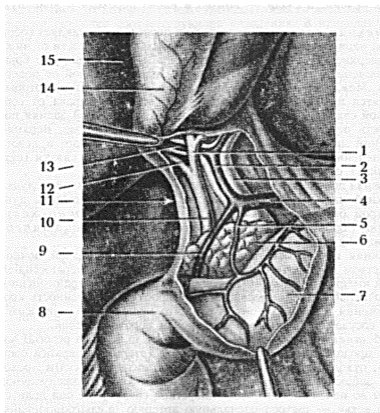
*Венечная связка* (lig.coronarium hepatis) представляет собой переход париетальной брюшины во фронтальной плоскости от нижней поверхности заднего отдела диафрагмы в висцеральную брюшину печени в области заднего отдела диафрагмальной ее поверхности. Между брюшинными листками венечной связки, которые расходятся на значительное расстояние, особенно справа от серповидной связки, расположена не покрытая брюшиной задняя поверхность печени, прочно фиксированная к диафрагме. Верхний и нижний листки венечной связки, сливаясь у правого и левого краев печени, образуют правую и левую треугольные связки (ligg. triangularia dextrum et sinistrum).

Нижняя поверхность печени связана с малой кривизной желудка и верхней частью двенадцатиперстной кишки непрерывной дупликатурой брюшины, в которой различают *печеночно-желудочную* (lig.hepatogastricum) и *печеночно-двенадцатиперстную* (lig.hepatoduodenale) связки.

Нижняя поверхность печени связана также с правой почкой посредством *печеночно-почечной связки* (lig.hepatorenale). Иногда имеется *печеночно-ободочная связка* (lig.hepatocolicum).

Кровоснабжение, иннервация и лимфоотток. Особенность кровоснабжения печени состоит в том, что кровь к ней приносится двумя сосудами: печеночной артерией и воротной веной.

*Собственная печеночная артерия* (a.hepatica propria) является продолжением общей печеночной артерии (a.hepatica communis), отходящей от чревного ствола (truncus coeliacus) и проходящей забрюшинно вдоль верхнего края головки поджелудочной железы до печеночно-двенадцатиперстной связки, где она делится на две ветви — гастродуоденальную артерию (a.gastroduodenalis) и собственную печеночную артерию (a.hepatica propria) (см. табл. 14). Последняя идет к воротам печени в печеночно-двенадцатиперстной связке, занимая в ней самое левое положение (рис. 99). Длина артерии составляет 0,5—3 см, диаметр — от 3 до 6 мм. В своем начальном отделе она отдает правую желудочную артерию (a.gastrica dextra), а у ворот печени или в их пределах делится на правую и левую ветви (ramus dexter и ramus sinister), идущие к правой и левой долям печени. Иногда печеночная артерия делится на три ветви и тогда средняя ветвь идет к квадратной доле. Левая ветвь печеночной артерии снабжает кровью левую, хвостатую и квадратную доли печени. Правая ее ветвь, более крупная, чем левая, кровоснабжает правую долю печени и дает ветвь к желчному пузырю — желчно-пузырную артерию (a.cystica). В связи со слабым развитием внутриорганных анастомозов между правой и левой ветвями печеночной артерии перевязка во время операции одной из ее ветвей может привести к некрозу печеночной паренхимы. Иногда в кровоснабжении печени принимает участие a.mesenterica superior, когда правая ветвь печеночной артерии отходит от нее,



**Рис. 99.** Печеночно-двенадцатиперстная связка и заключенные в ней анатомические образования:

1 — ductus hepaticus communis; 2 — a.hepatica propria; 3 — v.portae; 4 — a.hepatica communis; 5 — a.gastrica dextra; 6 — pancreas; 7 — pars superior duodeni; 8 — flexura duodeni superior; 9 — a.gastroduodenalis; 10 — ductus choledochus; 11 — foramen epiploicum; 12 — ductus cysticus; 13 — ramus dexter a.hepaticae propriae; 14 — vesica fellea; 15 — hepar

а не от a.hepatica propria. В 20 % случаев собственная печеночная артерия отсутствует, а правая и левая печеночные артерии отходят непосредственно от общей печеночной артерии двумя самостоятельными стволами.

Всозное кровообращение в печени представлено системой воротной вены, приносящей кровь в печень, и системой печеночных вен, отводящих кровь из печени в нижнюю полую вену.

**Воротная вена (v.portae)** собирает кровь от всех непарных органов брюшной полости (рис. 100). Она образуется при слиянии верхней брыжесочной (v.mesenterica superior) и селезеночной

(*v.lienalis*) вен позади головки поджелудочной железы (см. табл. 14). При опухолях поджелудочной железы воротная вена может быть ими сдавлена, что вызывает развитие портальной гипертензии. Нижняя брыжесчная вена (*v.mesenterica inferior*) иногда может быть одним из самостоятельных корней образования ствола воротной вены, но, как правило, она впадает в селезеночную и реже — в верхнюю брыжесчную вену. В воротную вену впадают также верхняя панкреатодуоденальная вена (*v.pancreaticoduodenalis superior*), предпривратниковая вена (*v.prepylorica*) и правая и левая желудочные вены (*vv. gastricae dextra et sinistra*). Воротная вена имеет длину 6—8 см. Направляясь к печени позади двенадцати-

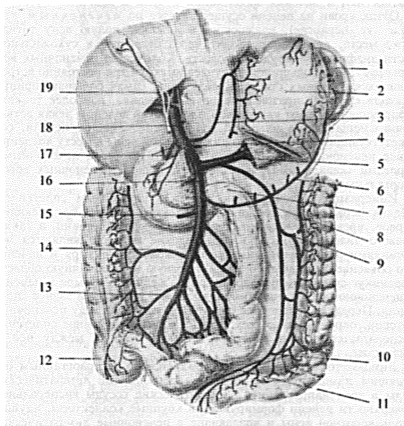


Рис. 100. Формирование воротной вены:

1 — lien; 2 — ventriculus; 3 — *v.gastrica sinistra*; 4 — *v.gastrica dextra* (пересечена); 5 — *v.lienalis*; 6 — *v.gastroepiploica dextra*; 7 — Flexura duodenojejunalis; 8 — *v.mesenterica inferior*; 9 — *v.colica sinistra*; 10 — *vv.sigmoideae*; 11 — *v.rectalis superior*; 12 — caecum; 13 — *v.ileocolica*; 14 — *v.colica dextra*; 15 — *v.colica media* (пересечена); 16 — *v.mesenterica superior*; 17 — *vv.pancreaticoduodenales*; 18 — *v.portae*; 19 — *v.cystica*

перстной кишки, она проходит в печеночно-двенадцатиперстной связке, располагаясь сзади от общего желчного протока и печеночной артерии, и в воротах печени разделяется на правую ветвь (*ramus dexter*), входящую в правую долю печени, и левую ветвь (*ramus sinister*), дающую ветви к левой, хвостатой и квадратной долям печени. В левую ветвь воротной вены впадает пупочная вена (*v. umbilicalis*), которая идет в круглой связке печени, от пупочного кольца, где она облитерирована, к воротам печени, где она имеет просвет. Это дает возможность использовать пупочную вену для введения в систему воротной вены контрастных веществ при рентгеновазографии, а также лекарственных препаратов для диагностики и лечения заболеваний печени и желчных путей.

Отток крови из печени осуществляется по *печеночным венам* (*vv. hepaticae*), впадающим в нижнюю полую вену тотчас ниже места, где она проходит через отверстие в сухожильной части диафрагмы в грудную полость. Количество печеночных вен варьирует, но в большинстве случаев имеются три постоянно встречающихся венозных ствола: правая вена, самая большая, принимающая кровь из правой доли печени; средняя, наиболее тонкая, собирающая кровь от квадратной и хвостатой долей, и левая ветвь, принимающая кровь из левой доли печени. Участок печени, соответствующий прохождению нижней полой вены и месту впадения в нее печеночных вен, принято называть вторыми печеночными воротами (кавальными), в отличие от первых печеночных ворот (портальных).

Иннервация печени осуществляется печеночным сплетением (*plexus hepaticus*), в состав которого входят ветви блуждающих нервов, чревного и нижнего диафрагмального сплетений, а также правого диафрагмального нерва, волокна которого являются источниками афферентной иннервации желчного пузыря и печени, что объясняет иррадиацию болей в правую надключичную область (френикус-симптом) при заболеваниях желчного пузыря и печени. В печеночном сплетении обычно выделяют переднее и заднее сплетения. Переднее печеночное сплетение следует по ходу печеночной артерии, окружая ее со всех сторон; заднее печеночное сплетение располагается позади воротной вены, в желобке между ней и общим желчным протоком.

Лимфоотток от печени осуществляется по экстраорганным отводящим лимфатическим сосудам в регионарные лимфатические узлы в трех направлениях. Лимфатические сосуды висцеральной поверхности печени формируются в крупные коллекторы, идущие вдоль воротной вены и впадающие в печеночные лимфатические узлы (*nodī lymphatici hepatici*), расположенные в толще *lig. hepatoduodenale* по ходу печеночной артерии, отток из которых происходит в чревные лимфатические узлы. Это основной путь оттока лимфы от ворот печени. Лимфатические сосуды диафрагмальной поверхности печени и внутripеченочные отводящие лимфатические сосуды формируют коллекторы вокруг печеночных вен, которые следуют далее вместе с нижней полой веной и впадают

в регионарные лимфатические узлы, расположенные над диафрагмой и в заднем средостении. Лимфатические сосуды брюшины, фиброзной капсулы печени и прилегающих к ней слоев ткани печени направляются, прободая диафрагму, к регионарным узлам средостения, а также в чревные лимфатические узлы.

**Хирургическая анатомия ворот печени.** Ворота печени (*porta hepatis*) располагаются на нижней ее поверхности соответственно поперечной борозде. В отличие от вторых печеночных ворот (кавальных), расположенных в области выхода печеночных вен из печени и их впадения в нижнюю полую вену, их иногда называют первыми, или портальными, воротами печени. Переднюю границу портальных ворот печени образует задний край квадратной доли, заднюю — хвостатая и частично правая доли, правую — правая доля и левую — левая доля печени. Поперечный размер ворот колеблется от 2,7 до 6,5 см, переднезадний — от 0,6 до 3 см, глубина — от 1 до 2,6 см. Ворота печени являются зоной, где входящие в орган сосуды и желчные протоки располагаются еще поверхностно, вне паренхимы печени и сравнительно легко доступны для оперативного вмешательства.

В воротах печени самое правое положение занимает общий печеночный проток (*ductus hepaticus communis*), образующийся из правого и левого печеночных протоков (*ductus hepaticus dexter et sinister*), которые лежат впереди от ветвей *a. hepatica propria* (см. рис. 99). Глубже всех, непосредственно перед хвостатой долей, в печень вступает воротная вена и также делится на правую и левую ветви, которые спереди прикрыты разветвлениями *a. hepatica propria* и *ductus hepaticus communis*. Все эти образования, а также входящие и выходящие из ворот печени нервы и лимфатические сосуды окружены тонкими соединительно-тканными футлярами, образующими для них собственные влагалища.

Анатомические образования, разветвляющиеся в воротах печени, включены в *печеночно-двенадцатиперстную связку* (*lig. hepatoduodenale*), представляющую собой плотный покрытый брюшиной соединительно-тканно-клетчаточный тяж, направляющийся от ворот печени к *pars superior duodeni*. Эта связка занимает особое место среди других связок печени в связи с ее огромным значением для практической хирургии. Ни одна операция по поводу холецистита или желчно-каменной болезни не обходится без вмешательства на ней из-за необходимости перевязки артерии желчного пузыря и ревизии внепеченочных желчных протоков. Между листками печеночно-двенадцатиперстной связки проходят слева — собственная печеночная артерия и ее ветви, справа — в той же плоскости общий желчный проток (*ductus choledochus*) и формирующие его общий печеночный и пузырный протоки. Между ними сзади и глубже находится *v. portae* (см. рис. 99). Кроме того, в этой связке располагаются лимфатические сосуды и узлы, а также печеночные нервные сплетения. В самом нижнем отделе связки проходят правые желудочные сосуды (*a. v. gastricae dextrae*) и гастродуоденальные сосуды (*a. v. gastroduodenales*).



*Lig. hepatoduodenale* является передней стенкой сальникового отверстия (*foramen epiploicum*), соединяющего сальниковую сумку (*bursa omentalis*) с брюшной полостью. При кровотечении из печени можно, введя указательный палец в сальниковое отверстие, временно сдвинуть между ним и большим пальцем кровеносные сосуды, проходящие в печеночно-двенадцатиперстной связке, а также произвести ревизию входа в сальниковую сумку.

### *Желчный пузырь и внепеченочные желчные пути*

Желчный пузырь (*vesica fellea*) представляет резервуар для желчи. Он располагается на нижней поверхности печени в ямке желчного пузыря (*fossa vesicae felleae*) между правой и квадратной ее долями, в переднем отделе правой продольной борозды.

Желчный пузырь имеет грушевидную форму и подразделяется на три отдела: дно (*fundus*), тело (*corpus*) и шейку (*collum*). Свободный отдел желчного пузыря, обладающий некоторой подвижностью, выступающий за нижний край печени, носит название дна. Противоположный дну узкий конец пузыря — шейка переходит в короткий пузырный проток, впадающий в печеночно-двенадцатиперстную связку в общий желчный проток (рис. 101, 102). Часть желчного пузыря между дном и шейкой составляет тело

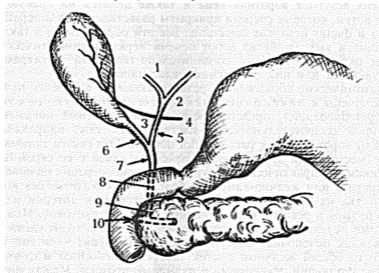


Рис. 101. Внепеченочные желчные пути и отделы общего желчного протока:

- 1 — ductus hepaticus dexter; 2 — ductus hepaticus sinister; 3 — trigonum Calot;  
4 — a. cystica; 5 — ductus hepaticus communis; 6 — ductus cysticus; 7 — ductus  
choledochus (pars supraduodenalis); 8 — ductus choledochus (pars retroduodenalis);  
9 — ductus choledochus (pars pancreaticus); 10 — papilla duodeni major

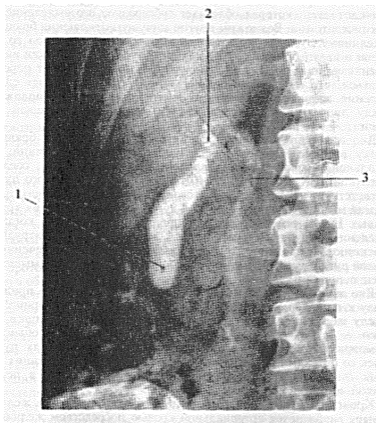


Рис. 102. Желчный пузырь и общий желчный проток при контрастном исследовании (холецистография):  
 1 — vesica fellea; 2 — ductus cysticus; 3 — ductus choledochus

пузыря. Небольшой участок между телом и шейкой пузыря носит название талии пузыря. Желчный пузырь лежит таким образом, что его шейка направлена назад — к поперечной борозде печени, а дно — вперед, почему оно чаще всего выстоит из-под острого переднего края печени. Длина желчного пузыря составляет 7—8 см, диаметр в области дна — 2—3 см. Емкость пузыря достигает 40—60 см<sup>3</sup>. Различают верхнюю и нижнюю стенки пузыря. Верхняя стенка прилежит и прирастает к печени в области дна ямки желчного пузыря, нижняя стенка свободна и обращена в брюшную полость.

Желчный пузырь чаще расположен мезоперитонеально. Брюшина покрывает дно пузыря со всех сторон, тело и шейку — только с трех сторон (снизу и с боков). Между брюшной и

фасцией, покрывающей стенку пузыря, имеется рыхлая волокнистая клетчатка, которая облегчает субсерозное его выделение при холецистэктомии. Возможны другие варианты отношения брюшины к желчному пузырю: желчный пузырь покрыт брюшиной со всех сторон и имеет брыжейку или желчный пузырь расположен внутри паренхимы печени. Пузырь, имеющий брыжейку, может перекручиваться, что приводит к его некрозу. Редко встречаются случаи удвоения желчного пузыря, его дистопия, например, положение между листками серповидной связки или в области левой доли печени.

Дно желчного пузыря проецируется на переднюю брюшную стенку в точке, соответствующей пересечению двух линий: вертикальной, правой парастернальной, и горизонтальной, соединяющей концы X ребер (см. с. 240). Проекция дна желчного пузыря соответствует также углу, образованному наружным краем правой прямой мышцы живота и реберной дугой на уровне слияния хрящей правых IX—X ребер. У лиц повышенной упитанности, когда определение наружного края прямой мышцы живота затруднено, проекцию дна желчного пузыря находят в точке пересечения реберной дуги с линией, соединяющей вершину правой подмышечной ямки с пупком.

Дно желчного пузыря и нижняя поверхность тела его прилежат снизу к поперечной ободочной кишке, сверху — к пилорическому отделу желудка и верхней части двенадцатиперстной кишки, снаружи — к flexura coli dextra. Эти взаимоотношения объясняют возможность образования при воспалительных процессах пузыря спаек со стенками полых органов, возникновения внутренних желчных свищей и попадания крупных желчных камней в полость тонкой или толстой кишки.

Кровоснабжение, иннервация и лимфоотток. Стенки желчного пузыря снабжаются артериальной кровью посредством желчно-пузырной артерии (a.cystica), отходящей, как правило, из правой ветви собственной печеночной артерии. У шейки пузыря под серозной оболочкой, спереди от пузырного протока a.cystica делится на две ветви, идущие по верхней и нижней поверхности пузыря. Иногда a.cystica может отходить от собственной печеночной артерии, от ее левой ветви или от гастродуоденальной артерии. Все эти варианты следует иметь в виду при выделении шейки желчного пузыря и перевязке a.cystica в связи с операцией холецистэктомии. При типичном положении желчно-пузырной артерии для ее выделения и перевязки обычно пользуются опознавательным треугольником Калё (Calot), который является общепринятым ориентиром (см. рис. 101). Двумя боковыми его границами являются пузырный и общий печеночный желчные протоки, а основанием — правая ветвь собственной печеночной артерии. В пределах этого треугольника отходит a.cystica, которая нередко сама образует основание треугольника. Хирург для выявления пузырной артерии практически разыскивает "япку", образованную ductus cysticus и ductus hepaticus communis, где и находит искомый сосуд, двигаясь

между ними снизу вверх. Найти эту "вилку" несложно, если следовать по общему желчному протоку вверх к воротам печени, ориентируясь на край печеночно-двенадцатиперстной связки. При перевязке пузырной артерии следует остерегаться захватывания в лигатуру правой ветви собственной печеночной артерии вместо пузырной. Такая лигатура может привести к некрозу правой доли печени. Место отхождения пузырной артерии от правой ветви собственной печеночной артерии часто прикрыто правым краем общего печеночного протока.

Венозный отток от желчного пузыря происходит через желчно-пузырную вену в правую ветвь воротной вены. Иннервация желчного пузыря осуществляется печеночным сплетением. Лимфоотток происходит в лимфатические узлы ворот печени.

Внепеченочные желчные пути формируются из правого и левого печеночных и пузырного протоков (см.рис. 101). Правый и левый печеночные протоки (*ductus hepaticus dexter et sinister*) выходят из соответствующих долей печени и в воротах печени сливаются в один крупный общий печеночный проток (*ductus hepaticus communis*). В толще *lig.hepatoduodenale* общий печеночный проток соединяется с пузырным протоком (*ductus cysticus*), образуя общий желчный проток (*ductus choledochus*). Угол впадения пузырного протока в общий печеночный бывает острым или тупым. До слияния оба протока могут идти на некотором протяжении параллельно друг другу. Иногда пузырный проток имеет спиралевидный ход, обвиваясь вокруг печеночного. Анатомические ориентиры для нахождения пузырного и общего желчного протоков представлены в табл. 14 на с. 249.

Общий желчный проток (*ductus choledochus*) длиной 6—8 см подразделяется на своем пути в двенадцатиперстную кишку на четыре отдела: 1) супрадуоденальный — от места слияния пузырного и общего печеночного протоков до верхнего края двенадцатиперстной кишки; 2) ретродуоденальный — позади двенадцатиперстной кишки; 3) панкреатический — в толще головки поджелудочной железы или на ее задней поверхности и 4) интерстициальный — в стенке кишки до отверстия на вершине большого дуоденального сосочка (*papilla duodeni major*) (см.рис. 101).

Супрадуоденальная часть общего желчного протока проходит снаружи (в правом крае) *lig.hepatoduodenale* и имеет длину до 3,0 см. Ретродуоденальная часть протока длиной 1,5—2,0 см лежит позади верхней части двенадцатиперстной кишки. Выше и слева от нее проходит воротная вена, ниже и справа — *a.gastroduodenalis*. Панкреатическая часть протока (2,5—3,0 см) идет либо позади головки поджелудочной железы, либо в ее паренхиме. Эта часть протока близко прилегает к правому краю нижней полой вены, которая расположена влево и кзади от него. Воротная вена пересекает панкреатическую часть общего желчного протока в косом направлении слева. Обычно именно эта часть протока оказывается сдавленной при раке головки поджелудочной железы, вызывая обтурационную желтуху.

Интерстициальная часть протока длиной 1,6 см прободает заднюю стенку средней трети нисходящей части двенадцатиперстной кишки в косом направлении и открывается на вершине большого дуоденального сосочка (так называемый фатеров сосок). В большинстве случаев конечная часть общего желчного протока сливается с основным протоком поджелудочной железы, образуя при вхождении в кишку печеночно-поджелудочную ампулу (*ampulla hepatopancreatica*) (рис. 103, б). Встречаются и другие варианты впадения общего желчного и панкреатического протоков в двенадцатиперстную кишку (см.рис. 103, а, в, г). На месте впадения в двенадцатиперстную кишку *ductus choledochus* циркулярный слой мышц стенки протока значительно усилен и образует сфинктер общего желчного протока (*m.sphincter ductus choledochi*), регули-

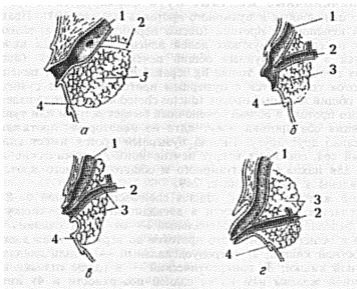


Рис. 103. Варианты впадения (а—г) общего желчного и панкреатического протоков в двенадцатиперстную кишку:  
1 — *ductus choledochus*; 2 — *ductus pancreaticus*; 3 — *pancreas*; 4 — *duodenum*

рующий истечение желчи в просвет кишки. В области ампулы имеется другой сфинктер — сфинктер печеночно-поджелудочной ампулы (*m.sphincter ampullae hepatopancreaticae*), известный также под названием сфинктера Одди.

### Поджелудочная железа

Поджелудочная железа (*pancreas*) располагается забрюшинно в верхнем отделе живота. Однако, учитывая ее функциональную связь с органами брюшной полости (печень, желудок, двенадца-

типерстная кишка) и хирургический доступ к ней через связки желудка, ее изучают вместе с органами верхнего этажа брюшной полости.

Поджелудочная железа имеет вытянутую форму и подразделяется на три отдела: головку, тело и хвост (рис. 104). *Головка поджелудочной железы* (caput pancreatis) утолщена и приближается по форме к неправильному четырехугольнику. В ней различают переднюю и заднюю поверхности, а также верхний и нижний края. Иногда на нижнем крае она имеет вытянутую вниз и влево часть, называемую крючковидным отростком (processus uncinatus). Головка железы отделяется от ее тела на задней поверхности вырезкой поджелудочной железы (incisura pancreatis). *Тело поджелудочной железы* (corpus pancreatis) — средняя, наибольшая часть органа, по форме напоминающая продолговатую трехгранную призму, имеет отчетливо выраженные три поверхности: переднюю, заднюю, нижнюю. Правая часть передней поверхности тела несколько выступает вперед, образуя сальниковый бутор (tuber omentale). По верхнему краю тела поджелудочной железы расположена селезеночная бороздка, в которой залегает одноименная артерия. Посредине задней поверхности тела расположена вторая бороздка, в которой проходит селезеночная вена. *Хвост поджелудочной железы* (cauda pancreatis) уплощен и не имеет граней. В нем так же, как и в головке, различают переднюю и заднюю поверхности. Эта часть железы, в отличие

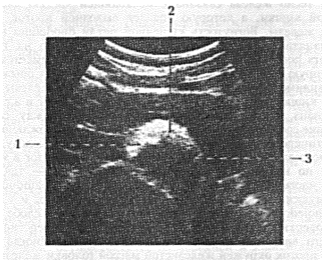


Рис. 104. Ультразвуковое исследование поджелудочной железы:

1 — головка поджелудочной железы; 2 — тело поджелудочной железы; 3 — хвост поджелудочной железы

от других отделов; покрыта брюшиной со всех сторон. В практическом отношении важно знать, что хвост поджелудочной железы близко подходит к воротам селезенки и поэтому может быть травмирован или перевязан вместе с селезеночными сосудами при сплениэктомии.

Скелетотопия и синтопия органа. Тело железы пересекает позвоночник в поперечном направлении на уровне II поясничного позвонка. Ее головка, как правило, лежит немного ниже, хвост, напротив, обычно поднимается несколько выше и располагается на уровне I поясничного позвонка. На переднюю брюшную стенку поджелудочная железа проецируется по горизонтальной линии, соединяющей концы VII—VIII ребер, или по горизонтальной линии, проходящей через середину расстояния между мечевидным отростком и пупком (см. с. 240).

Поджелудочная железа, располагаясь в забрюшинном пространстве, непосредственно связана с его органами (частью duodenum и левой почкой). Кроме того, к ней прилежат органы брюшной полости (желудок, селезенка), отделенные от железы брюшиной (задней стенкой сальниковой сумки). Вследствие центрального положения поджелудочной железы, а также продолговатой формы ее ряд сосудистых стволов связаны с ней непосредственно.

Головка железы помещается в изгибе двенадцатиперстной кишки, прилегая сверху к *pars superior*, снизу — к *pars horizontalis (inferior)* и снаружи — к *pars descendens duodeni* (см. рис. 92). Особенно тесно железа связана с нисходящей частью двенадцатиперстной кишки, в которую впадет выводной проток поджелудочной железы. Выгнутость кишечной петли duodenum не полностью занята головкой железы, а приблизительно на границе между *pars horizontalis* и *pars ascendens duodeni* имеется щель, через которую вверх из корня брыжейки идет верхняя брыжечная вена. В видимом спереди желобе между головкой железы и выгнутой кишки лежат *a.pancreatoduodenalis superior* и *a.pancreatoduodenalis inferior*, анастомозирующие здесь между собой и образующие сосудистую артериальную дугу, кровоснабжающую как двенадцатиперстную кишку, так и поджелудочную железу. Сзади головка поджелудочной железы покрывает *v.cava inferior* и *v.renalis dextra*, а по направлению к срединной плоскости — также начальную часть *v.portae* до ее вступления в *lig.hepatoduodenale*, образующуюся здесь из слияния *v.mesenterica superior* и *v.lienalis*. *Ductus choledochus* лежит справа от *v.portae* в желобе между задней поверхностью головки железы и двенадцатиперстной кишкой до его впадения в *pars descendens duodeni*. Иногда общий желчный проток окружен железистой массой головки железы. Спереди к головке примыкает пилорический отдел желудка с отходящей от его большой кривизны желудочно-ободочной связкой.

К передней поверхности тела поджелудочной железы прилежит задняя стенка желудка, отделенная от железы брюшиной задней стенки сальниковой сумки, покрывающей железу только спереди. Задняя поверхность тела железы обгибает II поясничный позвонок

и ножки диафрагмы и здесь фиксирована забрюшинной соединительной тканью. Позади тела железы проходит брюшная часть аорты, от которой на уровне верхнего его края отходит чревный ствол. Вдоль верхнего края тела идут влево селезеночная артерия и нижняя селезеночная вена по направлению к воротам селезенки, переходя на переднюю поверхность хвоста. Обычно оба сосуда выступают из-под верхнего края железы у ее хвоста, так что они просвечивают сквозь заднюю стенку сальниковой сумки. Нижняя поверхность тела железы узкая, отделяется от передней поверхности передним краем, к нему прикрепляется корень брыжейки поперечной ободочной кишки, листки которой в этом месте расходятся: один кверху, другая книзу. Передняя поверхность тела железы лежит выше корня брыжейки. Снизу к телу железы прилежит *flexura duodenojejunalis*.

Хвост поджелудочной железы имеет на передней поверхности впадину, в которой помещается дно желудка. Он тянется забрюшинно до селезенки и прилегает к ее медиальной поверхности книзу от ворот. Иногда хвост железы покрыт брюшной со всех сторон, что бывает связано с наличием хорошо выраженной поджелудочно-селезеночной связки (*lig. pancreatocolienale*). Хвост поджелудочной железы покрывает совсем или частично левые почечные сосуды, а также ворота и переднюю поверхность левой почки таким образом, что часто видна спереди только нижняя половина (или даже только нижний полюс) почки и зависит это от высоты положения почки.

Связочный аппарат. Поджелудочная железа мало подвижна. Головка ее смещается только вместе с прилежащей частью двенадцатиперстной кишки, хвост железы более подвижен. Связки поджелудочной железы не играют значительной роли в фиксации органа и представляют собой складки брюшины при переходе ее на переднюю поверхность органа с соседних областей. Практическое значение имеют желудочно-поджелудочная связка (*lig. gastropancreaticum*), в которой проходят левые желудочные сосуды (см. желудок), и поджелудочно-селезеночная связка (*lig. pancreatocolienale*), являющаяся продолжением диафрагмально-селезеночной связки, которая тянется от хвоста железы к воротам селезенки и в которой проходят селезеночные сосуды.

Кровоснабжение, иннервация и лимфоотток. Поджелудочная железа снабжается кровью из двух источников: из чревного ствола (*truncus coeliacus*) и из верхней брыжечной артерии (*a. mesenterica superior*). Кровоснабжение головки железы, как и двенадцатиперстной кишки, осуществляется из передней и задней артериальных дуг, образованных двумя верхними (из *a. gastroduodenalis*) и двумя нижними (из *a. mesenterica superior*) панкреатодуоденальными артериями (*aa. pancreatoduodenales superiores et inferiores*). От каждой из названных артерий в паренхиму головки железы отходит от 3 до 7 артерий. Тело и хвост железы кровоснабжаются из панкреатических ветвей (*rr. pancreatici*), отходящих от селезеночной артерии (*a. lienalis*).



Отток венозной крови происходит непосредственно в воротную вену и ее главные притоки — *v. lienalis* и *v. mesenterica superior*. Поджелудочная железа иннервируется многочисленными ветвями чревного, печеночного, верхнего брыжеечного, селезеночного и левого почечного сплетений, которые образуют переднее и заднее нервные сплетения головки и тела железы, тесно связанные друг с другом. Нервные сплетения поджелудочной железы представляют мощную рефлексогенную зону, раздражение которой может вызвать состояние шока.

Отток лимфы происходит в пилорические, панкреатодуоденальные, верхние и нижние поджелудочные, селезеночные лимфатические узлы, являющиеся регионарными узлами первого этапа. Из них лимфа оттекает в преаортальные, латеральные кавальные, посткавальные лимфатические узлы, расположенные на уровне ворот обеих почек (регионарные лимфатические узлы второго этапа).

*Проток поджелудочной железы (ductus pancreaticus)* формируется путем слияния дольковых протоков органа и идет в толще железы на всем ее протяжении слева направо, ближе к задней поверхности, располагаясь на равном расстоянии от верхнего и нижнего краев железы. Длина его зависит от величины железы, наибольший диаметр отмечается на уровне головки (до 3,5 мм). *Ductus pancreaticus* впадает в нисходящую часть *duodenum*, где он в области большого дуоденального сосочка или вначале соединяется с *ductus choledochus*, или открывается самостоятельно (см. рис. 103). У места соединения проток поджелудочной железы имеет собственный гладкомышечный сфинктер (*m. sphincter ductus pancreaticus*), функционирующий совместно со сфинктером печеночно-поджелудочной ампулы, что обеспечивает регуляцию поступления в двенадцатиперстную кишку только поджелудочного сока или поджелудочного сока и желчи одновременно. Довольно часто встречается добавочный проток поджелудочной железы (*ductus pancreaticus accessorius*), располагающийся в верхнепередних отделах головки поджелудочной железы. Он может соединяться с основным протоком в головке, но чаще впадает в двенадцатиперстную кишку самостоятельно, открываясь выше *ductus pancreaticus* на малом сосочке двенадцатиперстной кишки (*papilla duodeni minor*).

### Селезенка

Селезенка (*lien*) — непарный парасимпатозный орган, располагающийся глубоко в заднем отделе левого подреберья. В нормальных условиях она скрыта под левой реберной дугой и не прощупывается.

Селезенка имеет продолговатую, часто овальную форму. Соответственно продольной оси в ней различают два конца, или полюса — задний, закругленный и обращенный к позвоночнику

(*extremitas posterior*), и передний, заостренный и направленный к реберной дуге (*extremitas anterior*). Селезенка имеет также две поверхности — наружную выпуклую, или диафрагмальную (*facies diaphragmatica*), и внутреннюю вогнутую, или висцеральную (*facies visceralis*), и два края — верхний (*margo superior*) и нижний (*margo inferior*). Внутренняя поверхность селезенки имеет переднюю, или желудочную, поверхность (*facies gastrica*) и заднюю, или почечную (*facies renalis*). Помимо этого на внутренней поверхности у нижнего конца селезенки имеется небольшое вдавление от прилегающей здесь поперечной ободочной кишки (*facies colica*). На внутренней поверхности в центральной ее части по продольной оси находятся ворота селезенки (*hilum lienis*) длиной 5—6 см и шириной 2—3 см, расположенные между желудочной и почечной поверхностями селезенки.

Скелетотопия и синтопия органа. Скелетотопия селезенки определяется по отношению к ребрам. Она расположена своим длинником параллельно ребрам и лежит между IX и XI ребрами. В норме селезенка просцируется на грудную стенку слева между IX и XI ребрами по средней подмышечной линии, не выходя вперед за переднюю подмышечную линию (см. с. 240). Задний конец селезенки отстоит от позвоночника на 4—6 см и соответствует уровню X—XI грудных позвонков. Зона проекции селезенки на грудную стенку соответствует реберно-диафрагмальному синусу и может быть определена перкуторно по средней подмышечной линии. Проекция селезенки на переднюю и заднюю стенки грудной и брюшной полостей важна для решения вопроса о возможных попутных повреждениях тех или иных органов при ранении селезенки. При ранении верхней части селезенки через 10-й межреберный промежуток возможно вскрытие плевральной полости с повреждением легкого и диафрагмы, так как верхняя часть селезенки закрывается при дыхании смещающимся кнаружи нижним краем левого легкого. При ранении нижней части селезенки повреждается лишь нижняя часть диафрагмы без вскрытия плевральной полости. Ранение в средних отделах проекционного поля селезенки влечет за собой вскрытие реберно-диафрагмального синуса без повреждения легкого. При ранении брюшной полости спереди на уровне левой реберной дуги по средней ключичной линии обычно повреждается кроме селезенки также и желудок. Повреждение селезенки возможно при переломах ребер, что связано с ее расположением позади реберной дуги.

Селезенка соприкасается со многими органами брюшной полости и забрюшинного пространства. Диафрагмальная поверхность селезенки, самая большая, прилежит к реберной части левой половины диафрагмы сзади на уровне 9—10 межреберных промежутков и отделяется диафрагмой от левого легкого, которое покрывает половину или верхние две трети диафрагмальной поверхности селезенки. Желудочная поверхность селезенки, вне зависи-

мости от степени наполнения желудка, всегда соприкасается с дном желудка. Почечная ее поверхность прилегает к передней поверхности и латеральному краю левой почки. Ободочная поверхность селезенки прилежит к поперечной ободочной кишке, в месте перехода ее в *flexura coli sinistra*. Книзу от ворот к селезенке подходит хвост поджелудочной железы, расположенный интраперитонеально (см. рис. 92). Это обстоятельство следует иметь в виду при удалении селезенки по поводу спленомегалии, когда при перевязке кровеносных сосудов в воротах селезенки может оказаться поврежденной поджелудочная железа.

**Связочный аппарат.** Селезенка покрыта брюшиной со всех сторон, за исключением ворот. Листки брюшины, идущие от соседних органов и стенок брюшной полости в основном к воротам селезенки, образуют связки селезенки: желудочно-селезеночную (*lig.gastrosplenicale*), диафрагмально-селезеночную (*lig.phrenicosplenicale*), поджелудочно-селезеночную (*lig.pancreatocolicale*). *Lig.phrenicosplenicale* идет двумя листками брюшины от поясничной части диафрагмы к заднему краю ворот селезенки, где покрывает почечную поверхность. Нижний участок переднего листка диафрагмально-селезеночной связки, натянутый от хвоста поджелудочной железы к воротам селезенки, выделяется как поджелудочно-селезеночную связку, в которой проходят селезеночные сосуды. *Lig.gastrosplenicale* соединяет дно желудка с передним краем ворот селезенки и содержит короткие желудочные артерии (*aa.gastricae breves*) и левую желудочно-сальниковую артерию (*a.gastroepiploica sinistra*), отходящие от *a.lienalis* перед вступлением ее в селезенку, и лимфатические сосуды, идущие от желудка к лимфатическим узлам в воротах селезенки. Ни одна из вышеназванных связок не фиксирует селезенку. Ее стабильное положение обеспечивается, во-первых, давлением соседних органов, а во-вторых, диафрагмально-ободочной связкой (*lig.phrenicocolicum*), идущей в виде широкого листка от левого изгиба поперечной ободочной кишки (*flexura coli sinistra*) к нижней поверхности диафрагмы. Связка эта представляет горизонтальную пластинку, на которой покоится нижний конец селезенки. В результате селезенка лежит на этой связке, как в гамаке. Прогнбаясь под селезенкой вниз, связка образует мешок, так называемый слепой карман (*saccus caecus lienis*). Нередко *lig.phrenicocolicum* срастается с передним краем ворот, нижним полюсом селезенки и этим карманом и тогда передний конец селезенки оказывается более фиксирован, чем обычно. Это может создать дополнительные технические трудности при удалении селезенки. При значительном смещении селезенки (блуждающая селезенка) она может опускаться вплоть до малого таза. При этом всегда наблюдается удлинение связок и сосудистых стволов. При увеличении селезенки (спленомегалия) ее поверхность может срастаться со связками, в которые, кроме того, могут вращаться от нее кровеносные сосуды. В таких случаях мобилизация и удаление селезенки и связанное с этим рассечение ее связочного аппарата может представлять большие технические трудности.

**Кровоснабжение, иннервация и лимфоотток.** Основным источником кровоснабжения селезенки является селезеночная артерия (*a.lienalis*) — самая крупная ветвь чревного ствола (см.рис. 92). Артерия располагается в самом начале позади тела поджелудочной железы, затем идет вдоль его верхнего края и на границе тела и хвоста железы переходит на переднюю ее поверхность, где входит в *lig.pancreaticolienale* (см.табл.14). Селезеночная артерия по своему ходу отдает ряд ветвей к поджелудочной железе (*rr. pancreatici*), желудку и большому сальнику (*a.gastroepiploica sinistra*, *aa.gastricae breves*). Основной ствол селезеночной артерии в воротах селезенки чаще делится на две ветви — верхнюю и нижнюю. Верхняя ветвь артерии направляется к верхней (задней) половине селезенки, нижняя — к нижней (передней). Анастомозы между внутриорганными сосудами селезенки довольно редки и имеют небольшой диаметр. Этим объясняется тот факт, что тромбоз или эмболия отдельных ветвей *a.lienalis* ведут к развитию локального ишемического инфаркта селезенки.

Селезенка является объектом хирургического вмешательства при ее травме и связанном с этим внутреннем кровотечении или в результате ее резкого увеличения при острой и хронической инфекции, заболеваниях крови и др. Учитывая участие селезеночной артерии в кровоснабжении близлежащих органов (желудка, поджелудочной железы), перевязку *a.lienalis* при удалении селезенки следует производить как можно ближе к воротам селезенки, чтобы не выключить из кровообращения ее ветви, идущие к соседним органам.

Отток венозной крови из селезенки происходит через селезеночную вену *v.lienalis*, которая по диаметру в 1,5—2 раза больше одноименной артерии. Селезеночная вена идет по задней поверхности тела поджелудочной железы ниже артерии и позади головки железы сливается с верхней брыжеечной веной, формируя воротную вену. В селезеночную вену вливаются короткие вены желудка (*vv.gastricae breves*), левая желудочно-сальниковая вена (*v.gastroepiploica sinistra*), вены хвоста и тела поджелудочной железы (*vv.pancreaticae*), а также нижняя брыжеечная вена (*v.mesenterica inferior*).

Иннервация селезенки осуществляется ветвями левой половины чревного сплетения (*plexus coeliacus*). Кроме того, в иннервации участвуют левое надпочечниковое и левое диафрагмальное сплетения. Многочисленные их ветви формируют селезеночное сплетение (*plexus lienalis*), расположенное по ходу селезеночной артерии.

Отводящие лимфатические сосуды селезенки идут вместе с кровеносными сосудами и впадают в поджелудочно-селезеночные лимфатические узлы, расположенные непосредственно у ее ворот, а также в селезеночной ножке и по всему ходу селезеночной артерии.

## ЗАБРЮШИННОЕ ПРОСТРАНСТВО

Забрюшинное пространство (*spatium retroperitoneale*) является частью полости живота и расположено между париетальной брюшиной спереди и задней стенкой живота, покрытой внутривнутрибрюшной фасцией сзади и с боков. Сверху забрюшинное пространство ограничено поясничной и реберной частью диафрагмы, простираясь до места перехода брюшины на печень, желудок и селезенку. Снизу граница условно проходит в забрюшинной клетчатке по *linea terminalis* тазового кольца. Хотя забрюшинное пространство рассматривается как часть полости живота, оно не является полостью в истинном смысле этого слова, так как целиком заполнено анатомическими образованиями, а также жировой и рыхлой соединительной тканью, и его скорее следует рассматривать как одно большое клетчаточное пространство. Это пространство содержит забрюшинно расположенные органы (почки, мочеточники, надпочечники), сосуды и нервы (брюшная аорта, нижняя полая вена, поясничная часть грудного лимфатического протока, поясничная часть симпатического ствола). Все эти образования отграничены друг от друга многочисленными фасциями и скоплением клетчатки. Забрюшинное пространство по своей протяженности значительно выходит за пределы поясничной области благодаря переходу клетчатки в верхних отделах — в подреберье, а снизу — в подвздошные ямки.

### КЛИНИЧЕСКАЯ АНАТОМИЯ ФАСЦИЙ И КЛЕТЧАТОЧНЫХ ПРОСТРАНСТВ И АНАТОМИЧЕСКИЕ ПУТИ РАСПРОСТРАНЕНИЯ ГНОЙНЫХ ЗАТЕКОВ В ЗАБРЮШИННОМ ПРОСТРАНСТВЕ

В забрюшинном пространстве различают три самостоятельные фасции, расположенные сзади наперед в такой последовательности: внутривнутрибрюшная, забрюшинная и позадиободочная. Заднюю стенку пространства ограничивает *внутрибрюшная фасция (fascia endoabdominalis)*, самая задняя, которая в этой области носит название *fascia psoatis* и *fascia quadrata* (по названиям мышц, которые она покрывает). От *fascia endoabdominalis* и париетальной брюшины на уровне задней подмышечной линии, где брюшина с боковой стенки живота переходит на заднюю, берет начало *забрюшинная фасция (fascia retroperitonealis)*, расположенная впереди предыдущей. Стык этих двух фасций, сращенных с брюшиной в этом месте, образует прочное фасциальное соединение (фасциальный узел). Это место соответствует примерно латеральному краю восходящей и нисходящей ободочных кишок.

*Fascia retroperitonealis*, направляясь медиально, у наружного края почек делится на два хорошо выраженных фасциальных ли-

стка, идущих впереди и сзади каждой почки: предпочечная фасция (*fascia pregenalis*) и започечная фасция (*fascia retrogenalis*). Предпочечная фасция проходит впереди жировой клетчатки, покрывающей почки спереди, и прикрепляется слева к фиброзной ткани, окружающей верхнюю брыжесчную артерию и чревной ствол, а справа — к фасциальному футляру нижней полой вены. Книзу от места отхождения верхней брыжесчной артерии предпочечная фасция без перерыва переходит в одноименную фасцию противоположной стороны, отдавая соединительно-тканые пластинки к фасциальным футлярам брюшной аорты и нижней полой вены. Книзу от нижних полюсов почек предпочечная фасция спускается впереди мочеточников в виде предмочеточниковой фасции (*fascia preureterica*) до клетчатки малого таза. На уровне III—V поясничных позвонков предпочечная фасция истончается и прочно срастается с париетальной брюшиной таза.

Започечная фасция в области правой и левой почек хорошо развита. Выше надпочечников она срастается с предпочечной фасцией, образуя фасциальный футляр для надпочечников, и фиксируется к фасциальным футлярам ножек диафрагмы. У позвоночника *fascia retrogenalis* вплетается в фасциальные влагалища брюшной аорты и нижней полой вены и интимно связана с фасциальным влагалищем большой поясничной мышцы. Книзу она спускается позади мочеточника и называется замочеточниковой фасцией (*fascia retroureterica*). Таким образом, почка вместе с окружающей ее клетчаткой оказывается заключенной в общий фасциальный футляр, образованный предпочечной и започечной фасциями и получившей название наружной капсулы почки (*capsula externa*). У нижнего полюса почки листки этой капсулы связаны между собой перемычками, которые укрепляют капсулу снизу и тем самым до известной степени способствуют удержанию почки на месте. Кверху и книзу от почки листки *fascia retroperitonealis* образуют фасциальные влагалища для надпочечника и мочеточника.

Третья самостоятельная фасция забрюшинного пространства расположена в области восходящей и нисходящей частей ободочной кишки — *позадиободочная фасция* (*fascia retrocolica*). Она покрывает внебрюшинные участки этих кишок и носит здесь название фасции Толъята. Позадиободочная фасция восходящей кишки медиально соединяется многочисленными пластинками с фасцией, покрывающей корень брыжейки тонкой кишки, а позадиободочная фасция нисходящей кишки терется в клетчатке у ее внутреннего края. Снаружи *fascia retrocolica* справа и слева срастена с париетальной брюшиной в местах ее перехода с задней стенки полости живота на восходящую и нисходящую части ободочной кишки.

Между описанными тремя фасциями в забрюшинном пространстве расположены три слоя клетчатки: забрюшинная, окологпочечная и окологкишечная клетчатка (рис. 105, с. 320, вклейка).

Первый и наиболее дорсальный слой забрюшинной клетчатки

составляет *собственно забрюшинная клетчатка* (*textus cellulosus retroperitonealis*). Переднюю его стенку образует *fascia retrorenalis*, заднюю — *fascia endoabdominalis*. Вверху она переходит в клетчатку поддиафрагмального пространства, а внизу — в клетчатку малого таза. Медиально собственно забрюшинная клетчатка ограничена сращением *fascia retrorenalis* с фасциальными влагалищами брюшной аорты, нижней полой вены и подвздошно-поясничной мышцы. Кнаружи эта клетчатка не переходит непосредственно в предбрюшинную клетчатку боковой и передней стенок живота, так как по задней подмышечной линии париетальная брюшина сращена с *fascia endoabdominalis* и *fascia retroperitonealis* многочисленными фасциальными тяжами. Жировая клетчатка этого пространства рыхлая и состоит из многочисленных долек, разделенных тонкими, идущими в разных плоскостях тяжами. Благодаря этому вводимый сюда при рентгенологическом исследовании газ может беспрепятственно распространяться, контрастируя расположенные забрюшинно органы, в частности надпочечники. Забрюшинная клетчатка нередко служит местом образования забрюшинных гематом, возникающих при закрытой травме живота в результате повреждения сосудов забрюшинного пространства. В ней может скапливаться значительное количество крови (до 3 л).

Второй слой забрюшинной клетчатки окружает почку со всех сторон и располагается между *fascia prerenalis* (спереди) и *fascia retrorenalis* (сзади). Это *околопочечная клетчатка*, или жировая капсула почки (*perinephron, s. capsula adiposa renis*). Она имеет различную толщину, и наибольшее скопление клетчатки отмечается в области ворот и нижнего полюса почки. Вверх околопочечная клетчатка продолжается до надпочечника, где создает рыхлую связь с его фасциальным футляром, который имеет изолированный характер. Вниз околопочечная клетчатка переходит на мочеточник в виде околомочеточниковой клетчатки (*peraretergium*). Клетчатка почки и мочеточника сообщается между собой и по ходу мочеточника достигает мочевого пузыря.

Третий слой забрюшинной клетчатки располагается позади восходящей и нисходящей ободочных кишок и носит название *околокишечной клетчатки* (*peracolon*). Она находится между позадиободочной фасцией, покрывающей сзади восходящую и нисходящую ободочные кишки, и париетальной брюшиной боковых каналов спереди и предпочечной и предмочеточниковой фасцией сзади. Вверху *peracolon* оканчивается у корня брыжейки поперечной ободочной кишки, внизу справа — у основания слепой кишки, а слева — у корня брыжейки сигмовидной кишки. Наружная граница ограничена местом соединения париетальной брюшины с забрюшинной и внутривнутрибрюшной фасциями, кнутри — доходит до корня брыжейки тонкой кишки.

Особенность топографии фасций и клетчатки забрюшинного пространства положена в основу техники проведения пневморетроперитонеума и паранефральной новокаиновой блокады.

Воспалительные процессы в забрюшинной клетчатке могут раз-

виваться первично путем проникновения инфекции при травме и вторично — метастатическим путем, гематогенным, лимфогенным или путем перехода инфекции с примыкающих органов (поджелудочная железа, двенадцатиперстная кишка, восходящая и нисходящая ободочные кишки, червеобразный отросток). В начальных стадиях гнойного воспаления процесс обычно не выходит за пределы того слоя забрюшинной клетчатки, где он возникает. В дальнейшем по мере увеличения давления в забрюшинном пространстве и расплавления фасциальных перегородок гной прорывается в соседний слой и распространяется в другие, иногда отдаленные области. Пути распространения гнойных затсков в забрюшинном пространстве представлены в табл. 9 на с. 229

## ХИРУРГИЧЕСКАЯ АНАТОМИЯ ОРГАНОВ ЗАБРЮШИННОГО ПРОСТРАНСТВА

### Почка и мочеточник

Почка (ren) — парный орган, находится в верхнем отделе забрюшинного пространства по обим сторонам позвоночника (рис. 106, 107, 108). Форма почки, как правило, бобовидная и по своей конфигурации напоминает кофейное зерно. В каждой почке различают переднюю и заднюю поверхности (*facies anterior et posterior*), наружный и внутренний края (*margo lateralis et medialis*), верхний и нижний концы, или полюсы (*extremitas superior et inferior*). Наружный край почки имеет выпуклую поверхность на всем протяжении. Внутренний край в верхней и нижней третях почки также выпуклый, а в средней трети имеет вырезку, в которой заключены почечные ворота (*hilum renalis*). В глубине последних располагается углубление — почечная пазуха (*sinus renalis*). Верхний конец почки несколько уплощен в направлении спереди назад. Нижний ее конец менее широк, но толще верхнего. Передняя поверхность почки выпуклая, задняя — более уплощенная.

Скелетотопия и синтопия органа. По отношению к задней стенке живота почки лежат в поясничной области с боков от позвоночника на уровне XII грудного, I, II (иногда III) поясничных позвонков. Правая почка, как правило, лежит ниже левой, что объясняется некоторым давлением на нее со стороны печени. Верхний край правой почки находится на уровне 11-го межреберья, а ворота ее — ниже XII ребра, в то время как верхний край левой почки достигает верхнего края XI ребра, а ворота — на уровне XII ребра. Относительно позвоночника почечные ворота находятся на уровне тела I поясничного позвонка (или хряща между I и II поясничными позвонками). Для определения положения почки можно использовать в качестве ориентира XII ребро.



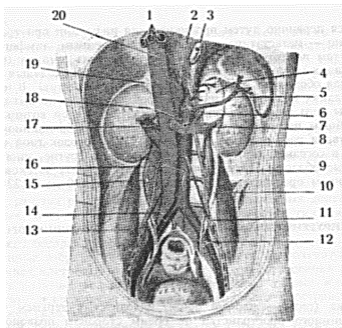
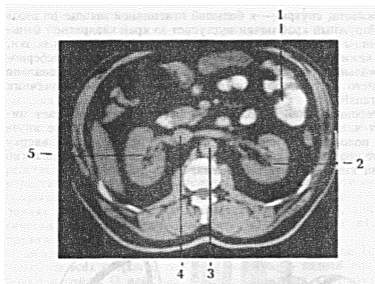


Рис. 106. Кровеносные сосуды забрюшинного пространства:  
 1 — vv.hepaticae; 2 — aa.phrenicae inferiores; 3 — esophagus; 4 — gl.suprarenalis sinistra; 5 — a.lienalis; 6 — truncus coeliacus; 7 — v.renalis sinistra; 8,9 — capsula adiposa renis; 10 — ureter sinister; 11 — a.v.testiculares; 12 — a.iliaca interna et ureter; 13,15 — m.psoas; 14 — a.v.iliacae communes; 16 — a.mesenterica inferior; 17 — a.v.renalis dextrae; 18 — a.mesenterica superior; 19 — gl. supra-renalis dextra; 20 — v.cava inferior

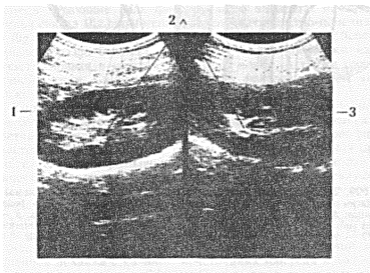
Левая почка делится этим ребром на две примерно равные половины, а правая — на две неравные части — одна треть лежит выше ребра, другие две трети — ниже.

При проецировании на переднюю брюшную стенку почка располагается в пределах двух областей: надчревной и подреберной. Почечные ворота проецируются на переднюю брюшную стенку в углу между наружным краем прямой мышцы живота и реберной дугой, возле переднего края IX реберного хряща ("передняя почечная точка") (см. с. 240). Аналогичная сй "задняя почечная точка", т.е. проекция почечных ворот на заднюю стенку живота, определяется в углу между наружным краем m.erector spinae и XII ребром. Давление в этих точках при некоторых заболеваниях почек вызывает резкую боль.

Почки соприкасаются со многими органами брюшной полости, но не прямо, а посредством своих оболочек, фасциально-клетчаточных прослоек, а спереди, кроме того, и брюшины. Со стороны поясничной области почки верхней половиной прилегают к поясничному отделу диафрагмы, а нижней половиной — к квадратной мышце поясницы (m.quadratus lumborum) и апоневрозу поперечной



**Рис. 107. Компьютерная томограмма брюшной полости (уровень ворот почек):**  
 1 — петли тонкой кишки, заполненные контрастом; 2 — левая почка; 3 — aorta abdominalis; 4 — v.cava inferior; 5 — правая почка



**Рис. 108. Ультразвуковое исследование почек:**  
 1 — правая почка; 2 — почечная лоханка; 3 — левая почка

мышцы живота, снизу — к большой поясничной мышце (*m. psoas major*). Наружный край почки выступает за край квадратной мышцы поясницы на несколько сантиметров. Позади той части почки, которая лежит выше XII ребра, находится плевральный реберно-диафрагмальный синус. Сверху, несколько впереди и медиально от верхнего полюса над каждой почкой лежит надпочечник (*gl. suprarenalis*).

Со стороны брюшной полости к правой почке прилегает нижняя часть двенадцатиперстной кишки, прикрывая ее внутреннюю половину. К наружной половине правой почки сверху прилежит правая доля печени, а к нижней трети — правый изгиб ободочной кишки (*flexura coli dextra*) (рис. 109).

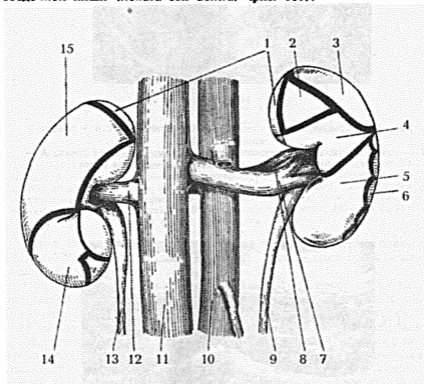


Рис. 109. Топографическая анатомия правой и левой почек (схема): 1 — *facies suprarenalis*; 2 — *facies gastrica*; 3 — *facies lienalis*; 4 — *facies pancreatica*; 5 — *facies jejunalis*; 6 — *facies colica*; 7 — *v. renalis sinistra*; 8 — *a. renalis sinistra*; 9, 13 — *ureter*; 10 — *aorta abdominalis*; 11 — *v. cava inferior*; 12 — *v. renalis dextra*; 14 — *facies hepatica*; 15 — *facies duodenalis*

К левой почке спереди прилежат селезенка — у наружного края, дно желудка — в верхней половине, занимая ее большую

часть, хвост поджелудочной железы — у ворот почек и левый изгиб ободочной кишки — у наружного края нижнего полюса.

С медиальной стороны обеих почек, со стороны их ворот, находятся тела XII грудного, I и II поясничных позвонков с медиальными участками начинающихся здесь ножек диафрагмы. Здесь же вблизи ворот левой почки лежит брюшная аорта, а правой — нижняя полая вена.

Почка окружена со всех сторон тремя оболочками, различными по своему строению: фиброзной капсулой, жировой капсулой и наружной капсулой.

**Фиброзная капсула почки** (*capsula fibrosa renis*) непосредственно примыкает к паренхиме почки и состоит из плотной, неэластичной соединительной ткани. Она плотным чехлом покрывает почку, не заходя на надпочечник. В нормальных условиях фиброзная капсула снимается с почки легко, при патологических процессах часто прирастает к паренхиме и снимается с трудом.

**Жировая капсула почки** (*capsula adiposa renis*) окружает почку со всех сторон и особенно развита на задней поверхности почки и снизу. О ней шла речь при описании клетчатки забрюшинного пространства.

**Наружная капсула почки** (*capsula externa*) образована предпочечной и започечной фасциями (*fascia pre- и retrorenalіs*) в виде соединительно-тканых пластинок, покрывающих переднюю и заднюю поверхности жировой капсулы почки.

**Связочный аппарат.** Паритетальная брюшина, переходя на почки с соседних органов, образует складки или связки, до известной степени играющие роль фиксирующего аппарата: печеночно-почечная связка (*lig.hepatorenale*), двенадцатиперстно-почечная связка (*lig.duodeno-renale*) и селезеночно-почечная связка (*lig.lienorenale*). Однако гораздо большее значение в удержании почки на месте имеют жировая и наружная капсулы почки, а также сосуды почечной ножки. Считают, что важным фактором в этом является также внутрибрюшинное давление.

**Хирургическая анатомия ворот почки.** В воротах почки, расположенных на ее внутреннем крае, лежат окруженные жировой клетчаткой почечные артерия и вена, ветви почечного нервного сплетения, лимфатические сосуды и узлы и почечная лоханка (*pelvis renalis*), переходящая книзу в мочеточник. Все эти анатомические образования составляют так называемую почечную ножку (см.рис. 108). Знание взаимоотношения элементов почечной ножки крайне важно при операциях на почках. Наиболее поверхностно, под брюшной лежит почечная вена (иногда две) с образующими ее ветвями, сразу под ней находится почечная артерия с ее ветвями и оплетающими их нервами, и позади всех образований залегает почечная лоханка с началом мочеточника (спереди назад — вена, артерия, лоханка или ВАЛ). Сверху вниз их соотношение не меняется — выше всех расположена вена, затем артерия и ниже всех — мочеточник (табл. 16).

Анатомические ориентиры кровеносных сосудов  
и нервов забрюшинного пространства

Хирургический объект	Уровень	Анатомический ориентир	Сигнопия образований
<i>Aorta abdominalis</i>	Забрюшинное пространство	Поясничный отдел позвоночника	На переднебоковой поверхности поясничного отдела позвоночника слева от <i>v. cava inferior</i>
<i>Truncus coeliacus</i>	—	Верхний край тела поджелудочной железы	Позади париетальной брюшины и тела поджелудочной железы у ее верхнего края
<i>A. renalis</i>	—	Ворота почки	В толще почечной ножки между почечной веной и мочеточником
<i>V. renalis</i>	—	—	Сразу под париетальной брюшиной на передней поверхности почечной ножки у ее верхнего края
<i>A. testicularis (a. ovarica)</i>	—	Терминальный отдел брюшной аорты	Ниже отхождения почечных артерий
<i>V. cava inferior</i>	—	Поясничный отдел позвоночника	На переднебоковой поверхности поясничного отдела позвоночника, справа от брюшной аорты
<i>Truncus sympathicus dexter</i>	—	Правый край <i>v. cava inferior</i>	Справа и позади <i>v. cava inferior</i> , на переднебоковой поверхности поясничных позвонков
<i>Truncus sympathicus sinister</i>	Забрюшинное пространство	Левый край <i>aorta abdominalis</i>	Вдоль левого края <i>aorta abdominalis</i> , на позвоночнике
<i>Plexus coeliacus</i>	—	<i>Tuber omentale, truncus coeliacus</i>	Позади <i>tuber omentale</i> , по обеим сторонам <i>truncus coeliacus</i>

Кровоснабжение, иннервация и лимфоотток. Кровоснабжение почки осуществляется почечной артерией (*a. renalis*), которая отходит от брюшной аорты ниже верхней брыжеечной артерии на уровне I—II поясничных позвонков. Уровень отхождения артерии может меняться в зависимости от высоты залегания почек. Правая почечная артерия (*a. renalis dextra*) длиннее левой и проходит позади нижней полой вены. Левая почечная артерия (*a. renalis sinistra*) короче правой и в области ворот нередко располагается близко к селезеночной артерии, проходящей забрюшинно по верхнему краю хвоста поджелудочной железы, что следует учитывать при ранениях в этой области и наложении зажима на кровоточащие сосуды. От почечных артерий отходят вверх тонкие нижние надпочечниковые артерии (*aa. suprarenales inferiores*) и вниз мочеточниковые ветви (*rr. ureterici*).

В почечных воротах почечная артерия обычно делится на две ветви: переднюю и заднюю. Разветвляясь в почечной паренхиме, они образуют две сосудистые системы: пред- и позадилоханочную. Передняя ветвь (*ramus anterior*), более мощная, снабжает кровью приблизительно передние 3/4 толщины почки, задняя (*ramus posterior*) — лишь заднюю 1/4 толщины почки. Передняя и задняя ветви почечной артерии делятся на ветви второго порядка, и в соответствии с внутриорганным делением артерии выделяются пять относительно самостоятельных, с точки зрения кровоснабжения, территорий, или почечных сегментов, к которым подходят одноименные им артериальные ветви. Передняя ветвь почечной артерии кровоснабжает четыре из них, отдавая артерии: 1) верхнего сегмента (*a.segmenti superioris*), 2) переднего верхнего сегмента (*a.segmenti anterioris superioris*), 3) переднего нижнего сегмента (*a.segmenti anterioris inferioris*), 4) нижнего сегмента (*a.segmenti inferioris*). Задняя ветвь почечной артерии дает только одну ветвь — 5) артерию заднего сегмента (*a.segmenti posterioris*).

Примерно у трети людей (от 20 до 40 %) имеются добавочные почечные артерии, отходящие от аорты или ее ветвей и проникающие в почку чаще всего у ее полюсов, особенно нижнего. Иногда диаметр их не уступает диаметру основного ствола. Добавочные почечные артерии могут вступать в почку как через почечные ворота, так и прободая фиброзную капсулу почки у ее полюсов. Поэтому различают добавочные почечные артерии (*aa. renales accessoriae*) и прободящие почечные артерии (*aa. renales perforantes*). Во время проведения нефрэктомии при выделении почки с множественными артериями одна из них может быть захвачена во время перевязки почечной ножки и при отсечении ее даст сильное кровотечение. Возможность наличия прободящих почечных артерий следует также учитывать при мобилизации верхнего и нижнего полюсов почки в момент их вывихивания в рану (что производится вслепую), так как при этом можно оторвать крупный прободящий сосуд и получить опасное кровотечение.

Почечные вены (*vv. renales*) впадают в нижнюю полую вену. Короткая правая почечная вена (*v.renalis dextra*) обычно впадает ниже левой. Левая почечная вена (*v.renalis sinistra*) длиннее правой и на своем пути пересекает спереди брюшную аорту, вблизи места отхождения верхней брыжеечной артерии. В почечные вены впадают часть вен надпочечников, а в левую почечную вену, кроме того, левая яичковая (яичниковая) вена (*v.testicularis, s.ovarica, sinistra*). Вены почек и их притоки из системы нижней полой вены анастомозируют с венами портальной системы (селезеночная вена, вены желудка, верхняя и нижняя брыжеечные вены), образуя портокавальные анастомозы. Близкое расположение левой почечной и селезеночной вен используется для формирования портокавального анастомоза между ними с целью разгрузки портальной системы при ее гипертензии (спленоренальный венозный анастомоз).

Иннервация почек осуществляется из почечного нервного сплетения (*plexus renalis*), располагающегося вокруг ствола почечной

артерии, источниками формирования которого являются вези чревного сплетения (plexus coeliacus), малый внутренностный нерв (n.splanchnicus minor) и почечно-зортальный узел. Оно связано с поясничным отделом симпатического ствола, с верхним брюшесчным и межбрыжесчным сплетениями.

Лимфатические сосуды почки разделяются на поверхностные, располагающиеся в фиброзной капсуле почки, и глубокие — в паренхиме почки. Те и другие направляются к почечным воротам, где, сливаясь между собой, образуют отводящие лимфатические сосуды, идущие в составе почечной ножки к регионарным лимфатическим узлам (поясничным и кавальным), откуда лимфа оттекает в млечную цистерну (cisterna chyli).

### Мочеточник (брюшная часть)

Мочеточник (ureter) — выводной проток почек, соединяющий почечную лоханку с мочевым пузырем и отводящий мочу в мочевой пузырь.

Мочеточник подразделяется на две почти равные по длине части: брюшная (pars abdominalis), расположенная забрюшинно и идущая от почечной лоханки до linea terminalis, и тазовая (pars pelvina), лежащая в малом тазу, в подбрюшинной клетчатке.

Длина мочеточника колеблется от 29 до 32 см. Диаметр его на протяжении неодинаков, расширенные участки чередуются с сужениями. По ходу мочеточника имеются три сужения: верхнее — у начала, в месте перелома почечной лоханки в мочеточник, среднее — при переходе его в малый таз, на уровне пересечения мочеточником подвздошных сосудов и пограничной линии, и нижнее — вблизи впадения в мочевой пузырь. В местах сужения диаметр мочеточника уменьшается до 2—3 мм (верхнее сужение). Именно на этих участках чаще происходит задержка отходящих из лоханки мочевых камней. Расположенные между сужениями два веретеновидной формы расширения достигают 8—15 мм в поперечнике. Мочеточник окружен клетчаткой (paraugeretium) и фасциальным футляром, образованным, как и наружная капсула почки, листками забрюшинной фасции. На всем протяжении он лежит забрюшинно, но довольно тесно связан с париетальной брюшиной соединительно-ткаными перемычками, благодаря которым при отслаивании брюшины мочеточник всегда остается на задней ее поверхности.

Проекция и синтопия органа. На передней брюшной стенке на уровне пупка мочеточник просцируется по наружному краю прямой мышцы живота (см. с. 240). Проекция его на заднюю стенку живота соответствует вертикальной линии, соединяющей концы поперечных отростков поясничных позвонков.

Мочеточник лежит на m.psoas major и идет по ней косо сверху вниз и снаружи внутрь. Ниже середины этой мышцы он пересекает яичковые (яичниковые) сосуды (vasa testicularia, s.ovarica), рас-

полагаясь кнутри и кзади от них. На уровне *linea terminalis* мочеточник пересекает подвздошные сосуды, располагаясь впереди от них, причем правый мочеточник пересекает наружную подвздошную артерию, левый — общую подвздошную. Выше места перекреста с подвздошными сосудами мочеточник своей задней стенкой соприкасается с *p.genitofemoralis*, что объясняет иррадиацию болей при прохождении камня по мочеточнику в паховую область, мошонку и половой член у мужчин и в большие половые губы у женщин.

Кнутри от правого мочеточника располагается нижняя полая вена, кнаружи — внутренний край восходящей ободочной и слепой кишок, впереди и вверху — нисходящая часть двенадцатиперстной кишки, впереди и внизу — край корня брыжейки тонкой кишки. На остальном протяжении правый мочеточник покрыт спереди париетальной брюшиной правого брыжеечного синуса, а между ней и мочеточником проходят *vasa ileocolica* и *vasa colica dextra* с расположенными по их ходу лимфатическими сосудами и узлами.

Кнутри от левого мочеточника находится брюшная аорта, кнаружи — внутренний край нисходящей ободочной кишки, спереди вверху — париетальная брюшина левого брыжеечного синуса, спереди внизу — корень брыжейки сигмовидной кишки. Между париетальной брюшиной и левым мочеточником проходят *vasa mesentericae inferiores* с расположенными по их ходу лимфатическими сосудами и узлами.

Кровоснабжение, иннервация и лимфоотток. Кровеносные сосуды, снабжающие мочеточник, происходят из трех источников. Верхний отдел мочеточника кровоснабжается мелкими веточками (гг. *ureterici*) из *a.renalis*. Вблизи от места перегиба через *linea terminalis* он получает веточки из *a.testicularis* (или *a.ovarica*). В тазовом отделе кровоснабжение мочеточника осуществляется из системы *a.iliaca interna*.

Венозный отток происходит по одноименным артериям и венам: вверху — в *v.renalis*, в среднем отделе — в *v.testicularis* (или *v.ovarica*) и в нижнем — в венозное сплетение системы *v.iliaca interna*.

Брюшной отдел мочеточника иннервируется ветвями *plexus renalis*, тазовый — *plexus hypogastricus*.

Отток лимфы направлен к лимфатическим узлам, расположенным вокруг брюшной аорты и нижней полой вены.

### Надпочечник

Надпочечник (*glandula suprarenalis*) — парный орган, располагается в забрюшинном пространстве, примыкая к верхним полюсам почек (рис. 110). Правый надпочечник имеет треугольные очертания, левый — полулунную форму. Различают три поверхности надпочечника: переднюю, заднюю и почечную, а также два края: верхний и медиальный (*margo superior et medialis*). На пе-



редней поверхности (*facies anterior*) имеется углубление — ворота надпочечника (*hilum suprarenalis*). Надпочечники снаружи покрыты фиброзной капсулой, образованной предпочечной и започечной фасциями.

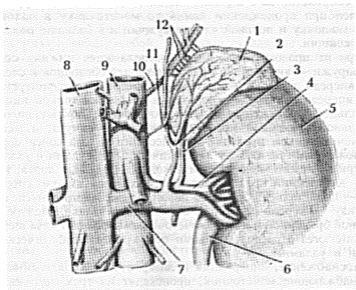


Рис. 110. Топографическая анатомия надпочечника:  
 1 — *gl. suprarenalis*; 2 — *v. suprarenalis sinistra*; 3 — *a. suprarenalis superior*; 4 — *a. renalis sinistra*; 5 — *ren*; 6 — *ureter*; 7 — *v. renalis sinistra*; 8 — *v. cava inferior*; 9 — *aorta abdominalis*; 10 — *a. phrenica inferior*; 11 — *a. suprarenalis media*; 12 — *aa. suprarenales superiores*

Скелетотопия, синтопия и проекция органа. Надпочечники лежат на уровне XI—XII грудных позвонков. Проекция надпочечников на переднюю брюшную стенку соответствует собственно надчревной области, частично — правому и левому подреберью.

Задняя поверхность надпочечников прилежит к поясничному отделу диафрагмы, а почечная поверхность (*facies renalis*) — к верхнему полюсу почки, будучи отделена от нее небольшой прослойкой жировой клетчатки.

К правому надпочечнику спереди прилжит висбрюшинная поверхность печени, к медиальному его краю — нижняя полая вена. Переднюю поверхность левого надпочечника с его капсулой прикрывает паристальная брюшина задней стенкой сальниковой сумки. Спереди и снизу левый надпочечник прилежит к хвосту поджелудочной железы и селезеночным сосудам, медиальный его край соприкасается с чревным сплетением и брюшной аортой.

Кровоснабжение, иннервация и лимфоотток. Артериальное кровоснабжение каждого надпочечника осуществляется верхней, сред-

ней и нижней надпочечниковыми артериями (aa. suprarenales superior, media et inferior), из которых верхняя является ветвью нижней диафрагмальной артерии (a. phrenica inferior), средняя — ветвью брюшной аорты и нижняя — первой ветвью почечной артерии. Венозный отток происходит по единственной надпочечниковой вене (v. suprarenalis), выходящей из ворот надпочечника. Левая надпочечниковая вена впадает в левую почечную вену, правая — в правую почечную вену или в нижнюю полую вену.

Иннервация надпочечника осуществляется от собственно надпочечникового сплетения (plexus suprarenalis), которое формирует ветви чревного, почечных, диафрагмальных и брюшного аортального сплетения, а также ветви чревных и блуждающих нервов.

Отток лимфы направлен к лимфатическим узлам, расположенным вдоль брюшной аорты и нижней полой вены.

#### ХИРУРГИЧЕСКАЯ, ОРИЕНТИРНАЯ И ПРОЕКЦИОННАЯ АНАТОМИЯ КРУПНЫХ СОСУДОВ И НЕРВОВ

Кроме органов в забрюшинном пространстве располагаются брюшная часть аорты, нижняя полая вена, лимфатические сосуды, лимфатические узлы и начало грудного лимфатического протока, а также нервные образования (симпатический ствол и его ветви, чревные нервы, вегетативные нервные сплетения). Проекция и анатомические ориентиры кровеносных сосудов и нервов забрюшинного пространства представлены в табл. 14 и на с. 240.

#### Брюшная аорта

Брюшная часть нисходящей аорты (pars abdominalis aortae) лежит забрюшинно на передней поверхности поясничного отдела позвоночника, слева от срединной линии. Она начинается на уровне XII грудного позвонка, где нисходящая аорта выходит в забрюшинное пространство через hiatus aorticus диафрагмы из заднего средостения и проходит по передней поверхности тел поясничных позвонков. На уровне IV—V поясничных позвонков она делится на две конечные ветви — правую и левую общие подвздошные артерии (aa. iliacae communes), образующие бифуркацию аорты (bifurcatio aortae) (см. рис. 106). Длина брюшной части аорты в среднем равна 13—14 см. Hiatus aorticus диафрагмы располагается на середине линии, соединяющей концы X реберных хрящей, что соответствует XII грудному позвонку. На переднюю брюшную стенку аорта проецируется по линии, идущей от этой точки до точки, расположенной на 3 см ниже и левее пупка, или по линии, соединяющей мечевидный отросток и пупок (см. с. 240). По этой же линии определяются проекции основных ветвей брюшной аорты.

К брюшной аорте сверху и спереди прилежит поджелудочная железа, восходящая часть двенадцатиперстной кишки, ниже — верхняя часть корня брыжейки тонкой кишки, а также левая почечная вена. Слева от аорты находятся поясничный отдел левого симпатического ствола и межбрыжеечное сплетение, справа — нижняя полая вена. В клетчатке вдоль брюшной аорты располагаются левые поясничные лимфатические узлы (латеральные аортальные, преаортальные, постаортальные) и промежуточные поясничные лимфатические узлы. Она окружена ветвями брюшного аортального сплетения (*plexus aorticus abdominalis*) и ганглиями, входящими в его состав.

От брюшной аорты начинаются три пристеночных и шесть висцеральных сосудов. Пристеночные артерии отходят сверху вниз от аорты в следующем порядке: 1) правая и левая нижние диафрагмальные артерии (*aa. phrenicae inferiores dextra et sinistra*) являются самыми верхними сосудами. Они отходят от передней поверхности аорты на уровне XII грудного позвонка и направляются по нижней поверхности диафрагмы кверху, вперед и наружу; 2) поясничные артерии (*aa. lumbales*) в количестве четырех пар отходят от задней поверхности аорты на протяжении первых четырех поясничных позвонков, проникают в щели, образованные телами позвонков и начальными отделами поясничных мышц, и снабжают кровью нижние отделы переднебоковой стенки живота, поясничную область и спинной мозг; 3) срединная крестцовая артерия (*a. sacralis mediana*) начинается от задней поверхности аорты на уровне V поясничного позвонка у ее бифуркации. Она идет вниз по средине тазовой поверхности крестца до копчика, снабжая кровью *m. iliopsoas*, крестец и сам копчик.

Висцеральные ветви брюшной аорты отходят сверху вниз в такой последовательности:

1. Чревный ствол (*truncus coeliacus*) начинается коротким толстым стволом от передней поверхности аорты несколько ниже нижних диафрагмальных артерий на уровне нижнего края XII грудного или верхнего края I поясничного позвонка. Ствол расположен между внутренними ножками диафрагмы, окружен ветвями и узлами чревного сплетения, а также лимфатическими сосудами. Спереди его прикрывает брюшина задней стенки сальниковой сумки и верхний край поджелудочной железы. Чревный ствол проецируется на переднюю брюшную стенку в точке, расположенной на границе верхней и средней третей расстояния между мечевидным отростком и пупком. Сзади эта точка соответствует остистому отростку XII грудного позвонка на уровне нижнего края этого позвонка. У тела поджелудочной железы чревный ствол делится на три ветви: левая желудочная артерия (*a. gastrica sinistra*), общая печеночная артерия (*a. hepatica communis*) и селезеночная артерия (*a. lienalis*).

2. Верхняя брыжеечная артерия (*a. mesenterica superior*) начинается от передней поверхности аорты на уровне тела I поясничного позвонка. Место отхождения артерии проецируется на передней

брюшной стенке на 1—3 см ниже проекции чревного ствола, т.е. на середине расстояния между мечевидным отростком и пупком. Пройдя позади поджелудочной железы и впереди восходящей части двенадцатиперстной кишки, артерия входит в брыжейку тонкой кишки, где разветвляется на многочисленные ветви к тонкой и толстой кишкам и поджелудочной железе.

3. Средняя надпочечниковая артерия (*a. suprarenalis media*) парная, отходит от боковой поверхности аорты несколько ниже места отхождения верхней брыжесочной артерии и направляется к надпочечнику.

4. Почечная артерия (*a. renalis*) парная, отходит на уровне I—II поясничного позвонка, ниже предыдущих артерий.

5. Яичковая (или яичниковая) артерия (*a. testicularis* или *a. ovarica*) парная, отходит от передней поверхности брюшной аорты на уровне II—III поясничных позвонков, несколько ниже почечной артерии, направляется круто вниз в малый таз, по пути пересекая мочеточники и наружные подвздошные артерии. У мужчин артерия через паховый канал в составе семенного канатика направляются к яичку, у женщин — через связку, подвешивающую яичник, идет к яичнику и маточной трубе.

6. Нижняя брыжесочная артерия (*a. mesenterica inferior*) отходит от переднелевой поверхности нижней трети брюшной аорты на уровне нижнего края III поясничного позвонка, идет забрюшинно, отдавая ветви к левой половине толстой кишки.

### Нижняя полая вена

Нижняя полая вена (*v. cava inferior*) образуется из слияния двух общих подвздошных вен забрюшинно на уровне IV—V поясничных позвонков. От места начала она поднимается вверх, проходя спереди и справа от позвоночника. В верхнем отделе забрюшинного пространства (начиная от II поясничного позвонка) нижняя полая вена отклоняется вправо и впереди от своего начального хода и, пройдя в борозде заднего края печени (*sulcus venae cavae*), вступает через собственное отверстие в диафрагме (*foramen venae cavae*) в грудную полость, где впадет в правое предсердие сердца.

Левая стенка нижней полой вены почти на всем протяжении прилежит к брюшной аорте, только в верхних отделах отклоняясь от нее вправо (см. рис. 106). Задняя стенка вены прилежит к фасции, покрывающей *m. psoas major*, а выше — к фасции, покрывающей правую ножку диафрагмы. Под печенью с веной соприкасается медиальный край левого надпочечника. С этого уровня вена лежит в борозде заднего края печени, паренхимы которой окружает вену с трех сторон.

Позади нижней полой вены проходят правая почечная и правые поясничные артерии. Справа вена примыкает к поясничной мышце,

правому мочеточнику, внутреннему краю правой почки, позади вены находится поясничный отдел правого симпатического ствола.

К передней поверхности нижней полой вены ниже печени прилежат головка поджелудочной железы, нижняя часть двенадцатиперстной кишки, корень брыжейки поперечной ободочной кишки, еще ниже — корень брыжейки тонкой кишки с проходящими в ней верхними брыжеечными сосудами. Спереди вену перекрещают также правая *a. testicularis* (или *a. ovarica*), а в нижнем отделе — правая *a. iliaca communis*.

В нижнюю полую вену в брюшинном пространстве впадают париетальные (*vv. lumbales*, *vv. phrenicae inferiores*) и висцеральные ветви. Из висцеральных ветвей правая яичковая (яичниковая) вена вливается в нижнюю полую вену, а левая — в левую почечную вену. Почечные вены (*vv. renales*) впадают в нижнюю полую вену почти под прямым углом на уровне межпозвоночного хряща I и II поясничных позвонков, причем левая — обычно несколько выше правой. Надпочечниковые вены (*vv. suprarenales*) парные; левая надпочечниковая вена впадает в левую почечную вену, а правая — в нижнюю полую вену. Печеночные вены (*vv. hepaticae*) вливаются в нижнюю полую вену по выходе из паренхимы печени, на протяжении заднего края печени.

#### Грудной лимфатический проток (поясничный отдел) и млечная цистерна

В брюшинном пространстве расположены лимфатические сосуды, лимфатические узлы и крупные лимфатические коллекторы, дающие начало грудному лимфатическому протоку.

Основные группы брюшинных лимфатических узлов лежат в клетчатке вдоль краев брюшной аорты и нижней полой вены и их крупных ветвей — латеральные аортальные, преаортальные, постаортальные, латеральные кавальные, предкавальные, посткавальные лимфатические узлы. Эфферентные сосуды их, сливаясь позади брюшной аорты и нижней полой вены, образуют правый и левый поясничные лимфатические стволы (*trunci lumbales dexter et sinister*). Последние на различных уровнях, чаще на уровне II поясничного позвонка (иногда на уровне последних грудных позвонков), соединяясь, образуют грудной лимфатический проток (*ductus thoracicus*).

Расширение нижней части грудного протока называется цистерной протока, или млечной цистерной (*cisterna chyli*), представляющей лимфоприемник, служащий для собирания лимфы от нижних конечностей и органов брюшной полости. Длина млечной цистерны колеблется от 1 до 6 см. В нее впадают лимфатические сосуды от околоаортальных лимфатических узлов, иногда кишечные протоки (*trunci intestinales*). Обычно млечная цистерна располагается на уровне I или II поясничных позвонков, спереди от них и справа от брюшной аорты, у правой ножки поясничной

части диафрагмы, с которой срастается. Во многих случаях (42 % по Д.А.Жданову) цистерна может отсутствовать и ее заменяет сплетение крупных лимфатических сосудов (корней грудного протока).

При наличии цистерны грудной лимфатический проток выходит из ее верхнего полюса и его брюшная часть (*pars abdominalis*) направляется вверх, будучи прикрыта правым краем брюшной аорты, и вместе с последней проникает в грудную полость через аортальное отверстие диафрагмы, располагаясь вдоль задней стенки аорты.

### Симпатический ствол (поясничный отдел) и вегетативные сплетения

В забрюшинном пространстве расположены многочисленные элементы вегетативной нервной системы в виде узлов и сплетений, а также поясничный отдел симпатического ствола с его ветвями.

Симпатический ствол (*truncus sympathicus*) переходит из грудной полости в забрюшинное пространство через щель в латеральной части ножки поясничной части диафрагмы и располагается справа и слева на переднебоковой или боковой поверхности тел позвонков вблизи медиального края *m.psoas major* в дупликатуре *fascia endoabdominalis*. В поясничной области правый симпатический ствол лежит справа от нижней полой вены и в большей или меньшей степени закрыт ею спереди, левый — лежит вдоль латерального края брюшной аорты.

Поясничный отдел симпатического ствола представляет собой цепочку из 2—5 (чаще 4) поясничных узлов (*ganglia lumbalia*), соединенных межузловыми ветвями. От узлов вперед и медиально отходят в главные сплетения брюшной полости поясничные внутренностные нервы (п. *splanchnici lumbales*). Поясничный отдел симпатического ствола ниже уровня крестца позвоночного столба (*promontorium*) переходит в тазовый отдел.

Спереди от позвонка на поверхности брюшной аорты расположено мощное брюшное аортальное сплетение (*plexus aorticus abdominalis*) — вегетативное сплетение, в состав которого входят парасимпатические, симпатические и висцеросенсорные нервные волокна.

На месте отхождения от аорты крупных ветвей оно подразделяется на ряд вторичных вегетативных сплетений. Самым крупным из них является чревное сплетение (*plexus coeliacus*), которое в старых руководствах именовалось солнечным сплетением. Оно располагается в забрюшинном пространстве на уровне XII грудного позвонка на передней поверхности аорты и по бокам от чревного ствола. Нижней границей сплетения считается уровень отхождения от аорты почечных артерий. С боков оно прилегает к внутренним краям обоих надпочечников. Нижняя часть чревного сплетения прикрыта спереди телом поджелудочной железы, в частности, ее саленниковым бугром. Вследствие этого при воспалениях поджелудочной железы могут возникать очень резкие боли в животе, которые носят опоясывающий характер. Чревное сплетение про-

ещируется на переднюю брюшную стенку в пределах надчревной области у вершины прямого угла правого эпигастрального треугольника, образованного срединной линией, правой реберной дугой и правой половиной линии, соединяющей передние концы хрящей IX ребер. В состав чревного сплетения входят правый и левый чревные узлы (*gangl. coeliaca*), два аортопочечных узла (*gangl. aortorenalia*) и непарный верхний брыжеечный узел (*gangl. mesentericum superius*). В эти узлы вступают большой и малый внутренностные нервы (*nn. splanchnici major et minor*), несущие к ним предузловые симпатические волокна.

Ниже чревного сплетения вдоль брюшной аорты располагаются верхнее брыжеечное сплетение (*plexus mesentericus superior*), межбрыжеечное сплетение (*plexus intermesentericus*) и нижнее брыжеечное сплетение (*plexus mesentericus inferior*). Все ветви брюшного аортального сплетения формируют верхнее подчревное сплетение (*plexus hypogastricus superior*), опускающееся в полость малого таза в виде правого и левого нижних подчревных сплетений.

### ТОПОГРАФИЧЕСКАЯ АНАТОМИЯ ПОПЕРЕЧНЫХ РАСПИЛОВ ЖИВОТА

Широкое применение в клинической практике для оценки состояния органов брюшной полости и забрюшинного пространства (печени, поджелудочной железы, почки) нашла компьютерная томография (см.рис. 107; рис. 111, 112). Для интерпретации ре-

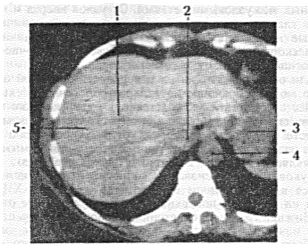
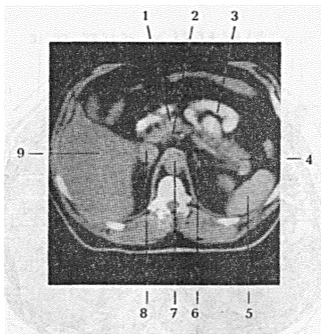


Рис. 111. Компьютерная томография печени (уровень X грудного позвонка):

1 — *v. hepaticae*; 2 — *v. cava inferior*; 3 — желудок; 4 — *aorta abdominalis*;  
5 — правая доля печени



**Рис. 112.** Компьютерная томография брюшной полости (уровень XII грудного позвонка, поджелудочной железы):

1 — тело поджелудочной железы; 2 — *a. hepatica communis*; 3 — петля тонкой кишки, заполненная контрастным веществом; 4 — хвост поджелудочной железы; 5 — селезенка; 6 — левый надпочечник; 7 — *aorta abdominalis*; 8 — *v. cava inferior*; 9 — правая доля печени

зультатов этого вида исследования необходимо знание топографии поперечных распилов живота, проведенных на разных уровнях.

На поперечном распиле живота, проведенном на уровне X—XI грудных позвонков, основную часть правой половины живота занимает печень, которая спереди достигает уровня VII, а сзади — X ребра (рис. 113). К левой поверхности печени на этом уровне прилежит верхняя горизонтальная часть двенадцатиперстной кишки. В толще паренхимы печени спереди виден желчный пузырь, а сзади — нижняя полая вена (*v. cava inferior*). Брюшная аорта располагается слева от нижней полой вены на передней поверхности позвоночника.

Левую половину брюшной полости занимает желудок (дно, пилорическая часть), к которому сзади прилежит селезенка, а спереди петли ободочной кишки (*colon transversum, colon descendens*). В забрюшинном пространстве располагаются верхние полюса правой и левой почек, прилежащие к печени и селезенке.

На поперечном распиле живота на уровне XII грудного позвонка печень занимает только задний отдел правой половины брюшной



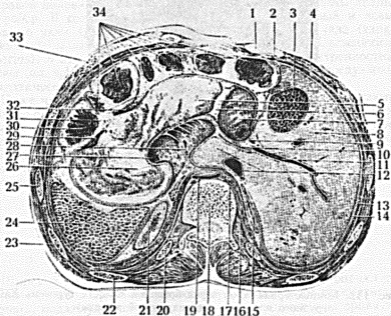


Рис. 113. Поперечный распил живота (уровень X грудного позвонка):  
 1 — cartilago costalis VII; 2 — pleura parietalis; 3 — vesica fellea; 4 — diaphragma;  
 5 — pars pylorica ventriculi; 6 — valvula pylorica; 7 — pars superior duodeni; 8 —  
 lobus hepatis dexter; 9 — ductus choledochus; 10 — omentum minus; 11 — v. portae;  
 12 — v. cava inferior et lobus caudatus; 13 — diaphragma; 14 — peritoneum parietale;  
 15 — ren dexter; 16 — diaphragma; 17 — pleura parietalis; 18 — vertebra thoracica  
 XI; 19 — aorta abdominalis; 20 — costa XI; 21 — ren sinister; 22 — costa X; 23 —  
 costa IX; 24 — ilea; 25 — costa VIII; 26 — fundus ventriculi; 27 — omentum minus;  
 28 — cavitas omentum minus; 29 — cavitas omentum majus; 30 — colon descendens;  
 31 — lig. gastrocolicum; 32 — curvatura ventriculi major; 33 — costa VI; 34 —  
 colon transversum

полости (рис. 114). Вдоль всей ее внутренней поверхности лежит желчный пузырь. Нижняя полая вена смещается кнутри, не связана с печенью и лежит на переднеправой поверхности позвоночника. Брюшная аорта располагается на переднелевой его поверхности.

В центре распила видна поджелудочная железа, головка которой лежит справа от позвоночника, тело — спереди от него, а хвост размещается в левой половине живота, прилегая к левой почке и селезенке. Правая почка прилежит к печени.

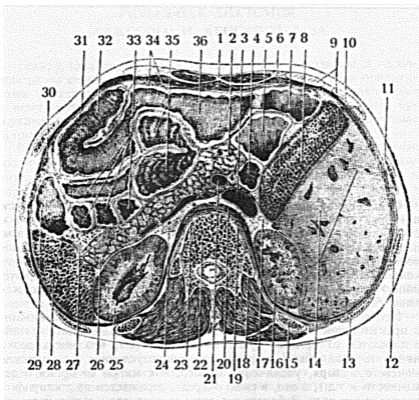


Рис. 114. Поперечный разрез живота (уровень XII грудного позвонка):  
 1 — diaphragma; 2 — caput pancreatis; 3 — ductus choledochus, v.cava inferior;  
 4 — pars descendens duodeni; 5 — flexura coli dextra; 6 — cartilago costalis VIII;  
 7 — colon transversum; 8 — vesica fellea; 9 — costa VII; 10 — pleura parietalis;  
 11 — costa VIII; 12 — costa IX; 13 — costa X; 14 — lobus hepatis dexter; 15 —  
 costa XI; 16 — ren dexter; 17 — gl.suprarenalis dextra; 18 — costa XII; 19 —  
 pleura parietalis; 20 — diaphragma; 21 — v.portae; 22 — vertebra thoracica XII;  
 23 — aorta abdominalis; 24 — gl.suprarenalis sinistra; 25 — ren sinistra; 26 — cauda  
 pancreatis; 27 — mesocolon transversum; 28 — lien; 29 — colon descendens; 30 —  
 omentum majus; 31 — peritoneum parietale; 32 — colon transversum; 33 — Intestinum  
 tenue; 34 — peritoneum viscerale; 35 — jejunum; 36 — colon transversum

Передний отдел брюшной полости на этом уровне занимают петли тонкой и различных отделов толстой кишки (colon transversum и colon descendens). Двенадцатиперстная кишка пересечена на уровне нисходящей части.

---

## Глава VI

### ТАЗ

С топографо-анатомической точки зрения выделяют большой и малый таз. Большой таз (*pelvis major*), имеющий с боков и сзади костные стенки, а спереди прикрытый мягкими тканями передней брюшной стенки, является нижней частью брюшной полости. В клинической практике, в частности, акушерстве и гинекологии под тазом обычно подразумевают только малый таз (*pelvis minor*), ограниченный костным кольцом и являющийся продолжением большого таза.

Необходимость выделения тазовой области диктуется важными, с практической точки зрения, обстоятельствами. Тазовые органы отличаются от органов брюшной полости тем, что могут резко изменять свой объем в физиологических условиях (наполнение мочевого пузыря, увеличение и смещение матки во время беременности и т.д.), а это, в свою очередь, отражается на топографии содержимого таза. Заболевания органов таза отличаются большой специфичностью, давшей повод к выделению самостоятельных клинических дисциплин — гинекологии, андрологии, урологии, проктологии. Наконец, оперативные доступы к полости таза так многочисленны и разнообразны (сверху, снизу, спереди, сзади) и настолько своеобразны в топографических отношениях, что это обстоятельство также требует детального знания клинической анатомии.

Таз является пограничной областью между торсом и нижними конечностями, поэтому мягкие ткани, покрывающие кости таза снаружи, принято относить к соседним областям. В частности, мягкие ткани, покрывающие боковые отделы таза, относят к боковой области бедра, передние — к передней брюшной стенке, задние — к ягодичной области и пояснице.

В тазу различают стенки и полость таза. Выход из таза замыкается мышечными и фасциальными слоями, образующими диафрагму таза (*diaphragma pelvis*), которая у мужчин прободается мочеиспускательным каналом и прямой кишкой, а у женщин — мочеиспускательным каналом, влагалищем и прямой кишкой. При осмотре снизу плоскость выхода таза представляет самостоятельную область тела — промежность (*perineum*).

## РЕЛЬЕФНАЯ АНАТОМИЯ МУЖСКОГО И ЖЕНСКОГО ТАЗА

Рельеф таза определяется тазовым костным кольцом и неравномерным слоем мягких тканей. Наружными костными ориентирами являются верхний край лобкового симфиза и прилегающие к нему части верхних ветвей лобковых костей с лобковыми бугорками, передние верхние подвздошные ости, крестец, седалищные бугры, большие вертелы бедренных костей (рис. 115, 116).

В форме таза и его рельефе наблюдаются существенные половые различия. Мужской таз отличается от женского тем, что он сравнительно уже и длиннее, а женский — соответственно шире и короче. Мужской крестец относительно узок и сильно вогнут, а женский, наоборот, более широкий и плоский. Крылья подвздошной кости женского таза расположены более горизонтально, у мужчин — более вертикально. Полость таза у женщины короче и шире и имеет цилиндрическую форму, в отличие от мужчин, у которых она конической формы. Выход из таза — нижнее отверстие (*apertura pelvis inferior*) у мужчин значительно уже, чем у женщин, у которых седалищные бугры отстоят дальше, а копчик меньше выдается вперед. Место схождения нижних ветвей лобковой кости (*ramus inferior ossis pubis*) в женском тазу имеет форму дуги (90—100°) и называется поэтому лобковой дугой (*arcus pubis*), а в мужском тазу — форму острого угла (70—75°) и называется подлобковым углом (*angulus subpubicus*). Вход в женский таз (*apertura pelvis superior*) имеет овальную форму, в то время как у мужчин форма его сердцевидная с сильно выступающим мысом (*promontorium*).

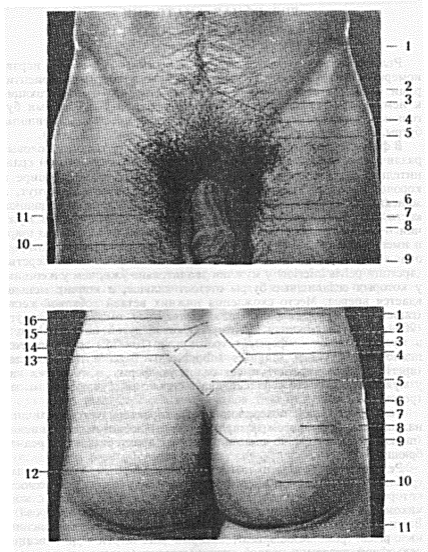
Рельеф передней поверхности таза характеризуется наличием над лобковым симфизом (*symphysis pubica*) лобкового возвышения (*mons pubis*), подробно описанного при характеристике передней брюшной стенки.

Рельеф задней поверхности таза определяется подвздошным гребнем (*crista iliaca*) и крестцом (*os sacrum*), задняя поверхность которого слегка выпукла. Верхушка крестца соединяется с копчиком (*os coccygis*), который иногда также может контурировать. Важным рельефным образованием этой области является поясничный ромб (ромб Михаэлиса), который рассмотрен при описании рельефной анатомии задней стенки живота (поясницы).

Что касается рельефа боковых поверхностей таза, то он будет описан при рассмотрении клинической анатомии нижней конечности.

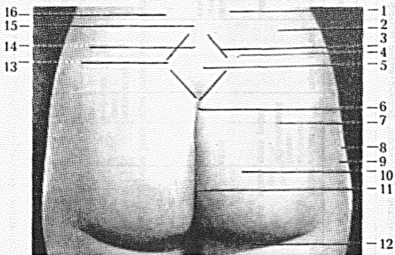
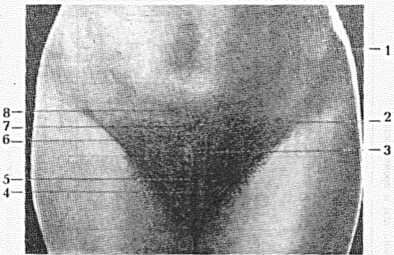
Рельеф нижней стенки таза определяется нижним отверстием таза и промежностью и подробно изложен в следующем разделе.

Анатомические образования, формирующие рельеф женского и мужского таза, представлены в табл. 17 (женский таз) и 18 (мужской таз).



**Рис. 115. Общий рельеф мужского таза:**

*сверху — вид спереди: 1 — spina iliaca anterior superior, 2 — sulcus inguinalis, 3 — plica inguinalis, 4 — linea conoidea crestentiae pubicum, 5 — mons pubis, 6 — scrotum, 7 — v.subcutanea penis, 8 — corona glandis, 9 — glans penis, 10 — preputium, 11 — corpus penis; снизу — вид сзади: 1 — crista iliaca, 2 — m.erector spinae, 3 — rhombus lumbalis, 4 — spina iliaca posterior superior, 5 — os sacrum, 6 — trochanter major, 7 — fossa retrotrochanterica, 8 — m.gluteus maximus, 9 — os.coccygis, 10 — textus adiposus gluteus, 11 — plica glutea, 12 — fissura interglutea, 13 — fossa lumbalis lateralis inferior, 14 — fossa lumbalis medialis inferior, 15 — fossa lumbalis medialis superior, 16 — fossa lumbalis lateralis superior*



**Рис. 116. Общий рельеф женского таза:**

*сверху — вид спереди: 1 — spina iliaca anterior superior, 2 — plica inguinalis, 3 — mons pubis, 4 — rima pudendi, 5 — labia majora pudendi, 6 — sulcus inguinalis, 7 — linea horizontalis crescenticae pubicum, 8 — plica cutanea suprapubica transversa; снизу — вид сзади: 1 — m.erector spinae, 2 — crista iliaca, 3 — rhombus lumbalis, 4 — spina iliaca posterior superior, 5 — os sacrum, 6 — os coccygis, 7 — m.gluteus maximus, 8 — trochanter major, 9 — fossa retrotrochantERICA, 10 — textus adiposus gluteus, 11 — fissura interglutea, 12 — plica glutea, 13 — fossa lumbalis lateralis inferior, 14 — fossa lumbalis medialis inferior, 15 — fossa lumbalis medialis superior, 16 — fossa lumbalis lateralis superior*

Анатомические образования, формирующие рельеф женского таза и промежности

Таблица 17

кости	Возвышения					Углубления				вмятины
	мышечные	органные	клетчаточные	собственно кожные	отверстия	щели	борозды	ямки		
symphysis pubica	m. gluteus maximus	labium majus pudendi	corpus adiposum fossae ischiofemorales	raphe perinealis	anus	rima pudendi	sulcus cutaneus femoropercinealis	fossa retrotrochantERICA		
ramus inferior ossis pubis	m. gluteus medius	labium minus pudendi	mons pubis		ostium vaginae	fissura interglutea	sulcus (plica) glutea	fossa lumbalis lateralis inferior		
spina iliaca anterior superior	m. sphincter ani externus	commissura labiorum anterior			ostium urethrae externum		sulcus inguinalis	rhombus Michalicia		
spina iliaca posterior superior	m. tensor fasciae latae	commissura labiorum posterior						fossa lumbalis medialis inferior		
crista iliaca		clitoris								
os sacrum		preputium clitoridis								
os coccygis										
tuber ischiadicum										

Анатомические образования, формирующие рельеф мужского таза и промежности

костные	Возвышения						Углубления				ямки
	мышечные	сосудистые	органные	клетчаточные	собственно кожные	отверстия	щели	борозды	ямки		
symphysis pubica	m. gluteus maximus	v. dorsalis penis superficialis	penis	corpus adiposum fossae ischiopectinealis	raphe perinei	anus	fissura interglutea	sulcus cutaneus femoroperinealis	fossa retrotrochanterica		
ramus inferior ossis pubis	m. gluteus medius		corpus penis	mons pubis	raphe penis	ostium urethrae externum		sulcus (plica) glutea	fossa lumbalis lateralis inferior		
tuber ischiadicum	m. sphincter anal externus		glans penis		raphe scroti			sulcus inguinalis	rhombus Michaelis		
spina iliaca anterior superior	m. bulbospongiosus		preputium penis						fossa lumbalis medialis inferior		
spina iliaca posterior superior	m. ischioanversosus		frenulum preputii								
os sacrum	m. tensor fasciae latae		scrotum								
os coccygis			testis								
crista iliaca											



## СТЕНКИ ТАЗА

Стенки таза образованы костным скелетом с целой системой связок, а также пристеночными мышцами и фасциями. Костную основу составляют две тазовые кости (os coxae), крестец (os sacrum) и копчик (os coccygis). Каждая тазовая кость состоит из лобковой (os pubis), седалищной (os ischii) и подвздошной (os ilium) костей.

Впереди лобковые кости соединяются друг с другом неподвижно посредством лобкового симфиза (symphysis pubica), укрепленного по верхнему краю верхней лобковой связкой (lig. pubicum superius), а по нижнему — дугообразной связкой лобка (lig. arcuatum pubis). Сзади подвздошные кости с крестцом образуют два малоподвижных крестцово-подвздошных сустава (articulatio sacroiliaca). Копчик фиксирован к крестцу посредством крестцово-копчикового сустава (articulatio sacrococcygea).

Две мощные связки соединяют с каждой стороны крестец с седалищной костью. Крестцово-остистая связка (lig. sacrospinale), начинаясь от крестца, прикрепляется к седалищной ости (spina ischiadica), а крестцово-бугорная связка (lig. sacrotuberale), также начинаясь от крестца, прикрепляется к седалищному бугру (tuber ischiadicum). Обе связки замыкают имеющиеся на седалищной кости большую и малую седалищные вырезки (incisurae ischiadicae major et minor), образуя большое и малое седалищные отверстия (foramen ischiadicum majus et minus), через которые проходят мышцы, сосуды и нервы.

В состав тазовых стенок, кроме костей и связок, входят пристеночно расположенные мышцы, значительная часть которых относится к ягодичной области.

### ТОПОГРАФИЧЕСКАЯ АНАТОМИЯ МЫШЦ И ОТВЕРСТИЙ

К пристеночным мышцам таза относятся три мышцы: грушевидная, внутренняя запирательная и копчиковая (рис. 117).

Грушевидная мышца (m. piriformis) начинается от передней поверхности крестца латеральнее тазовых крестцовых отверстий и выходит в ягодичную область через большое седалищное отверстие, не выполняя его полностью и оставляя над и под мышцей щелевидные отверстия — надгрушевидное и подгрушевидное отверстия (foramina supra- et infrapiriforme), через которые из полости таза в ягодичную область проходят сосуды и нервы.

Внутренняя запирательная мышца (m. obturatorius internus) берет начало от внутренней поверхности лобковой кости, краев запирательного отверстия (foramen obturatum) и запирательной мембраны (membrana obturatoria). Направляясь кнаружи, мышца проходит в ягодичную область через малое седалищное отверстие, почти полностью заполняя его и оставляя над мышцей щель для

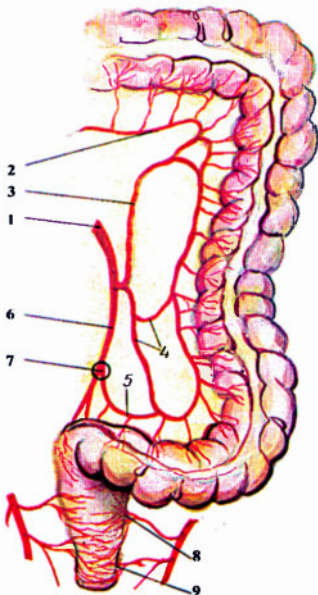


Рис. 97. Питание брыжеечная артерия и ее ветви.

1 — а. mesenterica inferior; 2 — arcus Rioli; 3 — а. colica sinistra; 4 — аа. sigmoideae; 5 — а. sigmoidea ima; 6 — а. rectalis superior; 7 — критический пункт Зудека; 8 — а. rectalis media; 9 — а. rectalis inferior

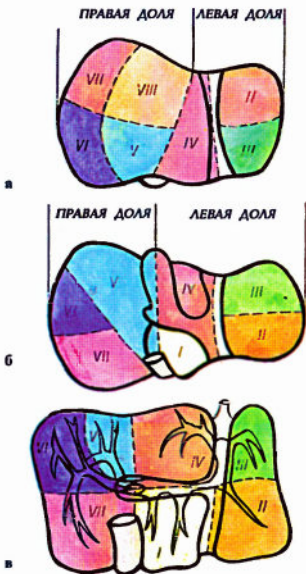


Рис. 98. Сегментарное строение печени (по Couinaud):  
 а — диафрагмальная поверхность печени, б — висцеральная поверхность печени; в — сегментарные ветви воротной вены (проекция на висцеральную поверхность). Сегменты печени обозначены римскими цифрами

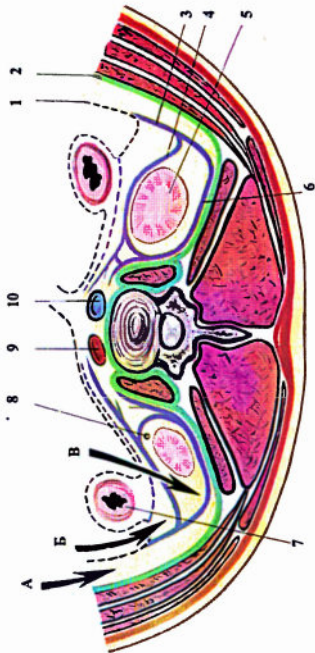


Рис. 105. Топографическая анатомия клетчатки забрюшинного пространства (места скопления клетчатки указаны стрелками)  
 (по Г.Г. Стромбергу с изменениями):

*A* — *textus cellulossus retroperitonealis*; *B* — *paracolon*; *B* — *paracolon*; *1* — *peritoneum*; *2* — *fascia transversalis*; *3* — *fascia retroperitonealis*; *4* — *fascia prerenalis*; *5* — *ren*; *6* — *fascia retrorenalis*; *7* — *colon descendens*; *8* — *ureter dexter*; *9* — *aorta abdominalis*; *10* — *v. cava inferior*

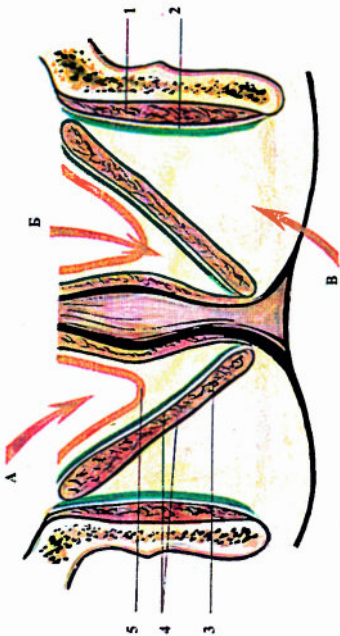


Рис. 119. Этюаж полости таза на фронтальном разрезе (схема):

*A* — *cavum pelvis peritonealis*; *B* — *cavum pelvis subperitoneale*; *B* — *cavum pelvis subcutaneum (fossa ischiorectalis)*; *1* — *m. obturatorius internus*; *2* — *fascia obturatoria*; *3* — *fascia m. levatoris ani superior et inferior*; *5* — *peritoneum*

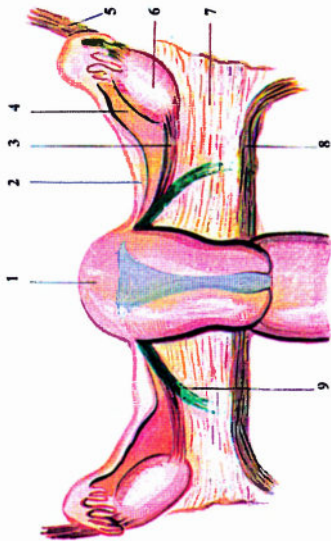


Рис. 126. Связочный аппарат матки (схема).

1 — uterus; 2 — tuba uterina; 3 — lig. ovarii proprium; 4 — lig. suspensorium ovarii; 5 — mesosalpinx; 6 — ovarium; 7 — lig. latum uteri; 8 — lig. cardinale uteri; 9 — lig. teres uteri

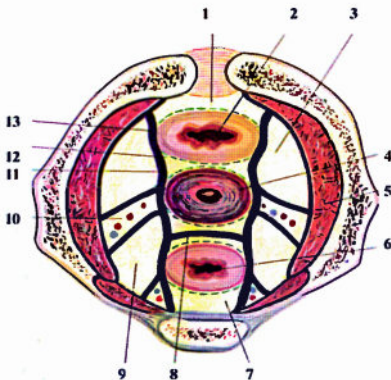
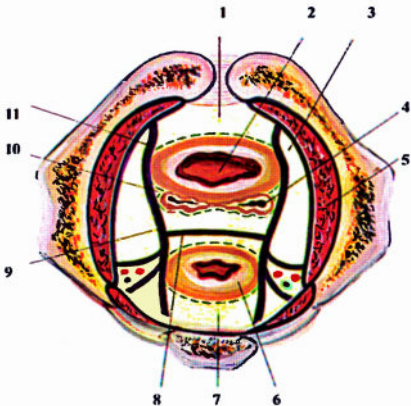


Рис. 122. Фасции и клетчаточные пространства таза на поперечном разрезе (схема):

*слева* — женский таз;

1 — spatium prevesicale; 2 — vesica urinaria; 3 — spatium laterale; 4 — uterus; 5 — m. obturatorius internus; 6 — rectum; 7 — spatium retrorectale; 8 — septum rectovaginale (aponeurosis peritoneoperinealis); 9 — spatium pararectale; 10 — parametrium; 11 — сагиттальный отрог париетальной фасции таза; 12 — spatium retrovesicale; 13 — фасциальные боковые застенки



*Спина* — мужской таз:

1 — spatium prevesicale; 2 — vesica urinaria; 3 — spatium laterale; 4 — vesicula seminalis; 5 — m. obturatorius internus; 6 — rectum; 7 — spatium retrorectale; 8 — septum rectovesicale (aponeurosis peritoneoperinealis); 9 — сагиттальный отросток париеальной фасции таза; 10 — spatium retrovesicale; 11 — фасциальные боковые складки



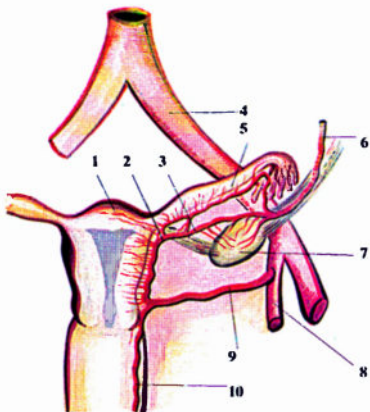


Рис. 127. Кровоснабжение матки и придатков матки:

1 — uterus; 2 — *r. tubarius a. uterinae*; 3 — *r. ovaricus a. uterinae*; 4 — *a. iliaca communis*; 5 — *tuba uterina*; 6 — *a. ovarica*; 7 — *ovarium*; 8 — *a. iliaca interna*; 9 — *a. uterina*; 10 — *a. vaginalis*

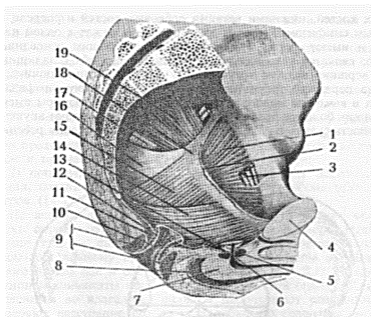


Рис. 117. Мышцы таза:

1 — *m.obturatorius internus*; 2 — *arcus tendineus fasciae pelvis*; 3 — *a.v.n.obturatoriae*; 4 — *symphysis pubica*; 5 — *apex prostatae*; 6 — *urethra (pars membranacea)*; 7 — *bulbus penis*; 8 — *m.bulbospongiosus*; 9 — *m.sphincter ani externus*; 10 — *canalis analis*; 11 — *m.puborectalis*; 12 — *m.sphincter ani internus*; 13 — *m.levator prostatae*; 14 — *m.pubococcygeus*; 15 — *m.iliooccygeus*; 16 — *m.coccygeus*; 17 — *n.ischiadicus*; 18 — *spina ischiadica*; 19 — *m.piriformis*

прохождения на промежность полового сосудисто-нервного пучка (*a.v.pudendae internae*, *n.pudendus*).

Копчиковая мышца (*m.coccygeus*), не всегда хорошо развитая, располагается на тазовой поверхности крестцово-остистой связки. Она берет начало от седалищной ости и прикрепляется к боковой поверхности двух нижних крестцовых и двух верхних копчиковых позвонков.

## ПОЛОСТЬ ТАЗА

Полость малого таза можно рассматривать как канал с верхним и нижним отверстиями (вход и выход таза). Верхнее отверстие, или верхняя апертура таза (*apertura pelvis superior*), представлено пограничной линией (*linea terminalis*), образованной костями таза. Нижнее отверстие, или нижняя апертура таза (*apertura pelvis inferior*), ограничено сзади копчиком, сбоку — крестцово-бугорными связками, седалищными буграми, нижними ветвями седа-

лишних костей, нижними ветвями лобковых костей и спереди — лобковым симфизом. Границы выхода таза не лежат в одной плоскости и имеют форму двух треугольников, общим основанием которых является условная линия, соединяющая оба седалищных бугра; вершина заднего треугольника лежит у конца копчика, а вершина переднего треугольника — у угла лобкового симфиза.

Вход и выход из малого таза и, в частности, их размеры имеют для женщины большое практическое значение, так как дают акушеру возможность судить о наличии препятствия для рождения ребенка.

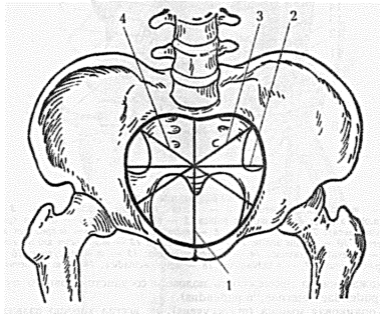


Рис. 118. Линии, характеризующие размеры женского таза:  
1 — *conjugata vera*; 2 — *diameter transversa*; 3 — *diameter obliqua sinister*; 4 — *diameter obliqua dexter*

Различают следующие размеры (диаметры), характеризующие вход в таз женщины (рис. 118):

1) прямой диаметр (*diameter recta*) или анатомическая конъюгата (*conjugata anatomica*) — кратчайшее расстояние между мысом (*promontorium*) и верхним краем лобкового симфиза ( $d.r. = 11,5$  см). В акушерской практике для оценки женского таза обычно используют истинную или акушерскую конъюгату (*conjugata vera, s. gynaecologica*) — расстояние между серединой лобкового симфиза (или наиболее выступающей кзади его точкой) и мысом, равное 11 см;

2) поперечный диаметр (*diameter transversa*) — прямая, соединяющая две наиболее удаленные друг от друга точки пограничной линии в поперечном направлении ( $d.tr. = 13,0-13,5$  см);

3) косо́й диаметр (*diameter obliqua*), правый и левый — расстояние от крестцово-подвздошного сочленения (*articulatio sacroiliaca*) одной стороны до подвздошно-лобкового возвышения (*eminentia iliopubica*) на лобковой кости противоположной стороны (*d.obl.* = 12,0—12,5 см).

Для характеристики выхода используют прямой и поперечный размеры (диаметры):

1) прямой размер или диаметр (*diameter recta*) — расстояние от верхушки копчика до нижнего края лобкового симфиза (9,5 см). При прохождении плода через малый таз копчик отходит на 1,5—2 см и прямой размер увеличивается до 11,5 см;

2) поперечный размер или диаметр (*diameter transversa*) — линия, соединяющая внутренние поверхности обонх седалищных бугров (11 см).

Не все размеры таза можно определить на живом человеке. Легко определяются при осмотре женщины размеры выхода из малого таза — *diameter recta* и *diameter transversa*. Однако не поддаются прямому измерению *diameter transversa* и *obliqua* тазового входа, как и *conjugata vera* входа в таз. Для определения истинной конъюгаты прибегают к ее косвенной оценке. Для этого введенным во влагалище пальцем нащупывают *promontorium* и измеряют расстояние его до угла лобкового сращения — диагональная конъюгата (*conjugata diagonalis*). В норме оно равно приблизительно 12,5—13,0 см, т.е. на 1,5—2,0 см больше, чем истинная конъюгата. Вычитая из полученных данных эту разницу в цифрах, получают косвенным образом прямой размер входа в таз.

Полость таза принято делить на три отдела или этажа: 1) верхний, или брюшинный, 2) средний, или подбрюшинный и 3) нижний, или подкожный (промежность) (рис. 119, с. 320, вклейка).

**Брюшинный отдел таза** (*cauitas pelvis peritoneale*) представляет собой нижний отдел брюшной полости и ограничивается условно сверху плоскостью, проходящей через тазовый вход. В нем находятся органы таза (или части органов), покрытые брюшиной. У мужчин это лишь самые верхние отделы прямой кишки и мочевого пузыря, что связано с особенностью у них хода и топографии париетального листка брюшины. В мужском тазу этот листок брюшиной переходит с передней стенки живота на верхнюю, частично — на заднюю и боковые стенки мочевого пузыря, образуя ближе к лобковому симфизу поперечную пузырную складку (*plicae vesicalis transversa*). Спускаясь по задней стенке мочевого пузыря, брюшина покрывает внутренне края ампул семявыносящих протоков, верхушки семенных пузырьков и переходит на прямую кишку, образуя прямокишечно-пузырное углубление (*excavatio rectovesicalis*), дно которого является самой низкой точкой тазовой части брюшной полости и фиксировано к сухожильному центру промежности (рис. 120). В прямокишечно-пузырном углублении может скапливаться воспалительный экссудат при остром аппендиците, прободных язвах, кровь при травмах паренхиматозных

органов. Выпот, ограничиваясь складками, может образовывать гнойники, изолированные от свободной брюшной полости.

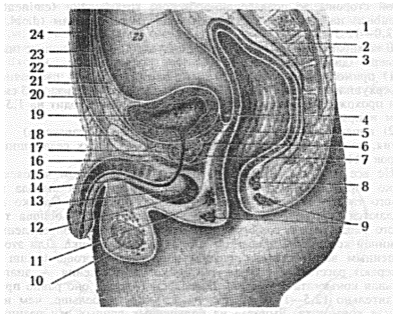
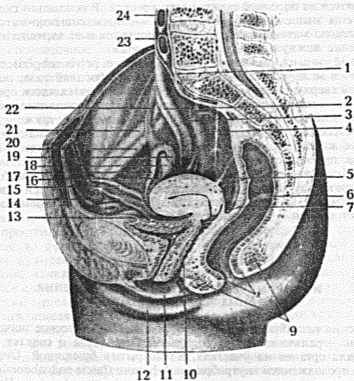


Рис. 120. Топографическая анатомия органов мужского таза на сагитальном разрезе:

1 — параректальная клетчатка; 2 — fascia pelvis; 3 — rectum; 4 — excavatio rectovesicalis; 5 — vesicula seminalis; 6 — septum rectovesicale; 7 — prostata; 8, 11 — m.sphincter ani internus; 9 — m.sphincter ani externus; 10 — testis; 12 — m.bulbospongiosus; 13 — bulbus penis; 14 — urethra; 15 — corpus cavernosum penis; 16 — diaphragma urogenitale; 17 — plexus venosus prostaticus; 18 — symphysis pubica; 19 — vesica urinaria; 20 — spatium prevesicale; 21 — предбрюшинная клетчатка; 22 — fascia prevesicalis; 23 — fascia transversalis; 24 — m.rectus abdominis; 25 — peritoneum

В женском тазу брюшинный отдел полости таза содержит кроме мочевого пузыря и прямой кишки большую часть матки и ее придатки (яичники, маточные трубы), а также самый верхний участок влагалища. У женщины паристальный листок брюшины, покрыв заднюю поверхность мочевого пузыря, переходит на переднюю поверхность матки на уровне ее перешейка, образуя неглубокое пузырно-маточное углубление (excavatio vesico-uterina).

Охватив дно, тело и шейку матки сзади, брюшина опускается ниже шейки матки, покрывает задний свод влагалища и переходит на прямую кишку, образуя глубокое прямокишечно-маточное углубление (excavatio recto-uterina), известное под названием пространство Дугласа, которое достигает проксимальной части влагалища, его заднего свода (рис. 121). Это углубление часто служитместилищем для патологических жидкостей (крови, гноя, асцитической жидкости). Тесное прилегание прямокишечно-маточного



**Рис. 121. Топографическая анатомия органов женского таза на сагитальном разрезе:**

1 — promontorium; 2 — ureter dexter; 3 — a. iliaca interna; 4 — v. iliaca interna; 5 — plica recto-uterina; 6 — plica transversa recti; 7 — excavatio recto-uterina; 8 — m. sphincter ani internus; 9 — m. sphincter ani externus; 10 — vagina; 11 — labium minus pudenda; 12 — labium majus pudenda; 13 — excavatio vesico-uterina; 14 — plica vesicalis transversa; 15 — lig. teres uteri; 16 — lig. ovarii proprium; 17 — tuba uterina; 18 — ovarium; 19 — fimbriae ovaricae; 20 — v. iliaca externa; 21 — a. iliaca externa; 22 — a. v. ovaricae; 23 — a. iliaca communis dextra; 24 — v. iliaca communis sinistra

углубления к заднему своду влагалища позволяет пунктировать его для уточнения характера скопившейся в нем жидкости и при необходимости удалить последнюю путем кольпотомии (вскрытия заднего свода влагалища). Путем пункции заднего свода в настоящее время под контролем ультразвукового скеннера проникают в брюшную полость для пункции яичникового фолликула с целью получения зрелой женской половой клетки для ее последующего искусственного оплодотворения вне организма.

Прямокишечно-маточное углубление с боков ограничено одноименными складками брюшины (*plicae recto-uterinae*), которые продолжаются до передней поверхности крестца. В основании складок заложены мышечно-фиброзные тяжи — прямокишечно-маточная и крестцово-маточная связки (*ligg. rectouterinum et sacrouterinum*), играющие важную роль в фиксации матки.

**Подбрюшинный отдел таза** (*cavum pelvis subperitoneale*) заключен между брюшиной и париетальной фасцией таза, покрывающей сверху тазовую диафрагму. В нем находятся части органов таза, не имеющие брюшинного покрова (внебрюшинные отделы прямой кишки, мочевого пузыря и влагалища), а также кровеносные сосуды, нервы, лимфатические узлы и окружающая их рыхлая жировая клетчатка, которая представлена в виде клетчаточных пространств.

**Подкожный отдел таза** (*cavum pelvis subcutaneum*) расположен между париетальной фасцией таза, покрывающей тазовую диафрагму, и кожей промежности. Он относится к промежности и будет описан в этом разделе.

#### КЛИНИЧЕСКАЯ АНАТОМИЯ ФАСЦИЙ И КЛЕТЧАТОЧНЫХ ПРОСТРАНСТВ ТАЗА И АНАТОМИЧЕСКИЕ ПУТИ РАСПРОСТРАНЕНИЯ ГНОЙНЫХ И МОЧЕВЫХ ЗАТЕКОВ

Фасция таза (*fascia pelvis*) имеет большое клиническое значение, так как ограничивает клетчаточные пространства и создает футляры для органов на участках, не покрытых брюшиной. Она является продолжением внутрибрюшной фасции (*fascia endoabdominalis*) и разделяется на париетальную и висцеральную фасции. Париетальная фасция (*fascia pelvis parietalis*) покрывает пристеночные мышцы стенки таза (*m. piriformis*, *m. obturatorius internus*, *m. coccygeus*), получая на отдельных участках названия, аналогичные мышцам (*fascia obturatoria*), а также покрывает мышцы, составляющие дно таза. Париетальная фасция сращена с нижними ветвями лобковых и седалищных костей. Наиболее выражена она в области внутренней запирательной мышцы, где на границе ее верхней и нижней половиной, на протяжении от лобкового симфиза до седалищной ости она, утолщаясь, образует сухожильную дугу фасции таза (*arcus tendineus fasciae pelvis*), от которой берет начало мышца, поднимающая задний проход (*m. levator ani*), и где происходит переход париетальной фасции со стенок на дно таза. Переходя затем на мочевой пузырь, фасция таза образует между лобковым симфизом и мочевым пузырем у женщины или предстательной железой у мужчин две плотные сагиттально направленные лобково-пузырные или лобково-предстательные связки (*ligg. pubovesicalia* или *ligg. puboprostatica*).

Висцеральная тазовая фасция (*fascia pelvis visceralis*) образует для органов таза, на участках, лишенных брюшинного покрова, замкнутые вместилища (капсулы), заполненные рыхлой клетчаткой, в которой проходят кровеносные, лимфатические сосуды и нервы, — висцеральные клетчаточные пространства (околопрямокишечное, околоматочное, околопузырное, околопростатическое и др.).

В подбрюшинном отделе таза париетальная фасция таза, переходя на органы, образует два фасциальных отроча, расположенных в сагиттальной плоскости между лобковыми костями и крестцом, в которых проходят висцеральные ветви сосудов и нервов, идущие к органам таза (рис. 122, с. 320, вклейка). Спереди они прикрепляются у медиального края внутреннего отверстия запирающего канала, затем, идя спереди назад, сливаются с фасцией мочевого пузыря, прямой кишки и прикрепляются к передней поверхности крестца у крестцово-подвздошного сочленения. Таким образом, органы таза оказываются заключенными в пространстве, ограниченном спереди лобковыми костями, сзади — крестцом и копчиком, с боков — сагиттальными пластинками фасции таза. Это пространство широкой фасциальной перегородкой, расположенной во фронтальной плоскости между прямой кишкой и мочевым пузырем у мужчин и прямой кишкой и влагалищем у женщин, начинающейся от дна брюшинного мешка и прикрепляющейся к сухожильному центру промежности, делится на передний и задний отделы. Эта прямокишечно-пузырная или прямокишечно-влагалищная перегородка (*septum rectovesicale* или *septum rectovaginale*), получившая название брюшинно-промежностного апоневроза, или апоневроза Денонвиллье, дойдя до сагиттальных отроча фасции, сливается с ними и, огибая боковые стенки прямой кишки, достигает передней поверхности крестца.

Клетчатка таза отделяет находящиеся в нем органы от стенок таза, а также заключена между органами и окружающими их фасциальными футлярами. Основные клетчаточные пространства полости таза находятся в среднем ее этаже — подбрюшинном отделе таза.

Париетальная фасция и ее отроча формируют париетальные клетчаточные пространства. Их важное практическое значение состоит в том, что они нередко являются местом возникновения и локализации патологических процессов в тазу (флегмоны, гематомы, мочевые затеки). Различают предпузырное, позадипрямокишечное и два боковых клетчаточных пространства таза (см. рис. 122).

*Предпузырное клетчаточное пространство* (*spatium pvesicale, s. retropubicum*) располагается между задней поверхностью верхних ветвей лобковых костей и лобкового симфиза и передней поверхностью мочевого пузыря. Передней стенкой пространства является поперечная фасция, прикрепляющаяся к верхнему краю симфиза, и ее продолжение — париетальный листок тазовой фасции, покрывающий симфиз и верхние ветви лобковых костей. Заднюю стенку предпузырного пространства составляет



висцеральная фасция мочевого пузыря, ее передний листок — предпузырная фасция (*fascia prevesicalis*). Дном предпузырного пространства служит передний участок диафрагмы таза. Кверху предпузырное пространство, суживаясь, замыкается слиянием предпузырной фасции с поперечной фасцией на уровне пупка (см. рис. 120). Боковыми стенками предпузырного пространства, отделяющими его от расположенных позади боковых клетчаточных пространств, являются фасциальные пластинки, так называемые боковые заслонки мочевого пузыря, происходящие из влагалища пупочной артерии и идущие во фронтальной плоскости от его боковой стенки (предпузырной фасции) к переднебоковым стенкам таза.

В предпузырном клетчаточном пространстве располагаются рыхлая жировая клетчатка, пузырное и предстательное венозные сплетения и артерии мочевого пузыря.

Через предпузырное пространство осуществляется доступ к мочевому пузырю при операции надлобкового (высокого) сечения мочевого пузыря.

В предпузырном пространстве при переломах лобковых костей может скапливаться кровь, образуя гематомы. При ранении стенки мочевого пузыря в этом пространстве накапливается моча с последующим развитием флегмоны.

При развитии флегмон в предпузырном пространстве возможны гнойные затеки в соседние области: в область приводящих мышц бедра через запирательный канал; на переднюю область бедра через бедренный канал, внутреннее отверстие которого открывается в предпузырное пространство; на переднюю брюшную стенку между предпузырной и поперечной фасциями, а пройдя через поперечную фасцию, распространяется во влагалище прямых мышц живота; боковые клетчаточные пространства таза по ходу сосудов в околопузырное клетчаточное пространство, разрушая предпузырную фасцию, и далее в свободную брюшную полость (табл. 19).

*Позадипрямокишечное пространство* (*spatium retrorectale*) располагается между прямой кишкой спереди и крестцом сзади. Непосредственными стенками его являются спереди висцеральная фасция прямой кишки, а сзади — париетальная фасция таза (не всегда хорошо выраженная). С боков это пространство ограничено сагиттальными фасциальными отрогами, доходящими сзади до крестца и крестцово-подвздошного сочленения. Нижнюю границу его образует копчиковая мышца. В направлении кверху позадипрямокишечное пространство незамкнуто и непосредственно продолжается вперед нижних поясничных позвонков в забрюшинное пространство (см. рис. 120).

В жировой клетчатке этого пространства располагаются верхняя прямокишечная и крестцовые артерии, крестцовый отдел симпатического ствола, нервные сплетения, лимфатические узлы.

Позадипрямокишечное пространство может служить местом образования тазовых флегмон при ранениях прямой кишки. Гнойные затеки из этого пространства могут распространяться в забрюшинное пространство по ходу жировой клетчатки и верхней пря-

Таблица 19

Анатомические пути распространения гнойных затеков в тазу

Место локализации гнойника	Направление затека	Анатомический путь	Зона распространения
Предпузырное клетчаточное пространство	Вниз на бедро	Запирательный канал  Бедренный канал	Медиальное фасциальное ложе бедра  Переднее фасциальное ложе бедра
	Вверх на переднюю стенку живота	По ходу предпузырной фасции	Передняя стенка живота до уровня пупка
	Вперед на переднюю стенку живота	Через поперечную фасцию	Влагалище прямых мышц живота
	Назад в таз	Через предпузырную фасцию	Околопузырное клетчаточное пространство
Позадипрямокишечное клетчаточное пространство	Вверх в забрюшинное пространство	По жировой клетчатке и по ходу <i>a. rectalis superior</i>	Забрюшинное пространство
	Вперед и наружу в таз	По ходу <i>a. rectalis media</i>	Боковые клетчаточные пространства
	Вперед в таз	Через околопрямокишечную фасцию	Околопрямокишечное клетчаточное пространство
Боковое клетчаточное пространство	Назад в ягодичную область	Через <i>foramina supra- и infrapiriforme</i> по ходу сосудов и нервов	Глубокое ягодичное пространство
	Кнутри в таз	По ходу <i>a. rectalis media</i>	Позадипрямокишечное и околопрямокишечное клетчаточные пространства
		По ходу пузырных артерий	Предпузырное и околопузырное клетчаточные пространства
	Вперед и вниз на бедро	По ходу запирательного канала По ходу <i>a. iliaca externa</i>	Медиальное фасциальное ложе бедра Переднее фасциальное ложе бедра
Вниз на промежность	Через <i>foramen ischiadicum minus</i> по ходу полового сосудисто-нервного пучка	Промежность	
Вверх в забрюшинное пространство	По ходу <i>a. iliaca communis</i> и мочеточника	Забрюшинное пространство	

Место локализации гнойника	Направление затека	Анатомический путь	Зона распространения
Околочечечное клетчаточное пространство (параметрий)	Вверх в забрюшинное пространство	По ходу мочеточника и a.ovarica	Забрюшинное пространство
	Кнаружи в таз	По ходу клетчатки lig.latum и a.uterina	Боковые клетчаточные пространства таза
	Вперед на переднюю стенку живота	По ходу круглой связки матки	Паховый канал
	Назад в ягодичную область	Через foramea infrapiriforme по ходу сосудов и нервов	Глубокое ягодичное пространство

мокишечной артерии, в боковые клетчаточные пространства таза по средним прямокишечным кровеносным сосудам, в околопрямокишечное клетчаточное пространство, проникая через висцеральную фасцию прямой кишки (см.табл. 19).

*Боковые клетчаточные пространства* (spatia lateralia dextrum et sinistrum) расположены между боковой стенкой таза и органами таза. Непосредственными стенками его являются снаружи парнетальная фасция таза, внутри — сагиттальные фасциальные отростки, идущие от передней к задней стенке таза, вдоль органов таза, спереди — фасциальные боковые заслонки мочевого пузыря. Дном его служит диафрагма таза. В жировой клетчатке боковых клетчаточных пространств располагаются крупные кровеносные сосуды (общие и внутренние подвздошные артерии и вены), лимфатические сосуды и узлы, висцеральные нервные сплетения, нервные стволы крестцового сплетения, мочеточники, семявыносящие протоки.

При развитии флегмон в боковых клетчаточных пространствах гнойные затеки по ходу ветвей подвздошных артерий и нервных сплетений могут распространяться в соседние области. Сообщение с ягодичной областью осуществляется через над- и подгрушевидные отверстия по ходу сосудов и нервов (седалищного нерва, верхнего и нижнего ягодичных сосудисто-нервных пучков). Через запирающий канал по ходу запирающего сосудисто-нервного пучка гной может проникать на бедро, в ложе приводящих мышц. Половой сосудисто-нервный пучок сообщает боковое клетчаточное пространство с областью промежности. Кроме того, по сосудам и нервам, проходящим к органам таза через висцеральную фасцию, устанавливается сообщение между боковым и висцеральными клетчаточными пространствами. Возможен затек гноя и в забрюшинное пространство по ходу мочеточника (см.табл. 19).

В женском тазу выделяют *околочечечное клетчаточное пространство, или параметрий* (parametrium), рас-

полагающееся вокруг шейки матки и переходящее в щель между листками широкой связки матки (см.рис. 122). В нем выделяют передшечный, позадишечный и два боковых параметрия, между которыми нет четко выраженных границ. Предшечный (передний) параметрий отделяет шейку матки от мочевого пузыря, позадишечный (задний) — влагалище от прямой кишки. Боковыми границами переднего и заднего параметрия условно являются парные связки, идущие от матки к лобку — лобково-маточные связки и к крестцу — крестцово-маточные связки. Боковой параметрий располагается в основании широкой связки матки между ее листками и примыкает к стенкам таза, непосредственно переходя в боковые клетчаточные пространства. Нижней границей параметрия является диафрагма таза.

В околоматочном клетчаточном пространстве находятся клетчатка, а также сосуды, кровоснабжающие матку и придатки (маточная и яичниковая артерии), маточное венозное сплетение, нервные сплетения, мочеточник.

Гнойные затеки из околоматочного пространства могут распространяться в забрюшинное пространство по ходу мочеточника и яичниковой артерии. С боков и сзади клетчатка околоматочного пространства через подгрушевидное отверстие по ходу проходящих через него сосудов и нервов сообщается с клетчаткой ягодичной области. По ходу круглой связки матки возможен затек гноя на переднюю брюшную стенку, в область пахового канала. Связь с боковыми клетчаточными пространствами таза осуществляется непосредственно по клетчатке или по маточной артерии (см. табл. 19).

#### ХИРУРГИЧЕСКАЯ, ОРИЕНТИРНАЯ И ПРОЕКЦИОННАЯ АНАТОМИЯ КРОВЕНОСНЫХ СОСУДОВ И НЕРВОВ

Стенки и органы таза снабжаются кровью из системы *внутренней подвздошной артерии* (*a.iliaca interna*), которая берет начало из общей подвздошной артерии (*a.iliaca communis*) на уровне крестцово-подвздошного сочленения у медиального края подвздошно-поясничной мышцы (*m.iliopsoas*) и направляется книзу, кнаружи и кзади, располагаясь на заднелатеральной стенке полости малого таза. На своем пути *a.iliaca interna* прикрыта брюшиной. Спереди вдоль нее спускается мочеточник, что важно учитывать при операциях в этой области, чтобы не пережать его вместо артерии. Сзади от артерии лежит внутренняя подвздошная вена (*v.iliaca interna*). Ствол внутренней подвздошной артерии обычно короткий (3—4 см) и на уровне верхнего края большого седалищного отверстия делится на две основные ветви (ствола) — переднюю и заднюю. Передний ствол расположен поверхностнее и дает артерии как висцеральные, идущие к внут-

ренным органам таза, так и парietальные (пристеночные), идущие к стенкам таза. Задний, более короткий ствол, лежит глубже, позади переднего и отдает преимущественно пристеночные артерии (рис. 123).

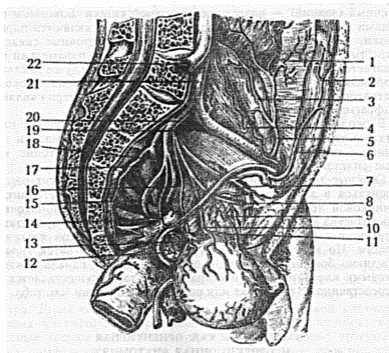


Рис. 123. Ветви подвздошной артерии (мужской таз):

1, 3, 5 — *a.circumflexa ilium profunda* (основной ствол — 5 и ветви); 2, 6 — *a.epigastrica inferior*; 4 — *a.testicularis*; 7 — *a.obturatoria*; 8 — *a.umbilicalis*; 9, 10 — *aa.vesicales superiores*; 11 — *a.vesicalis inferior*; 12 — *ductus deferens sinister*; 13 — *vesicula seminalis*; 14 — *a.rectalis media*; 15 — *a.glutea inferior*; 16 — *a.pudenda interna*; 17 — *a.sacralis lateralis*; 18 — *a.glutea superior*; 19 — *a.iliaca externa*; 20 — *a.iliaca interna*; 21 — *a.iliaca communis sinistra*; 22 — *a.iliaca communis dextra*

Различают следующие ветви переднего ствола *a.iliaca interna* (от проксимального отдела к дистальному):

1) пупочная артерия (*a.umbilicalis*) отходит наиболее проксимально и направляется в виде тонкого дугообразного тяжа вперед и медиально. В пределах начальной трети этой артерии от нее отходят 1—2 верхние мочепузырные артерии (*aa. vesicales superiores*), направляющиеся к верхнебоковому участку мочевого пузыря. У взрослого человека эта артерия сохраняет просвет лишь на небольшом протяжении — от начала до места отхождения верхней мочепузырной артерии. Остальной участок ее ствола до пупка облитерируется и превращается в *lig.umbilicale mediale*;

2) запирающая артерия (*a.obturatoria*) начинается дистальнее предыдущей и, направляясь несколько кверху и вперед, идет по стенке малого таза ниже пограничной линией к внутреннему отверстию запирающего канала, где сходитесь под острым углом с запирающим нервом, расположенным выше нее. Запирающая артерия иногда может отходить от заднего ствола *a.iliaca interna* или от нижней надчревной артерии (*a.epigastrica inferior*), являющейся ветвью *a.iliaca externa*;

3) нижняя мочепузырная артерия (*a.vesicalis inferior*) начинается еще более дистально и глубже и направляется вперед и медиально, располагаясь между дном мочевого пузыря и брюшиной и отдавая ветви к дну мочевого пузыря, дистальному отделу мочеоточника, семенным пузырькам и предстательной железе. Иногда от нее отходит артерия семявыносящего протока (*a.ductus deferentis*), которая может также брать начало и от *a.umbilicalis*, и от *a.vesicalis superior*, и от самой *a.iliaca interna*;

4) средняя прямокишечная артерия (*a.rectalis media*), отходящая от переднего ствола, идет вниз и, располагаясь на диафрагме таза, подходит к боковой поверхности прямой кишки, находясь в боковых отделах околопрямокишечного клетчаточного пространства;

5) в женском тазу, дистальнее отхождения *a.obturatoria*, от внутренней подвздошной артерии берет начало маточная артерия (*a.uterina*), которая идет по боковой стенке малого таза под мочеоточником вперед, медиально и вниз в клетчатку основания широкой связки матки. Она может быть обнаружена на боковой стенке таза книзу от мочеоточника, в углу между *a.iliaca communis* и *a.iliaca interna*.

Отдав вышеперечисленные ветви, передний ствол внутренней подвздошной артерии направляется вниз, вперед и медиально и, не доходя до подгрушевидного отверстия (*foramen infrapiriforme*), делится на две конечные ветви, уходящие в это отверстие: 6) внутреннюю половую артерию (*a.pudenda interna*), расположенную более впереди и латерально, и 7) нижнюю ягодичную артерию (*a.glutea inferior*), лежащую медиальнее и сзади.

Задний ствол внутренней подвздошной артерии очень короткий (всего 1—2 см), но имеет такой же диаметр, как и передний. Он идет вниз и медиально, где в виде верхней ягодичной артерии уходит в надгрушевидное отверстие (*foramen suprapiriforme*), которое скрыто под пояснично-крестцовым сплетением (*plexus lumbosacralis*). Задний ствол *a.iliaca interna* отдает три ветви: 1) подвздошно-поясничная артерия (*a.iliolumbalis*) отходит от его заднелатеральной полуокружности и сразу же у медиального края *m.iliopsoas* делится на две ветви, из которых поясничная (*ramus lumbalis*) поднимается вверх к задней брюшной стенке, а подвздошная (*ramus iliacus*) уходит под большую поясничную мышцу. Обе ветви *a.iliolumbalis* кровоснабжают заднебоковые отделы стенки брюшной полости и образуют в мышцах многочисленные анастомозы с поясничными артериями (из брюшной аорты), с артериями

передней брюшной стенки (*a.circumflexa ilium profunda* из *a.iliaca externa*) и ягодичными артериями. Благодаря этому они обе играют роль важных коллатералей при перевязке общей подвздошной артерии. В то же время они могут быть причиной неэффективности перевязки внутренней подвздошной артерии при ранении верхней ягодичной артерии; 2) латеральные крестцовые артерии (*aa.sacrales laterales*) в количестве 1—2 начинаются от медиальной полуокружности заднего ствола внутренней подвздошной артерии и идут медиально вниз по крестцу вдоль выхода крестцовых нервов; 3) верхняя ягодичная артерия (*a.glutea superior*), наиболее крупная ветвь заднего ствола, являющаяся его продолжением, направляется к надгрушевидному отверстию между столами крестцового сплетения. Ее повреждение при ранениях в ягодичной области дает сильное трудноостанавливаемое кровотечение, так как артерия, выходя через надгрушевидное отверстие в ягодичную область, описывает дугу вокруг верхней седалищной вырезки. Вследствие этого при разрыве артерии ее центральный конец, сокращаясь, уходит в полость малого таза.

*Внутренняя подвздошная вена* (*v.iliaca interna*), более широкая и тонкостенная, в виде короткого, но толстого ствола расположена позади одноименной артерии и медиальнее от нее. Ее ветви идут от органов и стенок таза, сопровождая одноименные артерии, причем обычно вис таза эти ветви имеются в двойном числе, а в полости таза они одиночные. В области притоков внутренней подвздошной вены вокруг органов образуются венозные сплетения, анастомозирующие между собой (*plexus venosus sacralis, rectalis, vesicalis, prostaticus, uterinus et vaginalis*).

Иннервация стенок и органов таза осуществляется из крестцового нервного сплетения (*plexus sacralis*), а также вегетативного нижнего подчревного (тазового) сплетения (*plexus hypogastricus inferior, s.plexus pelvicus*).

Крестцовое нервное сплетение, самое значительное из всех сплетений, образовано передними ветвями IV и V поясничных и I, II и III крестцовых нервов, выходящими через тазовые крестцовые отверстия, и лежит на передней поверхности грушевидной мышцы кзади от ветвей *a.iliaca interna*. Наиболее крупный ствол крестцового сплетения — седалищный нерв (*n.ischiadicus*) — направляется через подгрушевидное отверстие в ягодичную область. Вместе с ним также проходят другие ветви крестцового сплетения — нижний ягодичный нерв (*n.gluteus inferior*) и задний кожный нерв бедра (*n.cutaneus femoris posterior*). Отходящий от крестцового сплетения верхний ягодичный нерв (*n.gluteus superior*) идет в надгрушевидное отверстие вместе с одноименными артерией и венами. Пристеночное положение нервных стволов крестцового сплетения является причиной резких иррадиирующих болей при опухлях малого таза, а также болей, вызываемых давлением беременной матки. Близость многочисленных пучков сплетения к крестцово-подвздошному сочленению обуславливает различную локализацию болей при заболеваниях этого сочленения.

Запирательный нерв (n.obturatorius), образующийся из поясничного сплетения (plexus lumbalis), идет по боковой стенке таза к внутреннему отверстию запирательного канала.

У нижнего края грушевидной мышцы под крестцовым сплетением расположено половое сплетение (plexus pudendus), образованное II, III и IV крестцовыми нервами, из которого возникает половой нерв (n.pudendus), направляющийся с внутренними половыми сосудами в подгрушевидное отверстие.

Основными источниками иннервации органов таза являются правый и левый симпатические стволы, парасимпатические узлы (ganglia pelvina) и чувствительные волокна из крестцовых нервов, которые формируют вегетативное нижнее подчревное (тазовое) сплетение (plexus hypogastricus inferior), спускающееся в виде пластинки от крестца до мочевого пузыря по ходу крупных артерий.

Анатомические ориентиры для нахождения кровеносных сосудов и нервов таза представлены в табл. 20.

Таблица 20  
Анатомические ориентиры кровеносных сосудов и нервов таза

Хирургический объект	Уровень	Анатомический ориентир	Синтопия образований
A.iliaca communis	Над входом в малый таз	Внутренний край m.iliорова и linea terminalis	Снаружи — внутренний край m.iliорова, внутри — linea terminalis, сверху — брюшина
A.iliaca interna	— " —	M.iliорова и боковая стенка таза у linea terminalis	Снаружи — медиальный край m.iliорова, внутри — m.piriformis
A.ovarica	Боковая стенка таза	Воронка маточной трубы у lig.infundibulopelvicum	Под воронкой маточной трубы между листками брюшины, в lig.infundibulopelvicum
A.arteria	— " —	Fossa ovarica, мочеточник	Книзу от fossa ovarica, под мочеточником
	Дно таза	Угол между a.iliaca communis и a.iliaca interna	Сверху — a.iliaca communis, снизу — a.iliaca interna
		Основание lig.latum	На расстоянии 1,5—2,5 см от бокового края матки, перекрещиваясь среди мочеточник
A.obturatoria, n.obturatorius	Боковая стенка таза	Linea terminalis	Ниже и параллельно linea terminalis
Aa. vesicales superiores	Малый таз	Plica umbilicalis medialis и a.umbilicalis (проходная часть)	На боковой стенке таза под брюшиной между a.iliaca interna и a.umbilicalis (проходная часть) кнаружи от plica umbilicalis medialis
Aa. vesicales inferiores	— " —	A. Iliaca interna, дно мочевого пузыря	На боковой стенке таза под брюшиной и между дном мочевого пузыря и брюшиной



Хирургический объект	Уровень	Анатомический ориентир	Синтопия образованной
<i>A.rectalis superior</i>	У входа в малый таз и перехода сигмовидной кишки в прямую	Нижний отдел брыжейки сигмовидной кишки	В брыжейке сигмовидной кишки и позади прямой кишки в жировой клетчатке позадипрямокишечного пространства
<i>A.rectalis media</i>	Малый таз	Околопрямокишечное пространство, боковые отделы прямой кишки	В клетчатке боковых отделов околопрямокишечного пространства, между собственным фасциальным футляром прямой кишки и ее стенкой
<i>Plexus sacralis</i>	—	<i>M.piriformis</i> , <i>a.iliaca interna</i>	На передней поверхности <i>m.piriformis</i> вблизи от ветвей <i>a.iliaca interna</i>

В тазу имеются три группы лимфатических узлов, располагающихся следующим образом: 1) вдоль общих подвздошных артерий — общие подвздошные лимфатические узлы (*nodii lymphatici iliaci communes*), 2) вдоль наружных подвздошных сосудов — наружные подвздошные лимфатические узлы (*nodii lymphatici iliaci externi*) и 3) по ходу внутренних подвздошных сосудов — внутренние подвздошные лимфатические узлы (*nodii lymphatici iliaci interni*). Первая и вторая группы узлов принимают лимфу от нижней конечности, поверхностных сосудов ягодичной области, нижней половины стенок живота, поверхностных слоев промежности, наружных половых органов. Внутренние подвздошные узлы собирают лимфу от большинства тазовых органов и образований, составляющих стенки таза.

Отводящие сосуды подвздошных лимфатических узлов направляются к узлам, лежащим у нижней полой вены (справа) и брюшной аорты (слева). Часть этих сосудов прерывается в так называемых подаортальных узлах (*nodii lymphatici subaortici*), лежащих на уровне бифуркации аорты вблизи правой и левой общих подвздошных артерий.

#### ХИРУРГИЧЕСКАЯ АНАТОМИЯ ОРГАНОВ ТАЗА

К органам таза относятся те, что расположены внутри полости малого таза и связаны с тазовой висцеральной фасцией. Хирургическая анатомия органов женского и мужского таза описывается отдельно из-за неидентичности некоторых из них и различной синтопии.

## Женский таз

К органам женского таза относятся мочевой пузырь, мочеточник (тазовая часть), матка и придатки матки, влагалище и прямая кишка.

### Мочевой пузырь

Мочевой пузырь (*vesica urinaria*) располагается в переднем отделе таза. У взрослого человека пустой мочевой пузырь лежит целиком в полости таза (рис. 124). При наполнении пузыря мочой его верхняя часть, изменяя форму и величину, поднимается в лобковую область, доходя, в случае значительного растяжения, до уровня пупка. Поэтому при полном мочевом пузыре сильный удар в нижний отдел передней брюшной стенки может привести к внутрибрюшинному разрыву пузыря. В мочевом пузыре различают верхушку (*apex vesicae*), тело (*corpus vesicae*), дно (*fundus vesicae*) и шейку (*cervix vesicae*), переходящую в мочеиспускательный канал. Верхушка мочевого пузыря обращена кпереди и при опорожненном пузыре не выступает выше верхнего края лобкового симфиза. Дно пузыря — его нижняя расширенная часть —

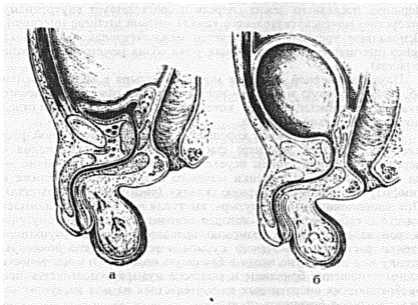


Рис. 124. Топографическая анатомия опорожненного и наполненного мочевого пузыря:

*а* — опорожненный мочевой пузырь; *б* — наполненный мочевой пузырь

обращена вниз и назад. В этой части пузыря в него впадают мочеточники и здесь же отходит мочепускающий канал.

В наполненном мочевом пузыре различают переднюю, заднюю и две боковые поверхности, в пустом — верхнюю и нижнюю поверхности, переходящие одна в другую посредством боковых краев. От верхушки пузыря к пупку по задней поверхности передней брюшной стенки тянется срединная пупочная связка (*lig. umbilicale medianum*), представляющая собой запустевший первичный мочевой проток (*urachus*). От боковых сторон пузыря направляются к пупку латеральные пупочные связки (*ligg. umbilicalia lateralia*) — остатки облитерированных пупочных артерий.

Емкость мочевого пузыря в среднем у взрослых составляет 500—600 см<sup>3</sup>. В патологических условиях пузырь может сильно растягиваться, перкуторно доходя до пупка и вмещающая до 2—3 л жидкости.

Стенка мочевого пузыря состоит из слизистой оболочки, подслизистой основы и мышечной и серозной оболочек. Слизистая оболочка благодаря хорошо развитой подслизистой основе образует большое количество складок, хорошо заметных в опорожненном состоянии и расправляющихся при наполнении пузыря. В области дна пузыря в связи с отсутствием подслизистой основы слизистая оболочка не образует складок, и здесь имеется гладкая, треугольной формы площадка — мочепузырный треугольник (*trigonum vesicae*). Вершина последнего лежит спереди и соответствует внутреннему отверстию мочепускающего канала (*ostium urethrae internum*). Основанием треугольника является межмочеточниковая складка (*plica interureterica*), соединяющая устья обоих мочеточников (*ostia ureteres*).

Пучки мышечной оболочки мочевого пузыря в области шейки образуют круговую мышцу — произвольный сфинктер мочевого пузыря (*m. sphincter vesicae*), которая охватывает начальный отдел мочепускающего канала.

Мочевой пузырь покрыт хорошо выраженной висцеральной фасцией, образующей для него фасциальный футляр. Брюшина с передней брюшной стенки переходит на верхнюю и частично — на заднюю и боковые стенки мочевого пузыря, образуя ближе к симфизу поперечную пузырную складку (*plica vesicalis transversa*). При наполнении мочевого пузыря, выступая над лобком, поднимает вместе с собой брюшину, которая отходит кверху. Поэтому при острой задержке мочи возможно произвести прокол (пункцию) стенки растянутого мочевого пузыря через переднюю брюшную стенку над лобком, не входя в брюшную полость. Эта особенность взаимоотношения брюшины и мочевого пузыря используется при внебрюшинных оперативных вмешательствах на нем доступом через переднюю брюшную стенку.

Синтопия органа. Передняя поверхность мочевого пузыря прилежит к лобковому симфизу и верхним ветвям лобковых костей, отделяясь от них слоем рыхлой жировой и соединительной ткани (предпузырное клетчаточное пространство) (см. рис. 122). От пе-

редней поверхности мочевого пузыря к симфизу идут лобково-пузырные связки (lig.pubovesicales). Сзади к мочевому пузырю прилежат передняя поверхность тела матки и в подбрюшинном пространстве — шейка матки и передняя стенка влагалища. Тесная связь мочевого пузыря с маткой и влагалищем имеет важное практическое значение. На большей своей части матка отделена от мочевого пузыря посредством excavatio vesicouterina. Дно пузыря лежит на мочеполовой диафрагме, будучи окружено мочепузырным венозным сплетением. С боков к дну пузыря прилежит мышца, поднимающая задний проход (m.levator ani). Сверху и с боков к наполненному мочевому пузырю прилежат отделенные от него брюшной петли тонкой кишки, к опорожненному пузырю — передняя поверхность матки.

Фиксация мочевого пузыря осуществляется, главным образом, за счет прирастания его к мочеполовой диафрагме. Связки, идущие к стенке таза, играют в фиксации пузыря вспомогательную роль.

Кровоснабжение, иннервация и лимфоотток. Кровоснабжение мочевого пузыря осуществляется из системы внутренней подвздошной артерии. Одна или две верхние мочепузырные артерии (aa. vesicales superiores), отходящие от проходимой части a.umbilicalis, кровоснабжают верхнюю часть мочевого пузыря до верхушки. Нижние мочепузырные артерии (aa. vesicales inferiores) из a. iliaca interna идут к дну и нижней части тела мочевого пузыря. Венозный отток от мочевого пузыря осуществляется в густое мочепузырное венозное сплетение (plexus venosus vesicalis), прилегающие к боковым поверхностям таза и дна мочевого пузыря. Из сплетения кровь оттекает по мочепузырным венам во внутреннюю подвздошную вену.

В иннервации мочевого пузыря принимают участие верхнее и нижнее подчревные нервные сплетения, тазовые внутренностные нервы и половой нерв.

Отток лимфы из мочевого пузыря происходит во внутренние и наружные подвздошные лимфатические сосуды, расположенные по ходу внутренней и наружной подвздошных артерий.

#### *Мочеточник (тазовая часть)*

Из общей длины мочеточника (29—30 см) на тазовую часть протяженностью от пограничной линии до его впадения в мочевой пузырь приходится около половины. В тазу различают два отдела мочеточника: пристеночный, прилегающий к боковой стенке таза, и висцеральный, примыкающий к тазовым органам.

Синтопия органа. На уровне пограничной линии мочеточник располагается на границе ее задней и средней третей, т.е. впереди от крестцово-подвздошного сочленения. На своем пути в таз, направляясь вниз и назад, левый мочеточник перекрещивает спереди a.iliaca communis, а правый — a.iliaca externa dextra. Далее в полости таза оба мочеточника лежат в подбрюшинном пространстве

на боковой стенке таза, где они проходят позади яичника по передней поверхности *a. iliaca interna* и чаще в том месте, где от нее отходит *a. uterina*. При этом мочеточник пересекает маточную артерию, располагаясь поверхностнее ее (1-й перекрест с маточной артерией) (рис. 125). Дойдя до дна таза, мочеточник проходит в толщу основания широких связок матки и направляется к шейке матки, еще раз пересекая *a. uterina*, располагаясь теперь глубже и позади нее и на расстоянии 1,5—2 см от шейки и тела матки

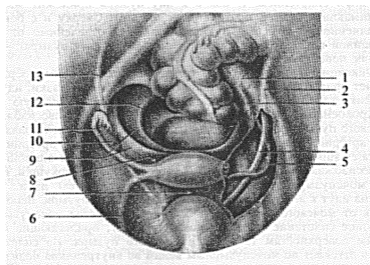


Рис. 125. Взаимоотношение мочеточника и маточной артерии:

1 — *a. iliaca communis*; 2, 4 — *ureter sinister*; 3, 5 — *a. uterina*; 6 — *lig. teres uteri*; 7 — *excavatio vesico-uterina*; 8 — *excavatio recto-uterina*; 9 — *fossa pararectalis*; 10 — *ovarium*; 11 — *tuba uterina*; 12 — *plica recto-uterina*; 13 — *ureter dexter*

(2-й перекрест с маточной артерией). Далее мочеточники на небольшом протяжении прилежат к передней стенке влагалища и под острым углом впадают в мочевой пузырь. Таким образом, мочеточник дважды пересекает маточную артерию: вблизи боковой стенки таза он проходит поверхностнее (спереди) от артерии и вблизи боковой стенки матки — глубже (сзади) артерии. Перекрест вблизи боковой стенки матки в основании широких связок особенно важен, так как маточная артерия прикрывает мочеточник сверху и его легко можно захватить в лигатуру и пересечь при перевязке маточных артерий. Особенно осторожным нужно быть при таких операциях, как надвлагалищная ампутация матки или ее экстирпация вместе с придатками. Перевязку артерий рекомендуют производить в таких случаях как можно ближе к боковой стенке матки, так как перекрест ее с мочеточником происходит несколько в сторону, около 2,0 см от ее края (боковых ребер).

На всем протяжении мочеточник окружен клетчаткой (paraurterium) и собственным фасциальным футляром.

Кровоснабжение, иннервация и лимфоотток. Кровоснабжение тазового отдела мочеточника осуществляется из a. rectalis media и a. vesicalis inferior. Венозная кровь оттекает в v. iliaca interna. Тазовые отделы мочеточника иннервируются из верхнего и нижнего подчревных сплетений. Отток лимфы происходит в подвздошные лимфатические узлы.

### *Матка и придатки матки*

Матка (uterus) состоит из двух отделов: верхнего — тела (corpus uteri) и нижнего — шейки (cervix uteri), отделенных друг от друга перешейком (isthmus uteri). Часть тела, расположенная выше места впадения маточных труб, называется дном матки (fundus uteri). Боковые края матки (margo uteri dexter et sinister) отделяют переднюю пузырную поверхность (facies vesicalis) от задней — кишечной поверхности (facies intestinalis).

Шейка матки имеет цилиндрическую форму, иногда резко отграничивается от тела матки, иногда же постепенно переходит в него. Длина ее приблизительно 3 см. Различают нижнюю часть шейки, вдающуюся во влагалище, — влагалищную часть (portio vaginalis cervicis) и часть, расположенную над влагалищем, — надвлагалищную часть шейки (portio supravaginalis cervicis).

Матка обычно наклонена по отношению к главной продольной оси таза вперед (anteversio). Тело матки по отношению к шейке также наклонено вперед (anteflexio). Необходимо помнить, что при наполнении тазовых органов — мочевого пузыря или прямой кишки — это сейчас же отражается на положении матки в смысле ее отклонения кпереди или кзади.

Брюшина покрывает полностью дно и тело матки и только заднюю поверхность шейки матки. Передняя поверхность шейки брюшиной не покрыта и непосредственно связана со стенкой мочевого пузыря. Брюшина переходит на матку спереди с мочевого пузыря, а сзади — с матки на прямую кишку, образуя пузырно-маточное и прямокишечно-маточное углубления. Листки брюшины, покрывающие матку спереди и сзади, с боков от нее, сходясь, образуют дупликатуры — правую и левую широкие связки матки (ligg. lata uteri dextrum et sinistrum), расположенные почти во фронтальной плоскости. Боковые края матки (ее "ребра"), таким образом, лишены брюшинного покрова.

Связочный аппарат. Поддерживающий (опорный) аппарат внутренних половых органов образуют мышцы и фасции дна таза — мочеполая диафрагма и частично диафрагма таза. Фиксирующий аппарат внутренних половых органов женщины представляют связки матки, находящиеся в тесной связи с париетальной и висцеральной фасциями таза. Они состоят из соединительно-тканых тяжей и гладких мышечных волокон. К ним относятся широкие

связки матки, основные или кардинальные связки, круглые связки матки, маточно-прямокишечные связки, продолжающиеся далее в крестцово-маточные связки, и, наконец, пузырно-маточные связки, продолжающиеся в лобково-пузырные связки. Все эти связки парные (рис. 126, с. 320, вклейка).

*Широкая связка матки* (lig.latum uteri) в растянутом состоянии имеет четырехугольную форму. Ее медиальный край, как уже говорилось, фиксирован к *stargo uteri*, а латеральный край — к боковой стенке таза в области крестцово-подвздошного сочленения. В верхнем свободном крае широких связок матки заложены маточные трубы (tubae uterinae). Нижний край связки расположен на дне таза. Оба листка брюшины расходятся здесь вперед и назад и превращаются в пристеночную брюшину.

Широкие маточные связки не являются гладкими на всем их протяжении. В их толще находятся маточные трубы, яичники, собственные связки яичников, круглые связки матки. Все эти образования вычленивают брюшину маточной связки с развитием для каждого из них как бы брыжейки. Таким образом, в широкой связке матки различают брыжейку матки (mesometrium), занимающую большую часть широкой маточной связки (приблизительно ее нижние две трети). В ее дубликатуре залегает значительное количество жировой клетчатки, увеличивающееся по направлению книзу, — боковой параметрий. К заднему листку широкой связки матки прилежит яичник, фиксированный к ней с помощью брыжейки яичника (mesovarium), образованной вытягиванием заднего листка широкой связки матки назад. По верхнему краю обеих широких маточных связок заключены маточные трубы, а верхняя треть этих связок между маточной трубой и линией фиксации брыжейки яичника носит название брыжейки маточных труб (mesosalpinx), представляющей прозрачную дубликатуру брюшины, не содержащую между листками жировой клетчатки. При удалении маточной трубы по поводу внематочной беременности важно не допустить технической ошибки и не наложить зажим ниже прикрепления mesovarium к широкой связке, что в условиях обильного кровотечения иногда можно сделать, потеряв ориентировку. В этом случае отсечение по зажиму связочного аппарата матки приведет к автоматическому удалению не только трубы, но и яичника. В связи с этим зажим на широкую связку при операции по поводу внематочной беременности должен быть наложен всегда выше прикрепления mesovarium, т.е. непосредственно на mesosalpinx.

*Основная связка матки* (lig.cardinale uteri) — плотный соединительный тяж округлой формы, содержащий пучки гладких мышечных волокон. Обе основные связки, расходящиеся в стороны от шейки матки, представляют собой по существу основание широких связок матки. Эти связки препятствуют боковым смещениям матки и являются как бы осью, вокруг которой осуществляют физиологические перемещения тела и дна матки вперед и назад.

**Круглая связка матки** (*lig.teres uteri*) является аналогом *gubernaculum testis* у мужчин. Она отходит от боковой поверхности тела матки, точнее от ее угла, кпереди от начала маточной трубы, направляясь вперед и кнаружи, достигает боковой стенки таза и тянется вдоль нее вперед и латерально, непосредственно под париетальной брюшиной и, повернув кверху, входит во внутреннее отверстие пахового канала. На своем пути связка последовательно перекрещивает запирающий сосудисто-нервный пучок, наружную подвздошную вену, нижние надчревные сосуды. Круглая связка матки состоит из фиброзно-мышечных волокон и органически связана с маткой, так как мышечные пучки последней прямо в нее переходят. В толще связки проходит артерия круглой связки матки (*a.lig.teretis uteri*), которая отходит от *a.epigastrica inferior*. Функционально круглые связки препятствуют запрокидыванию матки кзади.

**Крестцово-маточная связка** (*lig.sacrouterinum*) представляет собой мышечно-фиброзные пучки и состоит из прямокишечно-маточной мышцы (*m.rectouterinus*), окружающих эту мышцу пучков фиброзной ткани и покрывающей их брюшины. *M.rectouterinus* в виде округлой формы створки с каждой стороны начинается от задней поверхности шейки матки приблизительно на середине ее протяженности, направляется назад и, обходя сбоку прямую кишку, вплетается в ее мышечные элементы. Часть волокон мышцы идет дальше и оканчивается в надкостнице крестца на уровне II—III крестцовых позвонков. Крестцово-маточные связки до известной степени препятствуют отклонению матки кпереди и являются по существу антагонистами круглых маточных связок.

**Пузырно-маточная связка** (*lig.vesicouterinum*), являющаяся продолжением кзади лобково-пузырной связки, соединяет переднюю поверхность шейки матки с мочевым пузырем. Она представлена фиброзным тяжем, идущим от бокового края шейки матки к дну мочевого пузыря и прочно скрепляющим эти органы.

**Синтопия матки.** Впереди от матки, между нею и мочевым пузырем, располагается пузырно-маточное углубление, которое доходит книзу приблизительно до половины матки (см.рис. 121). Ниже *excavatio vesico-uterina* матка приращена к мочевому пузырю с помощью соединительной ткани. Этим могут быть объяснены самопроизвольные прорывы гноя в мочевой пузырь через заднюю его стенку при передних параметритах. Позади от матки располагается глубокое прямокишечно-маточное углубление (дугласово пространство), которое достигает проксимальной части влагалища, покрывая приблизительно верхнюю ее треть. Оно может служить весьма частоместилищем для всякого рода патологических жидкостей (кровь при внематочной беременности, гной при пельвио-перитонитах и др.). Как уже говорилось, учитывая тесную связь *excavatio rectouterina* и заднего свода влагалища, можно использовать его для диагностики и хирургического удаления скопленной патологической жидкости в дугласовом пространстве, для пункции зрелого фолликула с целью получения яйцеклетки и т.д.



По бокам от тела матки в параметральных пространствах сосредоточено большое количество жировой клетчатки, сосуды, нервы и лимфатические пути. Так как параметральное пространство свободно сообщается через нижний край широкой связки матки с окружающей тазовой клетчаткой, при параметритах может развиться диффузная флегмона таза с проникновением инфекции во все клетчаточные пространства подбрюшинного отдела таза.

Весьма важным в синтопии тазовых органов является отношение тазовой части мочеточника к матке и маточной артерии (см. рис. 125). Как уже говорилось (см. мочеточник), мочеточник проходит в толще основания широкой связки матки на расстоянии 1,5—2,5 см от тела и шейки матки, перекрещиваясь с *a. uterina*, и может быть здесь случайно поврежден.

Сверху и сзади к матке прилежат петли тонкой кишки и сигмовидная кишка.

Кровоснабжение, иннервация и лимфоотток. Кровоснабжение матки осуществляется двумя маточными артериями (*aa. uterinae*) из *a. iliaca interna* (иногда из *a. umbilicalis*) и яичниковыми артериями (*aa. ovaricae*) из брюшной аорты. Маточная артерия вначале расположена на боковой стенке таза, покрыта пристеночной брюшиной и находится позади мочеточника (см. табл. 20). На расстоянии 4—5 см книзу от места отхождения артерия проникает в основание широкой связки матки и проходит в нем до бокового края матки, по пути перекрещиваясь с мочеточником. У бокового края матки *a. uterina* отдает влагалищную артерию (*a. vaginalis*), которая идет вниз по боковой стенке влагалища, а сама поднимается вверх по боковому краю матки, до верхних ее отделов, где отдает яичниковую ветвь (*r. ovaricus*) и трубную ветвь (*r. tubarius*), анастомозирующие в широкой связке матки с яичниковой артерией и артерией круглой связки матки (рис. 127, с. 320, вклейка).

Вены матки образуют маточное венозное сплетение (*plexus venosus uterinus*), располагающееся по сторонам от шейки матки и в околوماتочной клетчатке. Оно широко анастомозирует с венозным сплетением влагалища (*plexus venosus vaginalis*), венами наружных половых органов и другими венами органов таза. Отток венозной крови идет через маточные вены (*vv. uterinae*) в нижнюю полую вену.

Иннервация матки осуществляется обширным маточно-влагалищным нервным сплетением (*plexus uterovaginalis*), представляющим собой средний отдел парного нижнего подчревного (тазового) сплетения (*plexus hypogastricus inferior*).

Лимфа от шейки матки оттекает в лимфатические узлы, расположенные по ходу подвздошных артерий и на передней поверхности крестца. Лимфоотток от тела матки происходит в лимфатические узлы, расположенные в окружности аорты и нижней полой вены. От дна матки лимфа частично оттекает по лимфатическим сосудам *lig. teres uteri* к паховым лимфатическим узлам (возможный путь переноса метастазов при раке матки).

Анатомически и функционально матка неразрывно связана с придатками матки — маточными трубами и яичниками.

### Маточные трубы

Маточная труба (*tuba uterina*) — парный орган, соединяющий полость матки с брюшной полостью. Она лежит между листками широкой связки матки по верхнему ее краю. В трубе различают четыре отдела: маточную часть (*pars uterina*), включенную в стенку матки и сообщаемую с полостью матки через маточное отверстие трубы (*ostium uterinum tubae*); перешеек (*isthmus tubae uterinae*), узкую часть, которая переходит в расширенную, весьма извилистую часть — ампулу (*ampulla tubae uterinae*); последняя часть трубы — воронка (*infundibulum tubae uterinae*) представляет воронкообразное расширение маточной трубы, на дне которого находится брюшное отверстие маточной трубы (*ostium abdominale tubae uterinae*), окаймленное бахромками (*fimbriae tubae*), в виде тонких складок слизистой оболочки (рис. 128).

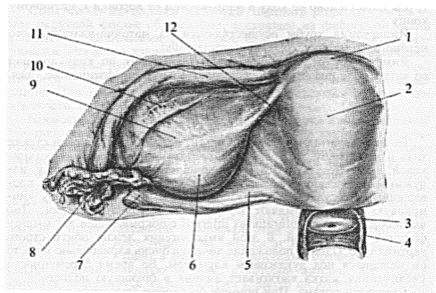


Рис. 128. Топографическая анатомия придатков матки:  
1 — fundus uteri; 2 — corpus uteri; 3 — cervix uteri; 4 — vagina; 5 — lig. latum uteri; 6 — ovarium; 7 — lig. suspensorium ovarii; 8 — ostium abdominale tubae uterinae; 9 — mesovarium; 10 — epoophoron; 11 — tuba uterina; 12 — lig. ovarii proprium

Каждая маточная труба имеет вид трубки длиной 10—12 см, протянувшейся от яичника к маточному углу. Стенка маточной

трубы содержит циркулярные и продольные гладкомышечные пучки и способна к перистальтике. При воспалительных процессах перистальтика нарушается, что создает затруднения для движения оплодотворенной яйцеклетки в матку и может привести к возникновению внематочной (трубной) беременности или трубному бесплодию. Этому же способствует измененная слизистая оболочка трубы, складки которой в результате воспаления набухают, утолщаются и задерживают движение быстро растущей оплодотворенной яйцеклетки.

Кровоснабжение, иннервация и лимфоотток. Кровоснабжение маточной трубы осуществляется из яичниковой и маточной артерий. При этом трубная ветвь (*r. tubarius*) маточной артерии идет в брыжейке трубы в области ее перешейка параллельно трубе, а ветви яичниковой артерии — перпендикулярно трубе. Направление хода ветвей, кровоснабжающих трубу, следует учитывать во время операции по поводу внематочной беременности, останавливая кровотечение из разорвавшейся трубы. Крововосстанавливающие зажимы должны быть наложены на брыжейку трубы у маточного ее конца перпендикулярно трубе, а другой зажим — на брыжейку трубы параллельно ее ходу в направлении от воронки к маточному концу.

Иннервация трубы осуществляется из маточно-вагинального нервного сплетения (*plexus uterovaginalis*).

Лимфоотток от маточной трубы происходит по ходу артерий во внутренние подвздошные и парааортальные лимфатические узлы.

### Яичники

Яичник (*ovarium*) — парный орган, лежащий на боковой стенке таза в небольшом углублении париетальной брюшины — яичниковой ямке (*fossa ovarica*), ограниченной спереди и сверху наружными подвздошными сосудами, а сзади — внутренними подвздошными сосудами и мочеточником (см. рис. 125). Снизу яичниковую ямку окаймляет маточная и пупочная артерии. Дно ямки образовано *m. obliquus internus* с покрывающей эту мышцу фасцией и брюшиной. В этой ямке яичник лежит почти строго вертикально. Однако положение яичника очень вариабельно и часто он находится под дугласовым карманом. Во время беременности увеличенная матка вытягивает яичник в брюшную полость.

Синтопия органа. При помощи брыжейки (*mesovarium*) яичник фиксирован к задней поверхности широкой связки матки. В яичнике различают две поверхности: медиальную (*facies medialis*), обращенную в полость таза, и латеральную (*facies lateralis*), направленную к боковой стенке таза. В яичнике имеется также два конца и два края. Верхний, или трубный, конец (*extremitas tubaria*) направлен к вершине *fossa ovarica* и перходит в связку, подвешивающую яичник (*lig. suspensorium ovarii*); нижний, или маточный, конец (*extremitas uterina*) продолжается в собственную связку

яичника (*lig. ovarii proprium*) и тем самым фиксирован к боковой стенке тела матки. Свободный край яичника (*margo liber*) направлен кзади, брыжесный край (*margo mesovarius*) обращен вперед, к широкой связке матки, точнее к *mesovarium*. В пределах *margo mesovarius* располагаются ворота яичника (*hilum ovarii*), куда вступают сосуды и нервы. Яичник почти полностью лишен брюшинного покрова, за исключением небольшой полоски на его брыжесном крае, укрепляющей яичник в заднем листке широкой связки матки (точнее в *mesovarium*). Наружный покров яичника образован за счет так называемого зародышевого эпителия.

**Связочный аппарат.** Яичник имеет две связки (см. рис. 128).

**Связка, подвешивающая яичник (*lig. suspensorium ovarii*),** представляет собой складку брюшины, образованную прохождением в ней яичниковых артерий и вены. Она тянется от боковой стенки таза к трубному концу яичника, а также к брюшному отверстию маточной трубы (отсюда второе название связки — воронко-тазовая, *lig. infundibulopelvicum*). Медиальнее связки, подвешивающей яичник, под париетальной брюшиной контурируется мочеточник, что создает опасность его повреждения при операциях на придатках матки.

**Собственная связка яичника (*lig. ovarii proprium*)** — плотное округлой формы образование, состоящее из фиброзной ткани с гладкими мышечными волокнами. Она идет от угла матки, начинаясь несколько кзади от ее ребра, к маточному концу яичника и расположена дугообразно: близ матки идет горизонтально, близ яичника — вертикально. Эта связка весьма варьирует по своей длине. При короткой связке яичник может касаться боковой поверхности матки.

**Кровоснабжение, иннервация и лимфоотток.** Кровоснабжение яичника осуществляется из яичниковой артерии (*a. ovarica*) и яичниковой ветви (*r. ovaricus*) маточной артерии (см. рис. 127). Яичниковая артерия берет начало от брюшной части аорты на уровне I поясничного позвонка, к низу от места отхождения почечных артерий, и спускается по *m. psoas major* в малый таз. На уровне *linea terminalis* она лежит непосредственно впереди от мочеточника, что представляет опасность повреждения его при удалении придатков с предварительной перевязкой этой артерии (см. табл. 20). Далее *a. ovarica* идет медиально, вперед и вниз и под воронкой маточной трубы входит в щель между листками брюшины, образуя связку, подвешивающую яичник, в которой артерия подходит к яичнику, поднимаясь из параметрия к *margo mesovarius* яичника, где анастомозирует с *ramus ovaricus* маточной артерии.

Яичниковая ветвь маточной артерии идет к яичнику по нижнему краю собственной связки яичника, в связи с чем при оперативных вмешательствах по поводу внематочной беременности не рекомендуется накладывать зажим на *lig. ovarii proprium*.

Отток венозной крови происходит через яичниковые вены (*vv. ovaricae*), сопровождающие яичниковые артерии, из которых правая впадает в нижнюю полую вену, а левая — в левую почечную

вену, и через маточные вены (vv. uterinae) — во внутренние подвздошные вены.

В иннервации яичника участвуют нервные сплетения, залеженные в основании широкой связки матки.

Отток лимфы осуществляется по отводящим лимфатическим сосудам, сопровождающим яичниковую артерию, в лимфатические узлы, расположенные вокруг аорты на уровне I поясничного позвонка, и в подвздошные лимфатические узлы.

### *Влагалище*

Влагалище (vagina) располагается в переднем отделе малого таза между мочевым пузырем и прямой кишкой и представляет собой трубку длиной около 10 см, тянущуюся от преддверия влагалища (vestibulum vaginae) до матки. Своим верхним концом влагалище окружает шейку матки и сообщается с полостью матки через отверстие матки (ostium uteri). Нижний его конец открывается в преддверие влагалища между малыми половыми губами. Влагалище имеет переднюю (paries anterior) и заднюю (paries posterior) стенки, причем передняя стенка короче задней. Влагалищная часть матки вдаётся во влагалище, образуя между ней и стенками влагалища кольцевидно расположенный свод (fornix vaginae). В нем различают переднюю часть (pars anterior), или передний свод — между передней губой шейки матки и передней стенкой влагалища; заднюю часть (pars posterior), или задний свод — между задней губой стенки матки и задней стенкой влагалища, а также боковые части (pars lateralis), или боковые своды (правый и левый). Наиболее глубоким является задний свод, достигающий дна прямокишечно-маточного углубления (дугласова пространства). Через задний свод влагалища обычно осуществляется пункция дугласова пространства с целью выяснения наличия крови или экссудата в полости живота.

Синтопия органа. Передняя стенка влагалища примыкает к мочевому пузырю и мочеиспускательному каналу и прочно спаяна с ними, особенно с уретрой посредством довольно тонких пузырно-влагалищной и уретрально-влагалищной перегородок (septum vesicovaginale и septum urethrovaginale). Вследствие этого при разрывах влагалища (роды, травма) здесь нередко образуются пузырно-влагалищные свищи.

К задней стенке влагалища прилежит прямая кишка, с передней стенкой которой она связана посредством прямокишечно-влагалищной перегородки (septum rectovaginale). Верхняя часть задней стенки (задний свод) отделена от прямой кишки нижним отделом дугласова пространства.

С боков к влагалищу прилежат мочеточники и передние пучки m. levator ani. Анатомические связи влагалища имеют большое клиническое значение. Многие патологические процессы в женском тазу могут быть диагностированы путем простого влагалищного исследования, при котором спереди от влагалища пальпируются

мочевой пузырь и мочеиспускательный канал, сзади — петли тонкой кишки и сигмовидная кишка в дугласовом пространстве, ампула прямой кишки и с боков — мочеточники и тазовая диафрагма.

Фиксация влагалища осуществляется в основном за счет тазового дна — мочеполовой диафрагмы и передних пучков *m.levator ani*, а также фасциальными перегородками, с помощью которых влагалище соединено с соседними органами. При ослаблении тазового дна у пожилых женщин может наблюдаться опущение передней и задней стенок влагалища, а также выпадение влагалища, сопровождающееся опущением матки.

Кровоснабжение, иннервация и лимфоотток. Кровоснабжение влагалища осуществляется за счет влагалищных ветвей маточной артерии (*a.vaginalis*) и внутренней половой артерии. Вены влагалища образуют венозное сплетение (*plexus venosus vaginalis*), отток из которого происходит по маточным венам во внутреннюю подвздошную вену. Влагалище иннервируется из маточно-влагалищного сплетения (*plexus uterovaginalis*). Отток лимфы происходит в подвздошные лимфатические узлы, а из нижней трети влагалища — в поверхностные паховые лимфатические узлы.

### Прямая кишка

Прямая кишка (*rectum*) — конечный отдел толстой кишки — располагается в заднем отделе полости таза. Начало ее (переход сигмовидной кишки в прямую) соответствует уровню верхнего края III крестцового позвонка. Именно на этом уровне происходят изменения, отличающие прямую кишку от вышележащих отделов: сигмовидная кишка теряет свою брыжейку; продольная мускулатура толстой кишки здесь уже распределяется равномерно по всей окружности, не образуя трех лент, как на остальной протяженности кишки; изменяется направление кровеносных сосудов — ветви верхней прямокишечной артерии идут по кишке продольно.

Различают два основных отдела прямой кишки — тазовый и промежностный, разделенные диафрагмой таза. Тазовый отдел (*pars pelvina*) лежит выше диафрагмы, промежностный (*pars perinealis*) — ниже. Промежностный отдел прямой кишки называют также заднепроходным каналом (*canalis analis*). В тазовом отделе выделяют ампулу (*ampulla recti*), самую широкую часть кишки, способную расширяться кпереди и в стороны, и небольшой участок над ней — надампулярную часть. Приблизительно  $3/5$  общей длины прямой кишки относится к ампуле,  $1/5$  — к промежностному отделу и  $1/5$  — к надампулярной части. Последнюю вместе с конечным отделом сигмовидной кишки хирурги обозначают как ректосигмовидный отдел толстой кишки.

Прямая кишка в действительности не является прямой и образует изгибы во фронтальной и сагиттальной плоскостях. Особенно важны в практическом отношении два изгиба в сагиттальной плоскости, которые образуются в направлении спереди назад соот-

ветственно кривизне крестца — крестцовый изгиб (*flexura sacralis*), а затем сзади наперед соответственно искривлению копчика — промежностный изгиб (*flexura perinealis*). На этом же уровне прямая кишка делает изгиб во фронтальной плоскости, образуя угол, открытый вправо. Положения прямой кишки и ее изгибы следует учитывать при проведении ректоскопии.

Надпулярная часть прямой кишки покрыта брюшиной со всех сторон и иногда может иметь короткую толстую брыжейку (*mesorectum*). Далее кишка начинает терять брюшинный покров сначала сзади, будучи покрыта брюшиной только спереди и с боков, а еще ниже, на уровне IV крестцового позвонка (частично V) брюшина покрывает только переднюю поверхность кишки и переходит на заднюю поверхность матки, создавая прямокишечно-маточное углубление (*excavatio recto-uterina*). С боков от прямой кишки брюшина образует прямокишечно-пузырные складки (*plicae rectovesicales*). Между ними и боковыми стенками таза образуются углубления брюшины — околопрямокишечные ямки (*fossae para-rectales*), в которых лежат петли кишки, а в подбрюшинной клетчатке этих ямок проходят мочеточники и ветви внутренних подвздошных сосудов. Средняя часть прямой кишки, лежащая в подбрюшинном отделе полости таза, — основная часть ампулы кишки, имеет хорошо выраженную висцеральную фасцию, образующую вокруг кишки околопрямокишечное висцеральное клетчаточное пространство.

Синтопия органа. Сзади прямая кишка прилежит к тазовой поверхности крестца и копчика, от которых отделена рыхлой соединительной тканью, к крестцовому сплетению (*plexus sacralis*) и мышцам дна таза (*m.levator ani*, *m.coccygeus*). Тесная связь прямой кишки с крестцовым сплетением может приводить к появлению сильных болей, иррадиирующих в ногу по ходу седалищного нерва, при раке прямой кишки. Спереди ампулы, ее верхних 2/3, располагается *excavatio rectouterina*, заполненное петлями тонкой кишки, а нижняя часть ампулы в подбрюшинном отделе полости таза прилежит к задней стенке влагалища, будучи соединена с ней посредством прямокишечно-влагалищной перегородки (*septum rectovaginale*), или брюшино-промежностного апоневроза — довольно тонкой рыхлой пластинки, позволяющей легко отделить прямую кишку от влагалища (см.рис. 121). При злокачественных опухолях прямой кишки они могут захватывать влагалище и матку.

С обеих сторон от промежностного отдела прямой кишки находятся седалищно-прямокишечные ямки (*fossae ischio-rectales*). Выходной отдел прямой кишки кольцеобразно охватывается наружным сфинктером заднего прохода (*m.sphincter ani externus*), состоящим из поперечно-полосатых мышечных волокон (произвольный сфинктер). На расстоянии 3—4 см от заднепроходного отверстия кольцевидные гладкомышечные пучки, утолщаясь, образуют внутренний сфинктер заднего прохода (*m.sphincter ani internus*).

**Кровоснабжение, иннервация и лимфоотток.** Кровоснабжение прямой кишки осуществляется 5 артериями:

1. Верхняя прямокишечная артерия (*a.rectalis superior*), непарная конечная ветвь *a.mesenterica inferior*, — основная артерия, кровоснабжающая ампулу прямой кишки. Ее ствол проходит в корне брыжейки сигмовидной кишки и в месте перехода сигмовидной кишки в прямую примыкает к задней поверхности прямой кишки и тотчас же делится на 2—3 ветви, из которых одна спускается до нижнего отдела кишки, а остальные ветви разветвляются на боковых и передней стенках ампулы.

2. Средняя прямокишечная артерия (*a.rectalis media*), парная, отходит непосредственно от внутренней подвздошной артерии, располагается на диафрагме таза и кровоснабжает нижнюю часть (ампулы) прямой кишки, подходя с двух сторон к ее боковым поверхностям.

3. Нижняя прямокишечная артерия (*a.rectalis inferior*) — парная ветвь *a.pudenda interna*. Оба сосуда делятся на ряд ветвей, которые проходят через седалищно-прямокишечные ямки во фронтальной плоскости (от стенок таза к *anus*) и снабжают кровью нижний отдел прямой кишки. Ход ветвей этой артерии необходимо учитывать при проведении разрезов в седалищно-прямокишечной ямке при гнойном парапроктите. Ветви артерий прямой кишки сообщаются между собой многочисленными анастомозами, так что перевязка даже довольно больших сосудистых стволов не ведет к значительному расстройству кровообращения, как это может случиться на ободочной кишке.

Вены образуют в стенке прямой кишки сплетения (*plexus venosi rectales*). Различают подкожное сплетение (вокруг анального отверстия), подслизистое, наиболее развитое, которое в нижнем отделе состоит из клубков вен, проникающих между пучками круглых мышц, образующих кольцо (*zona hemorroidalis*), и подфасциальное — между мышечным слоем и собственной фасцией прямой кишки. Варикозное расширение вен этих сплетений ведет к развитию геморроя. Отток венозной крови от прямой кишки осуществляется по венам, одноименным артериям, в две различные венозные системы, что является особенностью кровоснабжения прямой кишки. Из верхних отделов кишки через *v.rectalis superior* кровь оттекает в *v.mesenterica inferior* и далее в воротную вену; от среднего и нижнего отделов прямой кишки кровь через средние и нижние прямокишечные вены идет в систему нижней полой вены. Таким образом из прямой кишки возможен отток в обе венозные системы, а в стенке самой кишки формируются портокавальные анастомозы.

В иннервации прямой кишки принимают участие нижнее брыжечное, верхнее и нижнее подчревные сплетения, тазовые внутренностные нервы и половой нерв.

Отток лимфы от надампулярной части прямой кишки и верхнего отдела ампулы происходит по ходу *a.rectalis superior* в лимфатические узлы, лежащие вблизи нижней брыжечной артерии. От



среднего отдела прямой кишки лимфа оттекает во внутренние подвздошные и крестцовые лимфатические узлы, а от самого нижнего отдела — в паховые лимфатические узлы. Лимфатические сосуды прямой кишки образуют связи с лимфатическими сосудами матки и влагалища в области прямокишечно-влагалищной переродки и в подвздошных лимфатических узлах.

### Мужской таз

К органам мужского таза относятся мочевой пузырь, мочеточник (тазовая часть), предстательная железа, семенные пузырьки, семявыносящий проток (тазовый отдел) и прямая кишка.

#### *Мочевой пузырь*

Хирургическая анатомия мочевого пузыря (*vesica urinaria*) уже была детально изложена в разделе, посвященном топографии женского таза. Здесь будут описаны только те особенности, которые отличают топографию мочевого пузыря в мужском тазу. Мочевой пузырь у мужчин лежит менее глубоко, чем у женщин, располагаясь между лобковым симфизом спереди и ампулой прямой кишки сзади. Брюшина с передней стенки живота переходит на верхнюю, частично — на заднюю и боковые стенки мочевого пузыря. Спускаясь по задней стенке пузыря, брюшина покрывает внутренние края ампул семявыносящих протоков, верхушки семенных пузырьков и переходит на прямую кишку, образуя прямокишечно-пузырное углубление (см.рис. 120).

Синтопия органа. В предбрюшинном отделе таза к задней поверхности мочевого пузыря прилегают ампула прямой кишки, ампулы семявыносящих протоков и семенные пузырьки (рис. 129). Между семенными пузырьками и мочевым пузырем располагаются конечные отделы мочеточников. Сверху и с боков к мочевому пузырю прилежат отделенные от него брюшинной петли тонкой кишки, сигмовидной кишки и иногда поперечная ободочная кишка или слепая кишка с червеобразным отростком. Нижняя поверхность мочевого пузыря и начало мочеспускательного канала охватываются долями предстательной железы. К боковым поверхностям мочевого пузыря на некотором протяжении прилежит семявыносящий проток. Кровоснабжение, иннервация и лимфоотток в мочевом пузыре мужчин каких-либо особенностей не имеют.

#### *Мочеточник (тазовая часть)*

Тазовая часть мочеточника (*pars pelvina ureteris*) в мужском тазу, как и в женском, располагается в подбрюшинном пространстве на боковой стенке таза. Медиально от мочеточника лежит прямая

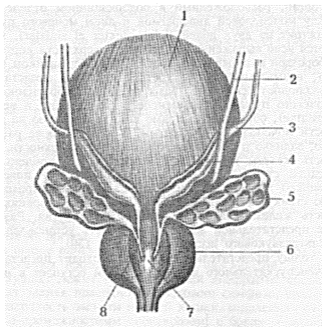


Рис. 129. Взаимоотношение терминальных отделов мочевои и половой системы у мужчин:

1 — vesica urinaria; 2 — ureter; 3 — ductus deferens; 4 — ampulla ductus deferentis; 5 — vesicula seminalis; 6 — prostata; 7 — urethra (pars prostatica); 8 — ductus ejaculatorius

кишка, латерально — нервные стволы и сосуды таза (общая и внутренняя подвздошные артерии, крестцовое сплетение). Направляясь медиально к дну мочевого пузыря, мочеточник перекрещивает запирающий сосудисто-нервный пучок и начало пупочной артерии. Затем он делает изгиб кпереди и кнутри и лежит между задней стенкой мочевого пузыря и переднебоковой стенкой прямой кишки, пересекает под прямым углом семявыносящий проток, располагаясь кнаружи от него и кпереди от семенных пузырьков. Проходя между семенным пузырьком и мочевым пузырем, мочеточник впадает в мочевой пузырь, косо прободая его стенку в направлении сверху вниз и снаружи внутрь (внутристеночная часть мочеточника). Околопузырная часть мочеточника непосредственно над местом прободения им стенки мочевого пузыря является самым узким отделом мочеточника.

### *Предстательная железа*

Предстательная железа (prostata) — непарный железисто-мыш-

шечный орган, расположенный в подбрюшинном отделе малого таза между мочеполовой диафрагмой и дном мочевого пузыря.

Она состоит из двух долей (*lobus dexter et sinister*), которые разделяются ясно выраженной на задней поверхности вертикально идущей бороздой или вырезкой, соединенных перешейком (*isthmus prostatae*), называемым также третьей долей. В предстательной железе различают основание (*basis prostatae*), обращенное вверх к дну мочевого пузыря и сращенное с его шейкой, и верхушку (*apex prostatae*), обращенную прямо вниз и лежащую на верхней поверхности мочеполовой диафрагмы. В железе также различают переднюю, заднюю и две нижелатеральные поверхности. Задняя поверхность железы вогнута и приспособлена к прилегающей к ней передней стенке ампулы прямой кишки. Эту поверхность железы можно прощупать, введя палец в задний проход через переднюю стенку прямой кишки. В нормальных условиях задняя поверхность железы гладкая и равномерно упругая. Размеры и состояние предстательной железы могут быть установлены с помощью ультразвукового исследования (рис. 130).

Через толщу предстательной железы проходит предстательная часть мочеиспускательного канала, который вступает в нее при-

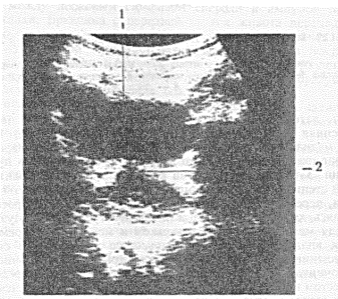


Рис. 130. Ультразвуковое исследование предстательной железы:  
1 — мочевой пузырь; 2 — предстательная железа

близительно посредине основания, а выходит непосредственно впереди верхушки железы. Внутри железы мочеиспускательный канал описывает вогнутую вперед дугу, расположенную ближе к верхней части переднего края железы, чем к задней ее поверхности. Предстательную железу пронизывают также два семявыбрасывающих протока (*ductus ejaculatorius*), которые входят в толщу железы справа и слева на границе между основанием и задней поверхностью и впадают в мочеиспускательный канал в области семенного бугорка двумя отверстиями (см.рис. 129). Предстательные протоки (*ductuli prostatici*) — выводящие протоки предстательной железы — многочисленны и открываются в предстательную часть мочеиспускательного канала несколькими мелкими отверстиями.

Предстательная железа имеет хорошо выраженную фасциальную капсулу (*capsula prostatica*), образованную висцеральной фасцией таза (капсула Пирогова—Ретция), особенно плотную на заднем участке железы.

**Синтопия органа.** Основание предстательной железы прилегает к дну и шейке мочевого пузыря, семенным пузырькам и ампулам семявыносящих протоков, лежащих над железой. Внизу железа (ее верхушка) лежит на мочеполовой диафрагме: спереди к ней прилежит задняя поверхность лобкового симфиза, сзади — передняя поверхность ампулы прямой кишки, отделенная от простаты брюшино-промежностным апоневрозом, с боков — передние мышечные пучки *m.levator ani* и под капсулой — венозное сплетение (*plexus venosus prostaticus*).

**Кровоснабжение, иннервация и лимфоотток.** Кровоснабжение предстательной железы осуществляется из нижних мочепузырных (*aa. vesicales inferiores*) и средних прямокишечных артерий (*aa. rectales mediae*), которые являются ветвями *a.iliaca interna*. Вены образуют предстательное венозное сплетение (*plexus venosus prostaticus*), тесно связанное с *plexus venosus vesicalis*. Отток крови происходит в *v.iliaca interna*. При операциях на предстательной железе нужно очень осторожно обращаться с венозным предстательным сплетением, ветви которого имеют очень тонкие стенки и мало клапанов. Повреждение этих вен может привести к сильному кровотечению. Кроме того, имеется много анастомозов между простатическим венозным сплетением и позвоночными венами, поэтому при определенных условиях возможен отток крови в вены позвоночника. Этим можно объяснить частое появление метастазов в нижнем отделе позвоночного столба и в костях таза при раке предстательной железы. Иннервируется предстательная железа ветвями предстательного сплетения (*plexus prostaticus*), являющегося непосредственным продолжением нижнего подчревного сплетения.

• *Семявыносящий проток (тазовая часть)*

В семявыносящем протоке (*ductus deferens*) выделяют мощную, паховую и тазовую части. Тазовая часть протока (*pars*

pelvina) располагается в подбрюшинном отделе. Ее можно разделить на два отдела: пристеночный, прилегающий к боковой стенке таза, и пузырный, прилегающий к мочевому пузырю.

По выходе из внутреннего отверстия пахового канала семявыносящий проток направляется книзу и кзади.

Синтопия органа. Семявыносящий проток на своем пути пересекает нижнюю надчревную артерию, затем наружные подвздошные сосуды, дальше направляется кзади и книзу и перекрещивает запирательный сосудисто-нервный пучок, облитерированную почечную артерию и нижнюю мочепузырную артерию. Достигнув мочевого пузыря, он проходит вначале по боковой, а затем — по задней его стенке. На боковой стенке пузыря ductus deferens лежит между мочеточником и мочевым пузырем, а на задней стенке, у дна пузыря, проток проходит кнутри от семенного пузырька и образует ампулу семявыносящего протока (ampulla ductus deferentis) (см.рис. 129; рис. 131). Позади ампулы находится семенной пузырек. Проток ампулы, сливаясь с протоком семенного

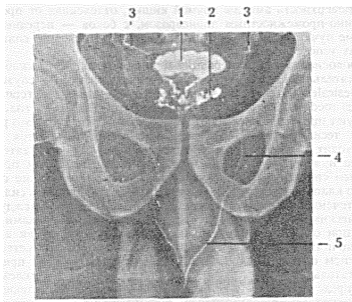


Рис. 131. Контрастная везикулодуктография (собственное исследование)  
 1 — мочевой пузырь; 2 — семенные пузырьки; 3 — тазовая часть семявыносящего протока; 4 — паховая часть семявыносящего протока; 5 — мошоночная часть семявыносящего протока

пузырька, образует семявыбрасывающий проток (*ductus ejaculatorius*), который прободает в substance предстательной железы и открывается в предстательную часть мочеиспускательного канала на семенном холмике или бугорке (*colliculus seminalis*).

Кровоснабжение, иннервация и лимфоотток. Семявыносящий проток снабжается кровью из артерий семявыносящего протока (*a. ductus deferentis*), отходящей от *a. umbilicalis* или *a. vesicalis inferior* (из системы внутренней подвздошной артерии). Венозный отток происходит в мочепузырное венозное сплетение и далее в *v. iliaca interna*. Иннервируется семявыносящий проток из сплетения семявыносящего протока (*plexus deferentialis*), образованного нервами из *plexus hypogastricus inferior*.

Отток лимфы осуществляется во внутренние подвздошные лимфатические узлы.

### Семенные пузырьки

Семенные пузырьки (*vesicula s. glandula seminalis*) — парные продолговатые желваковидные образования, представляющие собой трубку, как бы сложенную вдвое и имеющую бухтообразные выпячивания. Они располагаются в подбрюшинном отделе таза между задней стенкой мочевого пузыря и передней стенкой ампулы прямой кишки (см. рис. 129, 131). Длина их 6—7 см. Верхние концы семенных пузырьков далеко отстоят друг от друга, а нижние, наоборот, прилежат один к другому. Продольная ось семенных пузырьков направлена косо сверху вниз и снаружи внутрь к основанию предстательной железы. Каждый пузырек имеет переднюю и заднюю поверхности, а также латеральный и медиальный края, которые закругляются при значительном растяжении семенных пузырьков.

Верхнемедиальные отделы семенных пузырьков покрыты брюшиной. Висцеральный листок тазовой фасции образует вокруг семенных пузырьков фасциальную капсулу.

Синтопия органа. Передняя поверхность семенных пузырьков соприкасается с задней стенкой мочевого пузыря, а задняя — с передней стенкой ампулы прямой кишки, отделяясь от нее брюшинно-промежностным апоневрозом. Медиально к семенным пузырькам прилежат семявыносящие протоки с ампулами, латерально — конечные отделы мочеточников. Нижние концы семенных пузырьков лежат на основании предстательной железы снаружи от ампул семявыносящих протоков.

Выделительный проток семенного пузырька (*ductus excretorius*) соединяется с *ductus deferens* и образует *ductus ejaculatorius*, который открывается в предстательную часть мочеиспускательного канала.

Кровоснабжение, иннервация и лимфоотток. Кровоснабжение семенных пузырьков осуществляется за счет нижних мочепузырных (*aa. vesicales inferiores*) и средних прямокишечных (*aa. rectales*)

mediae) артерий. Вены вливаются в мочепузырное венозное сплетение (plexus venosus vesicalis). Иннервируются семенные пузырьки из нижних подчревных сплетений (plexus deferentialis). Лимфоотток идет через лимфатические сосуды мочевого пузыря в подвздошные и крестцовые лимфатические узлы.

### *Прямая кишка*

Хирургическая анатомия прямой кишки (rectum) в мужском и женском тазу во многом идентична (изгибы кишки, стромные стенки и фасциально-клетчаточные структуры, кровоснабжение, иннервация и лимфоотток и т.д.). Разница состоит в основном в топографии брюшины и ее переходе на другие органы таза, а также синтопии органа.

В мужском тазу брюшина с передней стенки прямой кишки переходит на заднюю поверхность мочевого пузыря, образуя excavatio rectovesicalis (см.рис. 120). Нижняя часть ампулы прямой кишки так же, как и у женщин, лежит в подбрюшинном отделе полости таза. Здесь, впереди от прямой кишки находится задняя поверхность предстательной железы, а выше железы — часть задней стенки мочевого пузыря, ампулы семявыносящих протоков, непокрытая брюшиной часть семенных пузырьков, а впереди последних — мочеточники. Подбрюшинная часть прямой кишки отделена от мочевого пузыря и предстательной железы посредством прямокишечно-пузырной перегородки (septum rectovesicale).

Через переднюю стенку прямой кишки можно обследовать предстательную железу, семенные пузырьки, прямокишечно-пузырное углубление, а также вскрыть тазовые абсцессы. Через боковые стенки кишки возможно прощупать части костно-тазового кольца.

Кровоснабжение, иннервация и отток лимфы подробно описаны в разделе, посвященном клинической анатомии женского таза.

## **ТОПОГРАФИЧЕСКАЯ АНАТОМИЯ ПОПЕРЕЧНЫХ РАСПИЛОВ ТАЗА**

С внедрением в клиническую практику компьютерной томографии органов таза (рис. 132) возрос интерес к поперечным распилам таза, проведенным на разных уровнях.

На поперечном распиле женского таза, проведенном на 2 см выше верхнего края симфиза, отчетливо видны все органы таза (рис. 133). Непосредственно позади передней брюшной стенки располагается мочевой пузырь. Кзади к нему прилежит матка, пересеченная на уровне тела и отделенная от мочевого пузыря excavatio vesico-uterina, которое заполнено большим количеством жидкости. Позади матки лежит прямая кишка, отделенная от крестца слоем клетчатки.

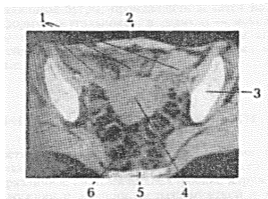


Рис. 132. Компьютерная томограмма женского малого таза (уровень матки с придатками):

1 — петли тонкой кишки, заполненные контрастным веществом; 2 — передняя брюшная стенка; 3 — подвздошная кость; 4 — тело матки; 5 — крестец; 6 — толстая кишка

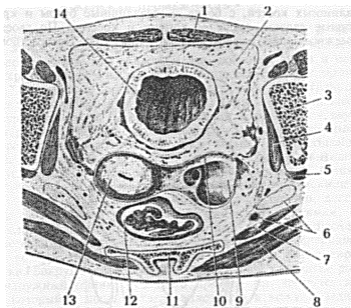


Рис. 133. Поперечный распил женского таза (уровень на 2 см выше верхнего края лобкового симфиза):

1 — *m. rectus abdominis*; 2 — *omentum majus* в excavatio vesico-uterina; 3 — *os ilium*; 4 — *m. obturatorius internus*; 5 — *m. gluteus minimus*; 6 — *n. ischiadicus*, *vasa glutea inferiora*; 7 — *m. piriformis*; 8 — *m. gluteus maximus*; 9 — *excavatio recto-uterina*; 10 — *tuba uterina*; 11 — *os sacrum*; 12 — *rectum*; 13 — *uterus*; 14 — *vesica urinaria*

В боковых отделах задней части распила видны сосудисто-нервные образования (*n. ischiadicus*, *a. glutea inferior*).



## Глава VII

### ПРОМЕЖНОСТЬ

Под промежностью (*regio perinealis*) подразумевают мягкие ткани, образующие дно малого таза. Она закрывает выход из полости таза, являясь его нижней стенкой. Границы промежности соответствуют границам выхода таза: спереди — лобковая дуга у женщин (подлобковый угол у мужчин) и нижние ветви лобковых и седалищных костей, с боков — седалищные бугры и крестцово-бугорные связки, сзади — копчик и крестец. По своей форме промежность приближается к ромбу (рис. 134). Посредством линии,

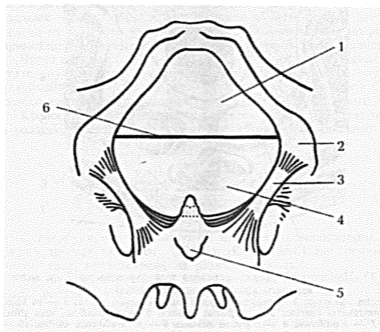


Рис. 134. Границы промежности и ее отделы:  
1 — regio urogenitalis; 2 — tuber ischiadicum; 3 — lig. sacrotuberosum; 4 — regio analis; 5 — os sacrum; 6 — условная линия, разделяющая промежность на отделы

соединяющей седалищные бугры, промежность делится на две области, имеющие форму треугольников: переднюю — мочеполовую (*regio urogenitalis*) и заднюю — заднепроходную, или анальную (*regio analis*). К области промежности относятся также мужские и женские половые органы.

## РЕЛЬЕФНАЯ АНАТОМИЯ ПРОМЕЖНОСТИ

Основными костными ориентирами, определяющими границы промежности, являются лобковый симфиз, копчик и седалищные бугры. Учитывая различное анатомическое строение наружных половых органов у мужчин и женщин, рельеф мужской и женской промежностей описывается отдельно и представлен в серии рисунков в атласе по рельефной анатомии живого человека

### ЖЕНСКАЯ ПРОМЕЖНОСТЬ

С прикладной точки зрения различают "анатомическую" и "акушерскую" женскую промежность. Под "анатомической" промежностью подразумевают всю область между лобковой дугой и копчиком с открывающимися на этом участке половой щелью и задним проходом. "Акушерская" промежность имеет более узкие границы и включает только небольшую часть мягких тканей между половой щелью и задним проходом. По краям промежность примыкает к внутренним поверхностям бедер и ограничивается от них двумя кожными бедренно-промежностными бороздами (*sulcus cutanei femoroperinealis*).

Наименее выражен рельеф области заднего прохода. Ее внешние формы обусловлены в основном одним задним проходом (*anus*), по обеим сторонам которого расположены седалищно-прямокишечные ямки (*fossae ischiorectales*), рельеф которых, однако, всегда сглажен за счет жировой клетчатки, заполняющей эти ямки, — жировое тело седалищно-прямокишечной ямки (*corpus adiposum fossae ischiorectalis*). Задний проход представляет собой щелевидное отверстие, которое окружено лучистыми складками пигментированной кожи. Вокруг заднего прохода в подкожной клетчатке расположен наружный сфинктер заднего прохода (*m. sphincter ani externus*), который в заднем отделе вплетается в кожу и заднепроходно-копчиковую связку (*lig. apocossugeum*). Сращение волокон этой мышцы с кожей и определяет лучисто-морщинистый вид кожи в области заднего прохода.

Рельеф переднего отдела промежности определяется наружными половыми органами, представленными в виде двух кожных валикообразных складок — больших половых губ (*labia majus pudendi*), ограничивающих продольно расположенную половую щель (*rima pudendi*). Спереди половая щель простирается до лобкового сра-

щения, а сзади не доходит до заднего прохода (рис.135, с. 414). На коже участка промежности между задним концом больших половых губ и задним проходом имеется небольшой продольный валик, идущий строго по срединной линии, — шов промежности (*raphe perinei*).

Поверхность больших половых губ вследствие отложения подкожной клетчатки имеет выпуклую форму. Кожа наружной поверхности больших половых губ более пигментирована, чем соседние участки кожи бедра, и покрыта волосами. Внутренняя поверхность больших половых губ ровная, гладкая и лишена волос. Большие половые губы соединяются между собой у переднего и заднего концов посредством передней и задней спаек губ (*comissurae labiorum anterior et posterior*).

В промежутке между обени большими половыми губами находится еще одна пара кожных складок меньших размеров — малые половые губы (*labia minus pudendi*), которые не содержат жира и имеют вид тонких листков с фестончатыми краями. Иногда малые половые губы выдаются из половой щели.

Впереди у концов малых половых губ находится четко отграниченное цилиндрической формы возвышение — клитор (*clitoris*), головка которого (*glans clitoridis*) расположена в передней части половой щели. Посредством отходящих от малых половых губ складок образуется крайняя плоть клитора (*preputium clitoridis*).

Если раздвинуть малые половые губы, то между ними обнаруживается пространство — преддверие влагалища (*vestibulum vaginae*), отграниченное от влагалища девственной плевой (*hymen*). Форма последней может быть различной — кольцевидной, полулунной и т.д. У женщин, живущих половой жизнью, от девственной плевы сохраняются лишь лоскуты (*sagunculae hymenales*). В преддверии влагалища спереди открывается наружное отверстие мочеиспускательного канала (*ostium urethrae externum*), а сзади — отверстие влагалища (*ostium vaginae*).

В основании больших и малых половых губ расположены большие железы преддверия (*glandulae vestibulares majores*), известные так же, как бартолиновы железы (*gl. Bartholini*). Выводные протоки этих желез открываются небольшими круглыми отверстиями в бороздке, отделяющей малые половые губы от девственной плевы или ее остатков. При воспалении бартолиновых желез эти отверстия окружаются красным венчиком, а железы становятся заметными в виде припухлостей по сторонам задней части преддверия влагалища и малых половых губ.

Анатомические образования, формирующие рельеф женской промежности, представлены в табл. 17 с. 318).

### МУЖСКАЯ ПРОМЕЖНОСТЬ

Рельеф мужской промежности более сложен ввиду расположенных снаружи половых органов (рис. 136, с. 416). На границе

между промежностью и внутренней поверхностью бедер проходят кожные бедренно-промежностные борозды (*sulcus cutanei femoropercineales*).

Рельеф области заднего прохода у мужчин не имеет отличий от описанного выше рельефа этой области у женщин.

Между задним проходом и основанием мошонки определяется кожный мостик в виде валикообразного возвышения, занимающего весь промежуток между внутренними поверхностями бедер. В толще этого возвышения находятся мочеиспускательный канал, а также луковично-губчатые (*m. bulbospongiosus*) и седалищно-пещеристые (*m. ischiocavernosus*) мышцы. Посередине этого возвышения отмечается продольный узкий валик — шов промежности (*raphe perinei*), который идет от основания мошонки к заднему проходу (см. рис. 136).

Рельеф переднего отдела промежности определяется наружными половыми органами — половым членом и мошонкой с ее содержимым. Вся свободная часть полового члена (*penis*), имеющая цилиндрическую форму, доступна осмотру, начиная от лобкового возвышения и кончая головкой полового члена. На нижней поверхности полового члена по средней линии отмечается валик, более заметный при напряжении полового члена, который образован губчатым телом полового члена (*corpus spongiosum penis*). На коже нижней поверхности полового члена по средней линии проходит шов полового члена (*raphe penis*).

Половой член покрыт тонкой пигментированной кожей, которая в области головки (*glans penis*) заворачивается в виде складки, подобно капюшону, покрывает головку полового члена и носит название крайней плоти (*preputium penis*). На нижней поверхности головки полового члена крайняя плоть прирастает к продольному желобку головки и образует уздечку крайней плоти (*frenulum preputii*). На вершине головки полового члена отчетливо видно щелевидное углубление — наружное отверстие мочеиспускательного канала (*ostium urethrae externum*). На поверхности полового члена хорошо контурируются вены (*vv. dorsales penis superficiales*).

В тесной анатомической связи с половым членом находится мошонка (*scrotum*), усложняющая рельеф мужской промежности. Мошонка имеет возрастные и индивидуальные отличия по форме и размерам. Левая половина мошонки обычно свисает ниже, чем правая. При отвисшей мошонке и тонкой коже хорошо контурируются находящиеся в ней эллипсоидной формы яички (*testis*).

Кожа мошонки образует большое количество морщин и складок, горизонтально отходящих от средней линии мошонки. Посередине мошонки от основания полового члена до промежности отмечается небольшой продольный валик с более выраженной пигментацией — шов мошонки (*raphe scroti*). Он соответствует месту расположения перегородки (*septum scroti*), которая разделяет мошонку на две не сообщающиеся между собой половины (правую и левую). Шов мошонки составляет продолжение шва промежности и, обогнув мошонку в сагитальном направлении, соединяется со швом полового члена.

Анатомические образования, формирующие рельеф мужской промежности, представлены в табл. 18 (с. 319).

## ТОПОГРАФИЧЕСКАЯ АНАТОМИЯ МЫШЦ И ПОНЯТИЕ О МОЧЕПОЛОВОЙ И ТАЗОВОЙ ДИАФРАГМЕ

Промежность как комплекс мягких тканей, закрывающих выход из полости малого таза, содержит большое число хорошо развитых мышц, которые делят ее на мочеполовую и заднепроходный, или анальный, отдел.

В каждом из них имеется опорная основная мышца, формирующая вместе с фасциями тазовое дно, состоящее из мочеполовой и тазовой диафрагм.

Мочеполовую диафрагму образует глубокая поперечная мышца промежности с покрывающими ее фасциями. Находится она в переднем отделе и ее прободают у мужчин уретра, у женщины — уретра и влагалище.

Тазовую диафрагму формирует мышца, поднимающая задний проход и ее поверхностные и глубокие фасциальные листки. Эта диафрагма расположена в заднем отделе и через нее проходит прямая кишка. Остальные мышцы промежности в укреплении тазового дна имеют меньшее значение. Поскольку мышцы переднего и заднего отделов промежности выполняют различные функции, они будут описаны отдельно.

Мышцы мочеполового отдела лежат двумя слоями. Поверхностный слой представлен тремя парными мышцами:

1. Луковично-губчатая мышца (*m. bulbospongiosus*) располагается медиально и идет в сагиттальном направлении. У мужчин мышца охватывает нижнебоковую поверхность луковицы полового члена (*bulbus penis*) и прилежащую часть губчатых тел полового члена (*corpus spongiosum penis*) и по средней линии срастается с противоположной мышцей узкой сухожильной перемычкой, идущей продольно (рис. 137). У женщин мышца разделяется на две симметричные половинки, окружающие отверстие влагалища и пещеристые тела клитора (рис. 138).

2. Седлищно-пещеристая мышца (*m. ischiocavernosus*) лежит латерально косо по краю нижних ветвей лобковой и седлищной костей, покрывает боковые поверхности пещеристых тел полового члена и идет также в сагиттальном направлении.

3. Поверхностная поперечная мышца промежности (*m. transversus perinei superficialis*) расположена впереди заднего прохода и составляет заднюю границу области; мышца представляет собой узкий пучок мышечных волокон, идущих в поперечном направлении от седлищного бугра навстречу такой же мышце проти-

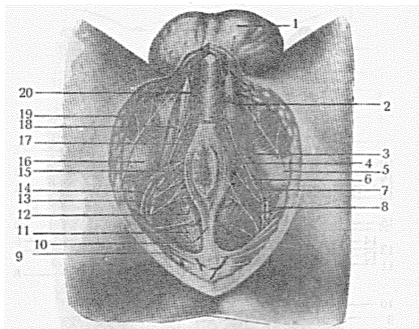


Рис. 137. Топографическая анатомия мужской промежности:

1 — scrotum; 2 — nn. scrotales posteriores и rr. scrotales posteriores a. perinealis; 3, 4 — a. perinealis; 5 — r. perinealis n. cutanei femoris posterioris; 6 — n. perinealis; 7 — nn. et a. rectales inferiores; 8 — a. pudenda interna и n. pudendus; 9 — m. gluteus maximus; 10 — lig. anococcygeum; 11 — m. levator ani; 12 — m. sphincter ani externus; 13 — lig. sacrotuberale; 14 — m. obturatorius internus; 15 — m. transversus perinei superficialis; 16 — tuber ischiadicum; 17 — m. transversus perinei profundus; 18 — m. ischioavernosus; 19 — mm. adductores femoris; 20 — m. bulbospongiosus

воположной стороны и оканчивающихся по средней линии в сухожильном центре промежности (см. рис. 137). У женщин эта мышца развита слабо.

Эти три мышцы образуют на каждой стороне отчетливо выраженный прямоугольный треугольник на глубоком слое мышц.

Глубокий слой мышц этого отдела представляет *глубокая поперечная мышца промежности* (m. transversus perinei profundus), начинающаяся от седалищных бугров и ветвей седалищных костей и оканчивающаяся в сухожильном центре промежности. Мышечные пучки ее располагаются поперечно и охватывают со всех сторон перепончатую часть уретры у мужчин, а у женщин — уретру и влагалище, образуя вокруг них мышечное кольцо (жом). M. transversus perinei profundus покрыта фасциями: снизу — нижней фасцией мочеполовой диафрагмы (fascia diaphragmatis urogenitalis inferior), иначе называемой мембраной промежности (membrana perinei), сверху — верхней фасцией мочеполовой диафрагмы (fascia diaphragmatis urogenitalis superior), являющейся частью тазовой фасции. Нижняя и верхняя фасции мочеполовой

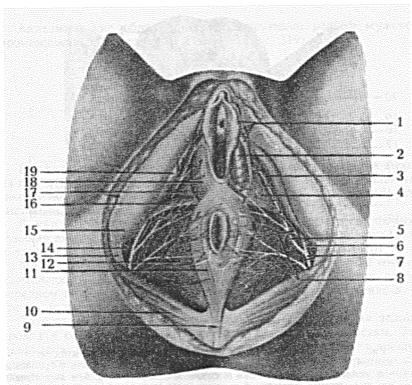


Рис. 138. Топографическая анатомия женской промежности:

1 — nn. labiales posteriores и rr. labiales posteriores a. perinealis; 2 — bulbus vestibuli vaginae; 3 — a. profunda clitoridis; 4 — a. bulbi vestibuli; 5 — n. et a. perineales; 6 — n. dorsalis clitoridis; 7 — a. pudenda interna и n. pudendus; 8 — nn. rectales inferiores и a. rectalis inferior; 9 — lig. anococcygeum; 10 — m. gluteus maximus; 11 — m. sphincter ani externus; 12 — m. levator ani; 13 — lig. sacrotuberale; 14 — m. obturatorius internus; 15 — tuber ischiadicum; 16 — m. transversus perinei superficialis; 17 — m. transversus perinei profundus; 18 — m. bulbospongiosus; 19 — m. ischioavernosus

диафрагмы срастаются между собой по переднему и заднему краям глубокой поперечной мышцы промежности. Весь этот мышечно-фасциальный комплекс получил название *мочеполовой диафрагмы* (diaphragma urogenitale), имеющей большое значение в укреплении тазового дна (рис. 139, 140).

Мышцы заднепроходной области представлены наружным сфинктером заднего прохода и мышцей, поднимающей задний проход.

1. Наружный сфинктер заднего прохода (m. sphincter ani externus) окружает полуовальными мышечными пучками заднепроходное отверстие прямой кишки (см. рис. 137, 138). В этой мышце выделяют три части — подкожную, поверхностную и глубокую. Подкожная часть (pars subcutanea) — самая дистальная и самая внутренняя часть мышцы. Волокна этой порции начинаются впереди anus от кожи и поверхностной фасции промежности. Ок-

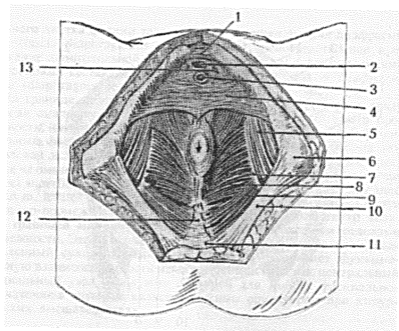


Рис. 139. Диафрагма мужского таза

1 — lig. arcuatum pubis; 2 — отверстие для в. dorsalis penis; 3 — urethra; 4 — diaphragma urogenitale; 5 — m. obturatorius internus; 6 — tuber ischiadicum; 7 — m. levator ani; 8 — diaphragma pelvis; 9 — m. coccygeus; 10 — lig. sacrotuberale; 11 — os sacrum; 12 — os coccygis; 13 — отверстие для а. dorsalis penis

ружая задний проход, они перекрещиваются и оканчиваются в клетчатке. Рассечение *pars subcutanea* при операции безопасно, так как при этом не нарушается запирательная функция наружного сфинктера. Поверхностная часть (*pars superficialis*) располагается несколько глубже и концентрично по отношению к *pars subcutanea*. Эта порция мышцы представлена двумя тонкими пластинками, которые огибают только боковые стороны заднего прохода и прикрепляются сзади к верхушке копчика, а спереди — к сухожильному центру и *m. bulbospongiosus*. Глубокая часть (*pars profunda*), — самая мощная порция наружного заднепроходного сфинктера, состоит из круговых волокон, охватывающих кольцо анальный канал. Это мышечное кольцо имеет в высоту около 2,0 см при толщине 1,0 см. Пересечение этой части мышцы при операции приводит к нарушению функции заднего прохода — недержанию кала и газов.

2. Мышца, поднимающая задний проход (*m. levator ani*), начинается на боковой стенке таза от *arcus tendineus fasciae pelvis*, образуемой париетальным листком фасции таза и тянущейся от задней стороны тела лобковой кости до седалищной ости. Волокна этой мышцы идут сверху и спереди вниз и назад к копчику и прямой кишке, переплетаясь с ее мышечным слоем. Передняя



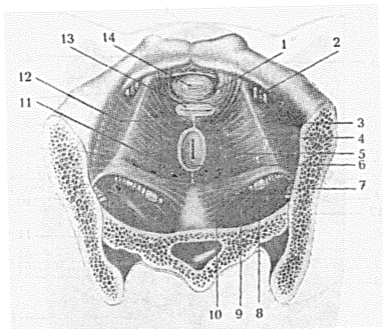


Рис. 140. Диафрагма женского таза:

1 — diaphragma urogenitale; 2 — a. v. n. obturatorius; 3 — m. obturatorius internus; 4 — arcus tendineus m. levatoris ani; 5 — m. levator ani; 6 — anus; 7 — a. v. n. gluteae superiores; 8 — n. ischiadicus, n. cutaneus femoris posterior, a. v. gluteae inferiores и n. gluteus inferior, a. v. pudendae internae и n. pudendus; 9 — m. piriformis; 10 — m. coceygeus; 11 — lig. anococcygeum; 12 — centrum tendineum perinia; 13 — vagina; 14 — urethra

часть m. levator ani располагается у мужчин вдоль латеральной стороны мочевого пузыря и предстательной железы, а у женщин — на латеральной стороне влагалища, отдавая часть волокон к этим органам. Большая часть волокон задней половины мышцы направляется, образуя как бы воронку, к прямой кишке и переходит в ее продольную мускулатуру. Остальная часть мышцы переходит позади заднего прохода в сухожильную пластинку, которая покрыта снизу прикрепляющимися к концу копчика волокнами m. sphincter ani externus, и прикрепляется к верхушке, а также к латеральному краю копчика, обычно соединяясь по линии шва промежности с мышечными волокнами другой стороны (см. рис. 137, 138). M. levator ani не только поднимает заднепроходный канал, но также подтягивает его вперед и вверх по направлению к передней стенке таза.

Мышцу, поднимающую задний проход, покрывают с обеих поверхностей фасции: сверху — верхняя фасция диафрагмы таза (fascia diaphragmatis pelvis superior), являющаяся частью висце-

рального листка фасции таза; снизу — нижняя фасция диафрагмы таза (*fascia diaphragmatis pelvis inferior*), непосредственное продолжение запирающей фасции. *M. levator ani* с покрывающими ее фасциями составляет заднюю часть тазового дна — *диафрагму таза* (*diaphragma pelvis*) (см. рис. 139, 140).

На границе между тазовой и мочеполовой диафрагмами сразу впереди анального отверстия находится сухожильный центр промежности (*centrum tendineum perinei*), представляющий собой центральный фасциальный узел. К нему прикрепляются фасции мочеполовой и тазовой диафрагм, образуя здесь фасциальный стык, а также мышечные пучки *m. bulbospongiosus*, *mm. transversus perinei superficialis et profundus*, *m. sphincter ani externus*, передние пучки *m. levator ani*. Со стороны полости таза с ним связан конец брюшино-промежностного апоневроза. Сухожильный центр является границей между мочеполовым и заднепроходным отделами промежности. Этот участок переплетения мышечных волокон, подкрепленный сухожильными волокнами, обуславливает функциональную взаимозависимость мышц этой области, а как центральный фасциальный узел — служит границей для многих фасциально-клетчаточных щелей и является важным ориентиром при хирургических вмешательствах.

## КЛИНИЧЕСКАЯ АНАТОМИЯ ФАСЦИЙ И КЛЕТЧАТОЧНЫХ ПРОСТРАНСТВ И АНАТОМИЧЕСКИЕ ПУТИ РАСПРОСТРАНЕНИЯ ГНОЙНЫХ ЗАТЕКОВ

Поверхностная фасция промежности (*fascia perinei superficialis*) — обычная подкожная фасция, выстилающая снизу область промежности. В заднепроходной (анальной) области эта фасция имеет вид пластинки, покрывающей *m. sphincter ani externus*, а в переднем отделе — поверхностные мышцы.

Глубокая фасция промежности является продолжением фасции таза (*fascia pelvis*), париетальная и висцеральная части которой образуют футляры для глубоких мышц промежности. На боковой стенке таза стык фасций, покрывающих *m. obturatorius internus* (*fascia obturatoria*) и *m. levator ani* (*fascia diaphragmatis pelvis superior et inferior*), образует сухожильную дугу фасции таза (*arcus tendineus fasciae pelvis*), представляющую латеральный фасциальный узел малого таза.

В заднепроходном отделе расположены парные треугольной формы клетчаточные пространства — седлашино-прямокишечные ямки (*fossae ischiorectales*), лежащие по бокам от промежностной части прямой кишки (см. рис. 119).

Латеральной стенкой ямки является *m. obturatorius internus*

(ее нижние 2/3), расположенная вертикально и покрытая прочной париетальной фасцией таза. Медиальную и верхнюю ее стенки составляют *m. levator ani*, покрытая нижней фасцией диафрагмы таза, и заднепроходный канал (*canalis analis*). Снизу седалищно-прямокишечную ямку ограничивают поверхностная фасция промежности и кожа. Глубина ямки от поверхности кожи до купола составляет около 7,0 см, т.е. соответствует длине указательного пальца. По направлению кпереди глубина ямки постепенно уменьшается, и у края *m. transversus perinei superficialis* имеет глубину всего 2,0—2,5 см. В седалищно-прямокишечной ямке хорошо выражены два кармана — передний и задний. Передний, или лонный, карман (*recessus rubicus*) расположен под задним краем мочеполовой диафрагмы, между мышцей, поднимающей задний проход (сверху), и глубокой поперечной мышцей промежности (снизу). Под краем большой ягодичной мышцы имеется задний, или ягодичный, карман, соответствующий нижнему участку глубокого клетчаточного пространства ягодичной области на уровне подгрушевидного отверстия.

Жировая клетчатка, заполняющая седалищно-прямокишечную ямку, уплотнена и имеет вид жирового тела (*corpus adiposum fossae ischiorectales*). Она играет важную роль в функции заднего прохода, образуя податливые и вместе с тем эластичные стенки расширяющегося при прохождении каловых масс анального канала.

*Fossa ischiorectalis* часто может быть местом локализации гнояников и возникновения парапроктита, чему способствуют тонкость кожного покрова и близость анального отверстия и инфицированных каловых масс. Гнойники чаще всего прокладывают путь непосредственно через кожу заднепроходной области промежности (наружный свищ) или в анальный отдел прямой кишки через ее стенку (внутренний свищ).

Клетчаточное пространство седалищно-прямокишечной ямки не изолировано полностью от расположенного над тазовой диафрагмой подбрюшинного пространства таза. При скоплении гноя в самом низком и обширном участке подбрюшинного пространства — в углу между *m. levator ani* и стенкой прямой кишки — гнойники могут пройти по ходу кишки через диафрагму таза в *fossa ischiorectalis*.

Через *fossa ischiorectalis* в ряде случаев вскрывают флегмоны подбрюшинных клетчаточных пространств малого таза, отделяя *m. levator ani* с его фасциями от прикрепления к *fascia obturatoria* по ходу сухожильной дуги (*arcus tendineus*) в верхненаружном углу *fossa ischiorectalis*.

По латеральной стенке седалищно-прямокишечной ямки проходит *пудендальный канал* (*canalis pudendalis*), известный также под названием канала Олькоча (*canalis Alkoki*). В нем находятся *n. pudendus* и *a. et v. pudendae internae* (см. рис. 137, 138). Канал образуется путем расщепления фасции, покрывающей поверхность внутренней запирающей мышцы, у ее прикрепления к нижним ветвям седалищной и лобковой костей. Канал является продол-

женисм щели под *lig. sacrotuberale*. Вперед он идет под краем ветви седалищной кости к заднему краю мочеполовой области промежности. Через пудендальный канал по ходу полового сосудисто-нервного пучка седалищно-прямокишечная ямка сообщается с клетчаткой ягодичной области.

Для проведения пудендальной проводниковой анестезии ориентируются на седалищный бугор, выше которого на 3—4 см на его внутренней поверхности лежит нерв.

Анатомические пути распространения гнойных затсков из *fossa ischiorectalis* представлены в табл. 21.

Таблица 21  
Анатомические пути распространения гнойных затсков на промежности

Место локализации гнойника	Направление затека	Анатомический путь	Зона распространения
<i>Fossa ischiorectalis</i>	Кнутри в прямую кишку	Через стенку прямой кишки	Проствет прямой кишки (внутренний свищ)
	Вниз на промежность	Подкожная клетчатка промежности и кожа	Заднепроходная область промежности (наружный свищ)
	Вверх в таз	Через диафрагму таза, вдоль стенки прямой кишки	Подбрюшинное пространство таза
	Назад в ягодичную область	По ходу а. <i>rudenda interna</i> и в. <i>rudendus</i>	Глубокое ягодичное пространство

### ХИРУРГИЧЕСКАЯ, ОРИЕНТИРНАЯ И ПРОЕКЦИОННАЯ АНАТОМИЯ КРОВЕНОСНЫХ СОСУДОВ И НЕРВОВ

Основным источником кровоснабжения и иннервации промежности является половой (пудендальный) сосудисто-нервный пучок, который состоит из внутренних половых артерий и вены (а. v. *rudendae internae*) и полового нерва (п. *rudendus*). Он выходит из ягодичной области через малое седалищное отверстие и появляется на промежности из-под крестцово-бугорной связки (*lig. sacrotuberale*) на середине ее длины (см. рис. 137, 138). На всем пути от точки на середине *lig. sacrotuberale* к мочеполовой диафрагме пудендальный пучок имеет направление сзади вперед и несколько снаружи кнутри, просцируясь по медиальному краю седалищного бугра, который является для него четким ориентиром. Здесь он проходит в пудендальном канале Олькока. Этот участок обычно используется для производства пудендальной блокады во

время операции на наружных половых органах и обезболивания родов.

Пудендальный сосудисто-нервный пучок проходит под *m. transversus perinei superficialis* в мочеполовую область промежности и дает многочисленные ветви к коже промежности, мошонке, половому члену, к большим половым губам, клитору:

1. Нижние прямокишечные артерия и нервы (*a.v. et nn. rectales inferiores*) отходят от внутренней половой артерии и полового нерва в самом их начале под *lig. sacrotuberale* и идут во фронтальной плоскости к заднему проходу, пересекая седлажно-прямокишечную ямку почти в поперечном направлении.

2. Промежностные артерия, вена и нервы (*a.v. et nn. perineales*) отходят у заднего края мочеполовой области и кровоснабжают и иннервируют кожу промежности, мошонки (*nn. scrotales posteriores*) и половых губ (*nn. labiales posteriores*).

3. Уретральная артерия (*a. urethralis*) идет к мочеиспускательному каналу.

4. Артерия луковицы полового члена (*a. bulbi penis*) у мужчин или артерия луковицы преддверия влагалища (*a. bulbi vestibulae*) у женщин.

5. Глубокая артерия полового члена (*a. profunda penis*) у мужчин или глубокая артерия клитора (*a. profunda clitoridis*) у женщин.

6. Дорсальная артерия полового члена (*a. dorsalis penis*) у мужчин или дорсальная артерия клитора у женщин (*a. dorsalis clitoridis*). Две последние артерии являются конечными ветвями *a. pudenda interna*. *N. pudendus* в мочеполовом отделе промежности заканчивается в виде дорсального нерва полового члена (*n. dorsalis penis*), а у женщин — клитора (*n. dorsalis clitoridis*).

Анатомические ориентиры кровеносных сосудов и нервов промежности представлены в табл. 22.

Таблица 22  
Анатомические ориентиры кровеносных сосудов  
и нервов промежности

Хирургический объект	Уровень	Анатомический ориентир	Синтопия образований
<i>N. pudendus</i> , <i>a. pudenda interna</i>	Заднеприходная область промежности	<i>Tuber ischiadicum</i>	В расщеплении фасции, покрывающей внутреннюю заирательную мышцу у внутренневерхней поверхности седлажного бугра
<i>Funiculus spermaticus</i> (сосуды, нервы, семявыносящий проток)	Мошонка	Верхний полюс яичка и основные мошонки	В подкожной клетчатке мошонки между входом в нее, сразу ниже лобкового бугорка, и верхним полюсом яичка

Хирургический объект	Уровень	Анатомический ориентир	Симптоны образования
<i>A. rectalis inferior</i> , pp. <i>rectales inferiores</i>	Заднепроходная область промежности	Задний проход, <i>tuber ischiadicum</i> , <i>lig. sacrotuberale</i>	В толще клетчатки седалищно-прямокишечной ямки в направлении от латеральной ее стенки (у задней половинки <i>lig. sacrotuberale</i> ) к заднему проходу
<i>A. dorsalis penis</i> , v. <i>dorsalis penis</i>	Подвижная часть полового члена	Борода между пещеристыми телами	Под фасцией полового члена на поверхности белочной оболочки, между правым и левым пещеристыми телами
<i>A. testicularis</i>	Основание мошонки	Семенной канатик	Под внутренней семенной фасцией в глубине лозовидного венозного сплетения
<i>Plexus pampiniformis</i>	—	—	Под внутренней семенной фасцией, вокруг яичковой артерии

## ХИРУРГИЧЕСКАЯ АНАТОМИЯ ЖЕНСКИХ НАРУЖНЫХ ПОЛОВЫХ ОРГАНОВ И МОЧЕИСПУСКАТЕЛЬНОГО КАНАЛА

В мочеполовой области промежности располагаются наружные половые органы женщины: большие и малые половые губы, клитор, преддверие влагалища, большие и малые железы преддверия. Здесь же в преддверии влагалища открывается наружное отверстие мочеиспускательного канала.

### МОЧЕИСПУСКАТЕЛЬНЫЙ КАНАЛ

Женский мочеиспускательный канал, или женская уретра (*urethra feminea*), представляет собой трубку длиной около 3 см, которая имеет почти прямолинейный ход и легко растяжима. Начинается мочеиспускательный канал на уровне нижнего края лобкового симфиза, на 1,5—2,0 см кзади от него. Затем он идет вниз и вперед, прободает мочеполовую диафрагму, фиксируется к лобковому симфизу и открывается наружным отверстием (*ostium urethrae externum*) в преддверии влагалища между клитором и отверстием влагалища, впереди и выше последнего. Спереди от мочеиспускательного канала выше диафрагмы находится венозное сплетение, связывающее вены мочевого пузыря с венами матки

и влагалища, а ниже диафрагмы — спереди от уретры находится клитор. Сзади уретра прилежит к передней стенке влагалища и плотно срастается с ней посредством прочной перегородки.

Кровоснабжение, иннервация и лимфоотток. Женский мочеиспускательный канал кровоснабжается из *a. pudenda interna*, которая дает к нему уретральную артерию (*a. urethralis*). Вены вливаются через мочепузырное венозное сплетение в *v. iliaca interna*. Иннервация уретры осуществляется из *plexus hypogastricus inferior* и *p. pudendus*. Лимфа из верхних отделов канала оттекает в подвздошные, а из нижних — в паховые лимфатические узлы.

### БОЛЬШИЕ ПОЛОВЫЕ ГУБЫ

Большие половые губы (*labia majora pudendi*), ограничивающие половую щель (*rima pudendi*), представляют собой кожные складки с заложеной в них клетчаткой и соответствуют мошонке мужчины. Сзади большие половые губы начинаются узкой частью, по направлению кпереди они становятся шире и переходят в лобок (*mons pubis*), образованный жировой тканью и лежащий впереди лобкового сочленения. На границе с лобком большие половые губы соединены передней спайкой губ (*comissura labiorum anterior*), а в области промежности — задней спайкой (*comissura labiorum posterior*). Кожа больших половых губ снаружи покрыта волосами и содержит большое количество потовых и сальных желез, изнутри она тонкая, гладкая и по красному цвету и влажности напоминает слизистую оболочку. В толще больших губ залегают жировая клетчатка в виде жирового комка и венозные сплетения. В верхней половине половых губ заканчиваются распадающиеся на отдельные волокна круглые связки матки (*lig. teres uteri*). Тяжи жировой клетчатки больших половых губ сращены с надкостницей лобковых костей, поверхностная фасция здесь выражена слабо.

### МАЛЫЕ ПОЛОВЫЕ ГУБЫ

Малые половые губы (*labia minora pudendi*), расположенные внутри от больших половых губ и обычно скрытые в щели между ними, ограничивают преддверие влагалища. Впереди малые губы расщепляются на две ножки, одна из которых (латеральная) идет поверх клитора и с такой же ножкой противоположной стороны образует крайнюю плоть клитора (*preputium clitoridis*). Медиальные ножки, соединяясь под острым углом, прикрепляются снизу к головке клитора в виде его уздечки (*frenulum clitoridis*). Сзади малые губы переходят друг в друга, образуя небольшую поперечную кожную складку — уздечку (*frenulum labiorum pudendi*). Тотчас кпереди от последней находится небольшое углубление — ямка преддверия влагалища (*fossa vestibuli vaginae*), известная также как ладьевидная ямка (*fossa navicularis*).

## КЛИТОР

Клитор (*clitoris*) — непарное образование, состоящее из двух пещеристых тел (*corpora cavernosa dextrum et sinistrum*). У нижнего края лобкового симфиза пещеристые тела, соединяясь, формируют тело клитора (*corpus clitoridis*), которое спереди суживается и заканчивается округлой головкой (*glans clitoridis*). Сзади тело клитора расходится на две ножки пещеристых тел (*crura clitoridis*), которые сращены с нижними ветвями лобковых костей и покрыты седалищно-пещеристыми мышцами промежности (*m. ischioavernosus*). Крайняя плоть и уздечка клитора, о которых было сказано выше, продолжают непосредственно в малые половые губы. Сзади и книзу от клитора располагается наружное отверстие мочеиспускательного канала.

## ПРЕДДВЕРИЕ ВЛАГАЛИЩА

Преддверие влагалища (*vestibulum vaginae*) — небольшое углубление, ограниченное с боков внутренней поверхностью малых половых губ, спереди — клитором и сзади — уздечкой малых половых губ. В глубине преддверия открываются два отверстия: впереди — наружное отверстие мочеиспускательного канала (*ostium urethrae externum*), сзади — отверстие влагалища (*ostium vaginae*). Отверстие мочеиспускательного канала имеет звездчатую форму и расположено на особом сосочке, приблизительно на 2 см сзади от головки клитора. Отверстие влагалища окаймлено плевой (*hymen*) или ее остатками — лоскутами (*sagittulae hymenales*), которые являются границей между преддверием влагалища и влагалищем. Края отверстия влагалища имеют разную конфигурацию в зависимости от морфологических вариантов девственной плевы или ее остатков.

В преддверие влагалища открываются выводные протоки больших желез преддверия. Их отверстия находятся на границе между средней и задней третями малой половой губы в глубине между малыми половыми губами и остатками девственной плевы.

По обе стороны преддверия влагалища располагаются в виде двух долей луковицы преддверия (*bulbus vestibuli*), имеющие вид синеватого губчатого слоя. Они лежат под кожей внутренней поверхности больших половых губ и покрыты луковично-губчатыми мышцами. Верхние суженные части луковицы охватывают сверху мочеиспускательный канал. Нижние (задние) утолщенные концы прилежат к большим железам преддверия.

## БОЛЬШАЯ ЖЕЛЕЗА ПРЕДДВЕРИЯ

Большая железа преддверия (*glandula vestibularis major*), иначе называемая бартолиновой железой, является парным образованием



и располагается в основании большой половой губы, на уровне задней спайки, на глубине 1—1,5 см, в толще глубокой поперечной мышцы промежности, будучи прикрыта частично луковично-губчатой мышцей (*m. bulbospongiosus*). Железа имеет вид красновато-желтого тела величиной с крупную горошину. Ее выводной проток длиной 1,5—2 см направляется вперед и медиально и открывается на наружной стенке преддверия влагалища в борозде между малой половой губой и девственной плевой.

## ХИРУРГИЧЕСКАЯ АНАТОМИЯ МУЖСКИХ НАРУЖНЫХ ПОЛОВЫХ ОРГАНОВ И МОЧЕИСПУСКАТЕЛЬНОГО КАНАЛА

К наружным половым органам у мужчин относятся половой член и мошонка с ее содержимым, включающим яичко, придаток яичка, семявыносящий проток.

### ПОЛОВОЙ ЧЛЕН

Половой член (*penis*) принято делить на три отдела: корень полового члена (*radix penis*), тело (*corpus penis*) и головку (*glans penis*). Корень члена фиксирован к костям и мочеполовой диафрагме, почему этот отдел можно назвать укрепленной частью (*pars fixa*). Напротив, часть тела и головка члена являются свободно подвижными, поэтому и объединяются под названием висячей (*pars pendula*), или подвижной (*pars mobilis*), части (рис. 141). Корень члена скрыт под кожей мошонки и сращен с нижними ветвями лобковых и седалищных костей, а также с симфизом и мочеполовой диафрагмой.

Половой член состоит из трех пещеристых тел: двух верхних (*corpus cavernosum penis*) и одного нижнего, которое принято называть губчатым телом полового члена (*corpus spongiosum penis*) и которое содержит мочеиспускательный канал (см. рис. 141). Начальные отделы пещеристых тел у корня полового члена называют ножками полового члена (*crura penis*), которые начинаются от внутренней поверхности нижних ветвей лобковых костей. Ножки покрыты *m. ischiocavernosus*. Пещеристые тела соединены между собой так, что на тыльной — спинка полового члена (*dorsum penis*) и задней — уретральной (*facies urethralis*) их поверхностях образуются углубления, в которых располагаются на тыльной поверхности сосуды и нервы, а на задней — губчатое тело полового члена с уретрой. Пещеристые тела покрыты плотной белочной оболочкой (*tunica albuginea*), от которой в глубину отходят отростки — трабскулы, делящие пещеристые тела на ячейки (*cavernas*

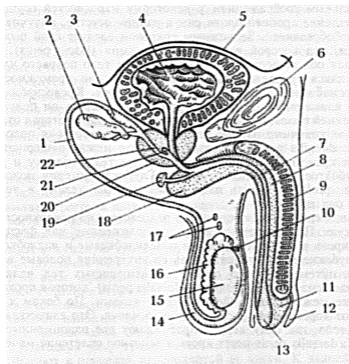


Рис. 141. Мужские половые органы (схема):

1 — ductus deferens; 2 — vesicula seminalis; 3 — ampulla ductus deferentis; 4 — vesica urinaria; 5 — peritoneum parietale; 6 — symphysis publica; 7 — urethra; 8 — corpus spongiosum penis; 9 — corpus cavernosum penis; 10 — appendix testis; 11 — glans penis; 12 — preputium penis; 13 — fossa navicularis; 14 — scrotum; 15 — testis; 16 — epididymis; 17 — paradiidymis; 18 — bulbus penis; 19 — gl. bulbourethralis; 20 — prostata; 21 — utriculus prostaticus; 22 — ductus ejaculatorius

corporum cavernosum). Задний конец губчатого тела полового члена образует утолщение — луковичку (bulbus penis), прикрытую луковично-губчатой мышцей. Передний отдел губчатого тела заканчивается головкой члена, в углубление основания которой входят дистальные концы пещеристых тел. На головке члена имеется вертикальная щель — наружное отверстие мочеиспускательного канала (ostium urethrae externum).

Кожа полового члена очень подвижна. На переднем конце члена у основания головки она образует дупликацию — крайнюю плоть (preputium penis), которая в виде складки покрывает головку полового члена и может быть сдвинута к ее основанию. В ряде случаев крайняя плоть может быть чрезмерно развита и покрывать целиком головку полового члена, образуя при этом препуциальный мешок, из которого нельзя вывести головку. Такое состояние получило название фимоза, для устранения которого требуется иссечение части крайней плоти. Следует также иметь в виду, что

по ритуальным соображениям у некоторых народностей осуществляют удаление крайней плоти еще в раннем детстве, получившее название "обрезание". За кожным покровом следует слой рыхлой клетчатки, под которой располагается фасция (*fascia penis*), покрывающая оба пещеристых тела и губчатое тело полового члена и являющаяся продолжением собственной фасции промежности.

Кровоснабжение, иннервация и лимфоотток. Кровоснабжение полового члена очень обильное. Артериальную кровь он получает из янтрснней половой артерии (*a. pudenda interna*), которая отдает к нему две конечные парные ветви. Дорсальная артерия полового члена (*a. dorsalis penis*) проходит в борозде между пещеристыми телами и кровоснабжает кожу, пещерные тела, голюкку и частично губчатое тело полового члена. Глубокая артерия полового члена (*a. profunda penis*) идет к пещеристым телам, в толще которых она проходит.

Венозная система полового члена разделяется на поверхностную и глубокую. Поверхностные вены, расположенные над фасцией, отводят кровь я бедренную ясну и позадылобковые и надлобковые вены. Глубокие вены отводят кровь во янтрснние половые вены. Гляяным путем венозного оттока от пещеристых тел является дорсальная вена полового члена (*v. dorsalis penis*), которая проходит в желобке между обонми пещеристыми телами. По бокам к ней прилегают дорсальные артерии полового члена. Это единственный участок тела, где одну вену сопровождают две одноименные артерии. *V. dorsalis penis* несет кровь в венозное сплетение мочевого пузыря.

Иннервация полового члена осуществляется вегетативными нервами из *plexus hypogastricus inferior*, которые сопровождают артерии, а также ветвями *p. pudendus*.

Отток лимфы из кожи полового члена осуществляется во янтрсннюю группу паховых лимфатических узлов, а из глубоких слоев — в подвздошные лимфатические узлы.

#### МОЧЕИСПУСКАТЕЛЬНЫЙ КАНАЛ

Мужской мочеиспускательный канал, или мужская уретра (*urethra masculina*), является одновременно мочевым и половым каналом, так как через него выделяется как моча, так и семенная жидкость (сперма). Мочеиспускательный канал начинается у шейки мочевого пузыря внутренним отверстием и заканчивается у конца головки полового члена наружным отверстием (*ostium urethrae externum*). В качестве аномалий развития следует отметить возможность недоразвития уретры. В этих случаях она оказывается сформированной не на всем протяжении полового члена и может заканчиваться у основания его головки, в висячей части полового члена, у основания полового члена и даже на промежности. Такое состояние получило название гипоспадии уретры.

Мочеспускательный канал подразделяется на три части: предстательную (*pars prostatica*), перепончатую (*pars membranacea*) и губчатую (*pars spongiosa*). Из последней выделяют еще луковичную часть (*pars bulbosa*), соответствующую положению *bulbus penis* (см. рис. 141).

Мочеспускательный канал образует на своем пути два изгиба, расположенные в виде буквы S. Первая кривизна (подлонная) образована предстательной, перепончатой и луковичной частью уретры (при переходе перепончатой части в губчатую). Вершину кривизны образует перепончатая часть. Вогнутость дуги направлена кпереди и кверху. Другая кривизна (предлонная) образована губчатой частью канала (при переходе фиксированной части уретры в подвижную) и обращена вогнутостью кзади и вниз. Приподнимание полового члена и отведение его к передней брюшной стенке выпрямляет уретру и позволяет придать ей форму санного полоза, вогнутостью обращенного вперед и вверх. Такая форма с незначительными вариациями и придается различными инструментам, вводимыми в мужскую уретру (мужской катетер, цистоскоп и т.п.).

Предстательная часть уретры расположена вертикально и простирается на всем протяжении предстательной железы. В эту часть на задней ее стенке открываются выводные протоки предстательной железы и семявыбрасывающие протоки. Перепончатая часть уретры представляет наиболее суженную часть канала и прочно фиксирована к мочеполовой диафрагме, через толщу которой она проходит, благодаря чему травматические разрывы уретры, как правило, бывают в пределах перепончатой ее части. К задней стенке перепончатой части уретры прилежат бульбоуретральные (куперовы) железы, выводные протоки которых открываются в луковичной части уретры. Губчатая часть уретры — наиболее длинный отдел, он достигает 14—15 см.

В клинике мочеспускательный канал подразделяют на переднюю и заднюю уретру. Задняя расположена между непровольным жомом мочеспускательного канала в области шейки мочевого пузыря (*m. sphincter urethrae externum*) и произвольным сфинктером, лежащим в пределах перепончатой части уретры и образованным волокнами *m. transversus perinei profundus*. Передняя уретра простирается от наружного отверстия мочеспускательного канала до произвольного сфинктера, т. е. включает два нижних отдела уретры: луковичный и губчатый.

Диаметр уретры неодинаков и колеблется от 4 до 7 мм. Суженные участки (перепончатая часть, внутреннее и наружное отверстия мочеспускательного канала) чередуются с расширениями мочеспускательного канала в простатической части, луковичной части и в конце канала, за наружным его отверстием, где находится ладьевидная ямка (*fossa navicularis urethrae*). Следует сказать, что в целом стенки уретры эластичны; она, за исключением наружного отверстия, растяжима и пропускает инструмент (катетер, буж) до 10 мм в диаметре.

**Кровоснабжение, иннервация и лимфоотток.** Кровоснабжение мочеиспускательного канала осуществляется за счет а. *rudenda interna*, которая дает уретральную артерию (а. *urethralis*), а также ветвями а. *rectalis inferior* и а. *rectalis media*. Отток венозной крови происходит через вены полового члена в мочепузырное венозное сплетение (*plexus venosus vesicalis*). Иннервация осуществляется из предстательного сплетения (*plexus prostaticus*). Лимфа оттекает в паховые лимфатические узлы.

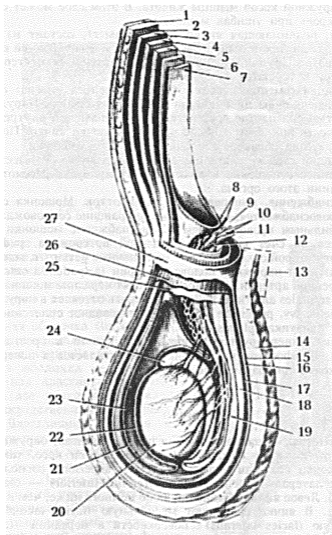
## МОШОНКА

Мошонка (*scrotum*) — кожное мешковидное образование, в котором располагаются яички, придатки яичка и мошоночный отдел семенного канатика. Сагиттальной перегородкой (*septum scroti*) мошонка разделена на две половины. Стенка мошонки состоит из нескольких слоев, в которые обычно включают и оболочки яичка, косвенно связанные с ним: 1) кожа; 2) мясистая оболочка (*tunica dartos*); 3) наружная семенная фасция (*fascia spermatica externa*); 4) фасция мышцы, поднимающей яичко (*fascia cremasterica*); 5) мышца, поднимающая яичко (*m. cremaster*); 6) внутренняя семенная фасция (*fascia spermatica interna*); 7) влагалищная оболочка яичка (*tunica vaginalis testis*) (рис. 142).

Кожа мошонки тонкая и легко растяжимая. Она собрана в складки и покрыта редкими волосами. По средней линии мошонки в сагиттальном направлении проходит шов мошонки (*raphe scroti*), соответствующий ее перегородке. Шов мошонки впереди переходит на нижнюю поверхность полового члена, а сзади — в шов промежности. Подкожная жировая клетчатка имеется только в пределах корня мошонки. На остальном протяжении прямо к коже прилегает мясистая оболочка, в связи с чем сокращение ее мышечных волокон вызывает сморщивание кожи мошонки (например, при охлаждении мошонки). При воспалительных процессах складки кожи мошонки сглаживаются и поверхность ее становится глянцевой.

Мясистая оболочка (*tunica dartos*) — типичная подкожная мышца. Она состоит из гладких мышечных волокон, расположенных в несколько слоев. Мясистая оболочка может быть свободно отпрепарирована лишь у корня мошонки, на остальном протяжении она плотно сращена с кожей, представляя с ней как бы один слой. Благодаря этому раны мошонки обычно склонны к расхождению с вворачиванием внутрь краев кожной раны, что затрудняет ее заживление. Из мясистой оболочки образуется перегородка мошонки (*septum scroti*), разделяющая полость мошонки на два вполне изолированных вместилища.

Следующий слой мошонки — наружная семенная фасция (*fascia spermatica externa*) — является продолжением поверхностной фасции живота. Лежащая под ней фасция мышцы, поднимающей



**Рис. 142. Оболочки яичка (схема):**

1, 14 — cutis; 2 — fascia m. obliqui externus abdominis; 3 — m. obliquus externus abdominis; 4 — m. obliquus internus abdominis; 5 — m. transversus abdominis; 6 — fascia transversalis; 7 — peritoneum; 8 — a. et v. testiculares; 9, 10, 12 — сосуды и нервы семенного канатика и яичка; 11 — ductus deferens; 13 — funiculus spermaticus; 15 — tunica dartos; 16, 27 — fascia spermatica externa; 17 — fascia cremasterica; 18, 26 — m. cremaster; 19, 25 — fascia spermatica interna; 20 — testis; 21 — tunica vaginalis testis (lamina parietalis); 22 — tunica vaginalis testis (lamina visceralis); 23 — cavum vaginale; 24 — epididymis

яичко (fascia cremasterica), или куперова фасция, представляет собой слой рыхлой клетчатки, является продолжением собственной

фасции наружной косой мышцы живота. В этом слое может скапливаться кровь при ушибах мошонки.

Мышца, поднимающая яичко (*m. cremaster*), состоит из мышечных волокон, происходящих из поперечной и внутренней косой мышц живота. По направлению книзу эти волокна постепенно истончаются и теряются в оболочках яичка.

Внутренняя семенная фасция (*fascia spermatica interna*) образована поперечной фасцией живота (*fascia transversalis*). Наружной поверхностью она плотно срастается с *m. cremaster*, а внутренняя ее поверхность прилежит к влагалищной оболочке яичка. Поднимаемая вверх, она образует оболочку семенного канатика.

Следующий слой — влагалищная оболочка яичка — имеет непосредственное отношение к яичку и поэтому будет рассмотрена при описании этого органа.

Кровоснабжение, иннервация и лимфоотток. Мошонка очень хорошо кровоснабжается, в связи с чем ее ранение сопровождается обычно обильным кровотечением. Кровоснабжение мошонки осуществляется за счет внутренней половой артерии (*a. pudenda interna*), от которой отходят задние мошоночные ветви (*rr. scrotales posteriores*), и от наружной половой артерии (*a. pudenda externa*), ветви бедренной артерии, от которой отходят передние мошоночные ветви (*rr. scrotales anteriores*). Венозная кровь оттекает в наружные половые вены (*vv. pudendae externae*) и лозовидное сплетение вен семенного канатика (*plexus rapiniformis*).

Мошонка иннервируется ветвями поясничного и крестцового сплетения. Лимфоотток из мошонки осуществляется в поверхностные паховые лимфатические узлы.

#### ЯИЧКО

Яичко (*testis*) — парная мужская половая железа, окруженная оболочками, лежит в каждой половине мошонки косо, так что верхний конец его, или полюс (*extremitas superior*), расположен спереди и латерально, а нижний (*extremitas inferior*) — сзади и медиально. Левое яичко обычно опущено немного ниже, чем правое (рис. 143). В яичке различают медиальную (*facies medialis*) и латеральную (*facies lateralis*) поверхности и передний (*margo anterior*) и задний (*margo posterior*) края. Длина яичка около 4,0—4,5 см, ширина и толщина — 2,5—3,0 см. Вдоль заднего края яичка располагается придаток яичка (*epididymis*) (рис. 144).

Мужская половая железа является андрогензависимым органом, и его расположение и размеры могут зависеть от насыщенности организма половыми гормонами и гонадотропными гормонами гипофиза. При дефиците этих гормонов возможно недоразвитие яичка — гипогонадизм или может оказаться нарушенным процесс опускания яичка, в результате чего оно оказывается расположен-

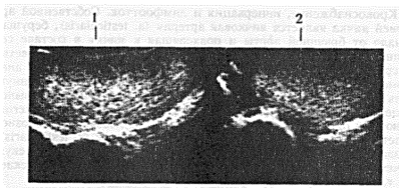


Рис. 143. Ультразвуковое исследование яичка:  
1 — правое яичко; 2 — левое яичко

ным не в мошонке. Такое состояние получило название крипторхизма.

Яичко имеет две собственные оболочки, непосредственно связанные с его поверхностью: белочная оболочка (*tunica albuginea*) и влагалищная оболочка (*tunica vaginalis testis*). Белочная оболочка — фиброзная плотная пластинка, окутывающая все яичко и прилежащая непосредственно к его паренхиме. Влагалищная оболочка яичка покрывает большую его часть и имеет два листка: париетальный (*lamina parietalis*) и висцеральный (*lamina visceralis*). Висцеральный листок срастается с подлежащей белочной оболочкой, париетальный — прилежит к внутренней семенной фасции (см. рис. 142). Оба листка у заднего края яичка переходят один в другой, образуя замкнутую серозную полость (*cavum vaginale*), содержащую небольшое количество серозной жидкости. В патологических условиях в этой полости может скапливаться избыток жидкости, что приводит к развитию водянки яичка.

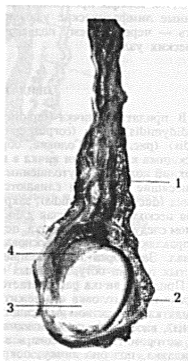


Рис. 144. Яичко и придаток яичка (анатомический препарат, собственное исследование)  
1 — funiculus spermaticus; 2 — оболочки яичка; 3 — testis; 4 — epididymis



Кровоснабжение, иннервация и лимфоотток. Собственной артерией яичка является яичковая артерия (*a. testicularis*), берущая начало от брюшной аорты и подходящая к яичку в составе семенного канатика. Кремастерная артерия (*a. cremasterica*) — ветвь *a. epigastrica inferior* — разветвляется в оболочках яичка и анастомозирует с *a. testicularis*. В кровоснабжении яичка определенную роль играют анастомозы яичковой артерии с артерией семявыносящего протока (*a. ductus deferentis*), отходящей от *a. iliaca interna*. Венозный отток в основном происходит через лозовидное венозное сплетение (*plexus pampiniformis*) в яичковую вену (*v. testicularis*), впадающую справа в нижнюю полую вену, а слева — в левую почечную вену. Кроме того, от оболочек яичка кровь оттекает по *v. cremasterica* в систему *v. iliaca externa*.

Иннервация яичка осуществляется за счет яичкового сплетения (*plexus testicularis*), располагающегося вокруг одноименной артерии.

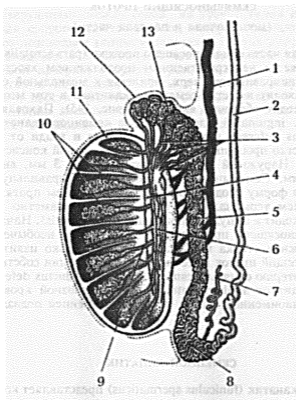
Отток лимфы происходит двумя путями: прямой путь в поясничные лимфатические узлы по ходу яичковой вены и этапный путь — через систему подвздошных и околоаортальных лимфатических узлов.

#### ПРИДАТОК ЯИЧКА

В придатке яичка (*epididymis*) выделяют головку (*caput epididymidis*), тело (*corpus epididymidis*) и хвост (*cauda epididymidis*) (рис. 145). Головка, образованная сильно развитыми выносящими канальцами яичка в количестве от 7 до 15, представляет верхний колбовидно утолщенный концы придатка. Переходя в тело, выносящие канальцы сливаются в один общий проток придатка яичка (*ductus epididymidis*), закрученный, как бы обмотанный вокруг себя несколько раз, общая длина которого достигает почти 6 м. За телом следует хвост придатка, переходящий в семявыносящий проток, направляющийся вверх к основанию мошонки и далее — в паховый канал. Закупорка протока придатка является одной из наиболее частых причин обтурационных форм мужского бесплодия.

Придаток яичка располагается вдоль заднего края яичка таким образом, что головка его лежит сверху, а хвост — внизу. Головка придатка посредством выносящих канальцев яичка (*ductuli efferentes testis*), выходящих из сети яичка (*rete testis*), соединена с яичком, на котором головка сидит в виде колпака. Кроме того, головка придатка, подобно яичку, покрыта висцеральным листком влажной оболочки яичка. Придаток фиксирован к яичку в области головки и хвоста верхней и нижней связками придатка (*ligg. epididymidis superius et inferius*).

Кровоснабжение, иннервация и лимфоотток. Кровоснабжается придаток из яичковой артерии, которая отдает специальную ветвь к придатку, и артерии семявыносящего протока (*a. ductus*



**Рис. 145.** Строение семенных канальцев и семявыносящих путей (схема):

1 — *v. testicularis*; 2 — *ductus deferens*; 3 — *ductuli efferentes testis*; 4 — *mediastinum testis*; 5 — *corpus epididymidis*; 6 — *rete testis*; 7 — *ductuli aberrantes*; 8 — *cauda epididymidis*; 9 — *tubuli seminiferi*; 10 — *septula testis*; 11 — *tunica albuginea*; 12 — *tunica vaginalis*; 13 — *caput epididymidis*

*deferentis*). Кроме того, существуют анастомозы между этой ветвью, cremастерной артерией и артерией семявыносящего протока. Отток венозной крови происходит в двух направлениях: в систему внутренней подвздошной вены (через *v. cremasterica*) и в систему нижней полую вены и левой почечной вены (через лозовидное сплетение).

Иннервируется придаток яичка из яичкового сплетения. Лимфатические сосуды от придатка идут в составе семенного канатика к поясничным лимфатическим узлам.

## СЕМЯВЫНОСЯЩИЙ ПРОТОК (мошоночная и паховая части)

Мошоночная часть семявыносящего протока (*pars scrotalis ductus deferens*) является непосредственным продолжением хвоста придатка яичка, направляется вверх, прилегая к медиальной стороне придатка, и входит в состав семенного канатика в том месте, где на него переходят оболочки яичка (см. рис. 145). Паховая часть протока (*pars inguinalis*) идет в составе семенного канатика, в котором *ductus deferens* находится медиально и впереди от нервов и сосудов и легко прощупывается благодаря плотной консистенции своих стенок. Наружный диаметр протока около 3 мм, внутренний — 0,3 мм. Семявыносящий проток имеет правильную цилиндрическую форму и одинаковый диаметр на всем протяжении, за исключением терминального участка, где он заметно расширяется и переходит в ампулу (*ampulla ductus deferentis*). Начальный отдел семявыносящего протока также несколько необычен, так как его наружная стенка неровная и ход несколько извитой.

Семявыносящий проток имеет на всем протяжении собственную артерию — артерию семявыносящего протока (*a. ductus deferentis*), которая отходит от *a. iliaca interna*. Отток венозной крови происходит по одноименной вене в систему внутренней подвздошной вены.

## СЕМЕННОЙ КАНАТИК

Семенной канатик (*funiculus spermaticus*) представляет комплекс различных анатомических структур, идущих от яичка и придатка или подходящих к ним и связанных между собой фасциями и рыхлой клетчаткой в одно образование. Мошоночный отдел семенного канатика (*pars scrotalis*) начинается от придатка яичка и заканчивается у наружного отверстия пахового канала, переходя в паховый (*pars inguinalis*) отдел. В мошонке семенной канатик может быть прощупан у ее основания в виде округлого тяжа толщиной примерно с указательный палец, мягкой консистенции, имеющего гладкую поверхность.

Основными элементами семенного канатика являются семявыносящий проток, сосуды (артерия, вены, лимфатические коллекторы) и нервы (см. рис. 80). Семявыносящий проток (*ductus deferens*) начинается от хвоста придатка у нижнего полюса яичка в виде извилистого отдела и вначале идет сверху вниз, как бы продолжая ход придатка (см. рис. 131, 145). Затем он резко меняет свое направление на противоположное, сделав крутую дугу, и идет снизу вверх вдоль внутреннего края придатка до верхнего полюса яичка, где соединяется с кровеносными сосудами и оболочками, переходящими с яичка.

Артериальная система семенного канатика представлена тремя

сосудами (a. testicularis, a. cremasterica, a. ductus deferentis), анастомозирующими между собой на уровне яичка и придатка. Все артерии сопровождаются венами, которые выходят из яичка, образуют лозовидное венозное сплетение (plexus pampiniformis), располагающееся в мошоночной части семенного канатика вокруг яичковой артерии, несущее кровь от яичка и верхних отделов придатка и переходящее затем в яичковую вену. От оболочки яичка и хвоста придатка кровь оттекает в кремастерные вены.

Синтопия элементов семенного канатика подробно описана в разделе, посвященном клинической анатомии пахового канала.

# АТЛАС РЕЛЬЕФНОЙ АНАТОМИИ ЖИВОГО ЧЕЛОВЕКА

25 Клиническая анатомия 1 кв.

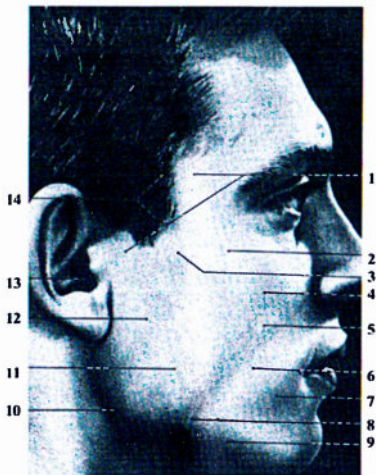
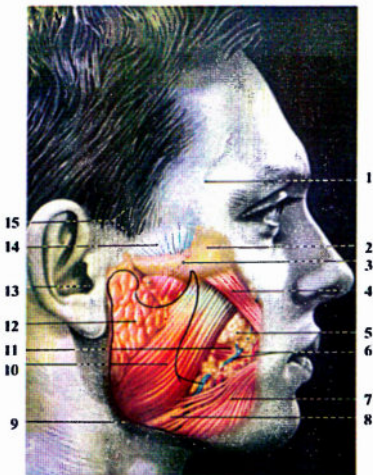


Рис. 1. Рельефная анатомия боковой области лица:

*слепи* — рельеф живого человека;

1 — *a. temporalis superficialis*; 2 — *os zygomaticum*; 3 — *arcus zygomaticus*; 4 — *m. zygomaticus major*; 5 — *corpus adiposum buccae*; 6 — *m. buccinator*; 7 — *m. depressor anguli oris*; 8 — *a. et v. faciales*; 9 — *mandibula*; 10 — *angulus mandibulae*; 11 — *m. masseter*; 12 — *glandula parotidea*; 13 — *meatus acusticus externus*; 14 — *fossa temporalis*



*справа* — анатомія рельєфу:

1 — верхн. а. temporalis superficialis; 2 — os zygomaticum; 3 — arcus zygomaticus;  
 4 — m. zygomaticus major; 5 — corpus adiposum buccae; 6 — a. et v. faciales; 7 —  
 m. depressor anguli oris; 8 — mandibula; 9 — angulus mandibulae; 10 — m. masseter;  
 11 — m. buccinator; 12 — glandula parotidea; 13 — meatus acusticus externus;  
 14 — m. temporalis; 15 — fossa temporalis

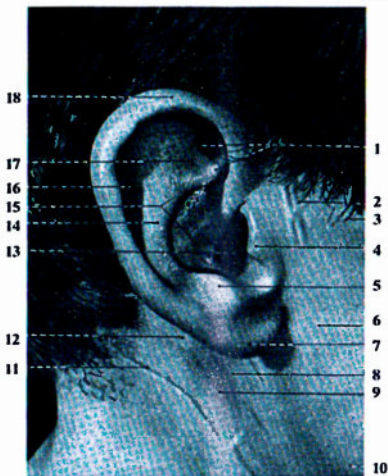
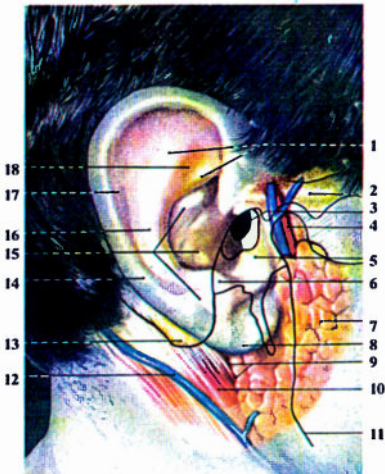


Рис. 2. Рельефная анатомия наружного уха и области сосцевидного отростка:

*слыш* — рельеф живого человека:

1 — *scura anthelcis*; 2 — *a. et v. temporales superficiales*; 3 — *arcus zygomaticus*; 4 — *tragus*; 5 — *antitragus*; 6 — *glandula parotidea*; 7 — *lobulus auriculae*; 8 — *fossa retromandibularis*; 9 — *m. sternocleidomastoideus*; 10 — *angulus mandibularis*; 11 — *v. auricularis posterior*; 12 — *processus mastoideus*; 13 — *meatus acusticus externus*; 14 — *anthelix*; 15 — *cartilago auriculae*; 16 — *scapha*; 17 — *fossa triangularis*; 18 — *helix*





*справа* — анатомия рельефа:

1 — crura anthelicis; 2 — arcus zygomaticus; 3 — meatus acusticus externus; 4 — n. temporalis superficialis; 5 — tragus; 6 — antitragus; 7 — glandula parotidea; 8 — lobulus auriculæ; 9 — fossa retromandibularis; 10 — m. sternocleidomastoideus; 11 — angulus mandibulæ; 12 — v. auricularis posterior; 13 — processus mastoideus; 14 — helix; 15 — cartilago auriculæ; 16 — anthelix; 17 — scapha; 18 — fossa triangularis

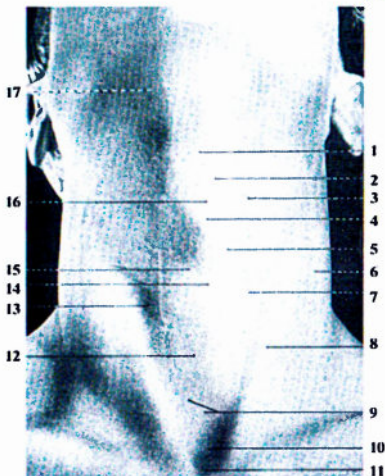
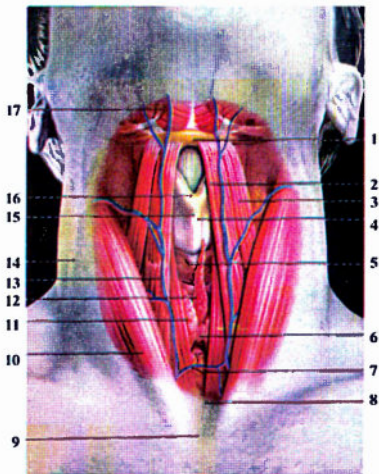


Рис. 25. Рельефная анатомия передней области шеи:  
слева — рельеф живого человека:

1 — os hyoideum; 2 — m. strenohyoideus; 3 — m. omohyoideus (venter superior); 4 — prominentia laryngea; 5 — cartilago thyroidea; 6 — v. jugularis externa; 7 — v. jugularis anterior; 8 — m. sternocleidomastoideus; 9 — arcus venosus juguli; 10 — fossa jugularis; 11 — incisura jugularis; 12 — isthmus glandulae thyroideae; 13 — glandula thyroidea; 14 — cartilago cricoidea; 15 — plicae cutaneae transversae colli; 16 — incisura thyroidea superior; 17 — m. digastricus (venter anterior)



*спроста* — анатомія рельєфу:

1 — os hyoideum; 2 — m. strenohyoideus; 3 — m. omohyoideus (venter superior);  
 4 — cartilago thyroidea; 5 — cartilago cricoidea; 6 — isthmus glandulae thyroideae;  
 7 — arcus venosus juguli; 8 — fossa jugularis; 9 — incisura jugularis;  
 10 — m. sternocleidomastoideus; 11 — glandula thyroidea; 12 — lobus pyramidalis;  
 13 — v. jugularis anterior; 14 — v. jugularis externa; 15 — prominentia laryngea;  
 16 — incisura thyroidea superior; 17 — m. digastricus (venter anterior)

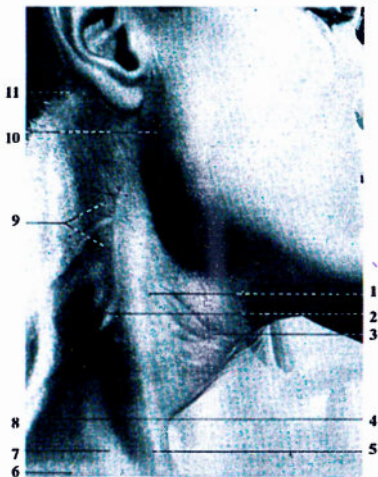
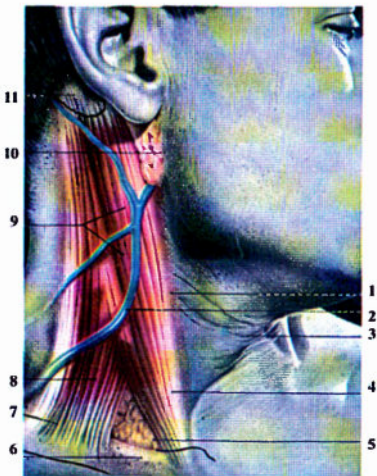


Рис. 26. Рельефная анатомия груднично-ключично-сосцевидной области:  
слева — рельеф живого человека;

1 — sulcus marginalis anterioris m. sternocleidomastoidei; 2 — v. jugularis externa; 3 — plicae cutaneae transversae colli; 4 — crus clavicularе m. sternocleidomastoidei; 5 — crus sternale m. sternocleidomastoidei; 6 — clavícula; 7 — fossa supraclavicularis minor; 8 — fossa supraclavicularis major; 9 — m. sternocleidomastoideus; 10 — glandula parotidea; 11 — processus mastoideus



*справа* — анатомия рельефа;

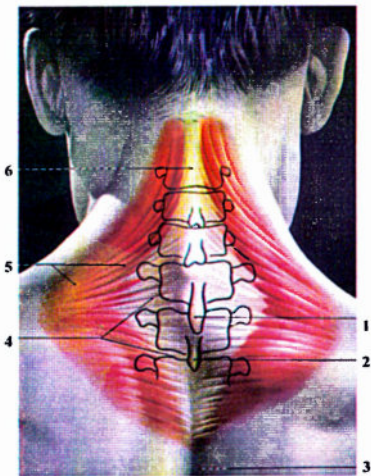
1 — sulcus marginalis anterior m. sternocleidomastoidei; 2 — v. jugularis externa;  
 3 — plicae cutaneae transversae colli; 4 — crus sternale m. sternocleidomastoidei; 5 —  
 fossa supraclavicularis minor; 6 — clavicula; 7 — fossa supraclavicularis major; 8 —  
 crus clavicular m. sternocleidomastoidei; 9 — m. sternocleidomastoideus; 10 — glandula  
 parotidea; 11 — processus mastoideus

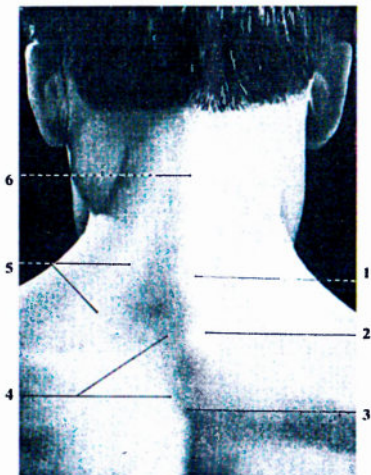

Рис. 27. Рельефная анатомия задней области шеи:

*слева* — рельеф живого человека:

1 — vertebra prominens (processus spinosus); 2 — vertebra thoracica I (processus spinosus); 3 — sulcus dorsi; 4 — distensio tendinea m. trapezii (Grynfeldi); 5 — m. trapezius; 6 — lig. nuchae



*спина* — анатомия рельефа:

1 — vertebra prominens (processus spinosus); 2 — vertebra thoracica I (processus spinosus); 3 — sulcus dorsi; 4 — distensio tendinea m. trapezii (Grynfeldi); 5 — m. trapezius; 6 — lig. nuchae

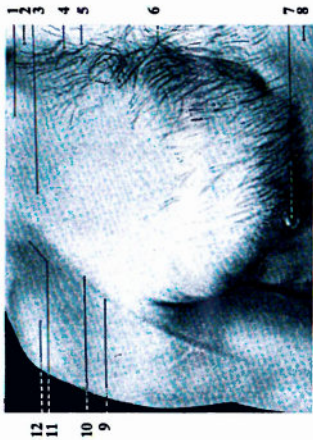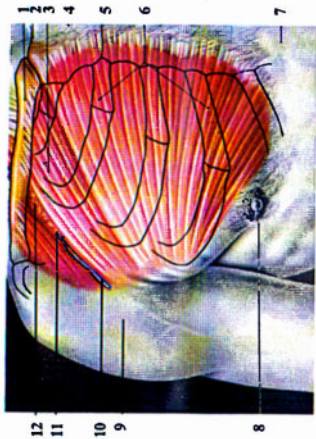


Рис. 45. Рельефная анатомия передней грудной стенки мужчины:

сверху — рельеф живого человека;

- 1 — clavicula; 2 — incisura jugularis; 3 — m. pectoralis major (pars clavicularis); 4 — manubrium sterni; 5 — angulus sterni; 6 — m. pectoralis major (pars sternocostalis); 7 — papilla mammae; 8 — processus xiphoideus; 9 — v. cephalica; 10 — sulcus deltoideopectoralis; 11 — fossa infraclavicularis; 12 — m. deltoideus





внизу: — анатомия гленьфы:

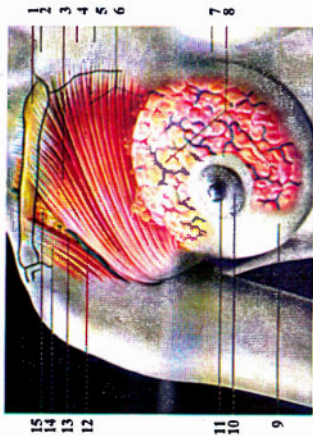
1 — clavícula; 2 — incisura jugularis; 3 — m. pectoralis major (pars claviculáris); 4 — manubrium sterni; 5 — angulus sterni; 6 — m. pectoralis major (pars sternocostalis); 7 — processus sternocostalis; 8 — papilla mammae; 9 — v. cephalica; 10 — sulcus deltoideo-pectoralis; 11 — fossa infraclavicularis

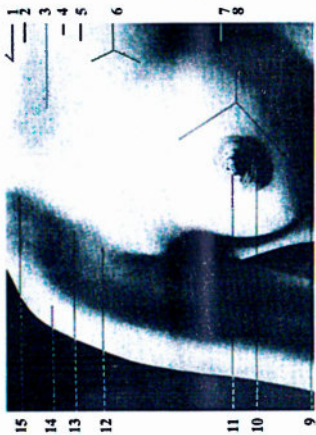

Рис. 46. Рельефная анатомия передней грудной стенки женщины:

вверху — рельеф живого человека;

1 — clavicula; 2 — incisura jugularis; 3 — m. pectoralis major (pars clavicularis); 4 — manubrium sterni; 5 — angulus sterni; 6 — m. pectoralis major (pars sternocostalis); 7 — sulcus sternocostalis; 8 — gl. mammae; 9 — corpus mammae; 10 — areola mammae; 11 — papilla mammae; 12 — v. cephalica; 13 — sulcus deltoideopectoralis; 14 — m. deltoideus; 15 — fossa infraclavicularis



«ИЗУ» – АНАТОМИЯ РЕЛЬЕФА:

- 1 — clavicula; 2 — incisura jugularis; 3 — m. pectoralis major (pars clavicularis); 4 — manubrium sterni; 5 — unguis sterni; 6 — m. pectoralis major (pars sternocostalis); 7 — sulcus intermammarius; 8 — gl. mammaria; 9 — corpus mammae; 10 — areola mammae; 11 — papilla mammae; 12 — v. cephalica; 13 — sulcus deltoideopectoralis; 14 — m. deltoideus; 15 — fossa infraclavicularis

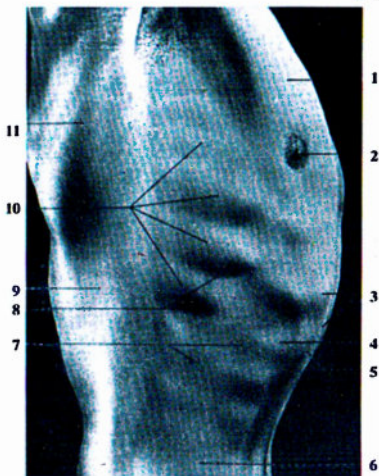
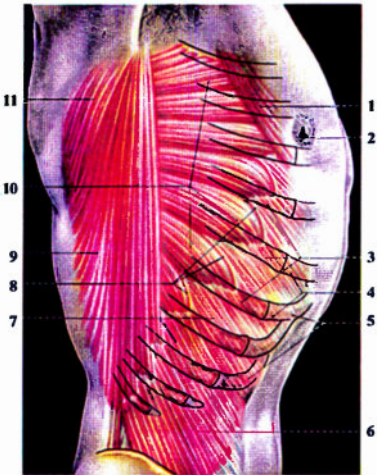


Рис. 47. Рельефная анатомия боковой грудной стенки:  
слева — рельеф живого человека;

1 — m. pectoralis major; 2 — papilla mammae; 3 — cartilagine costales; 4 — costae; 5 — arcus costalis; 6 — m. obliquus externus abdominis; 7 — spatia intercostalia; 8 — linea semilunaris; 9 — m. latissimus dorsi; 10 — m. serratus anterior; 11 — m. teres major



*справа* — анатомия рельефа:

1 — m. pectoralis major; 2 — papilla mammae; 3 — costae; 4 — cartilagine costales;  
 5 — arcus costalis; 6 — m. obliquus externus abdominis; 7 — spatia intercostalia;  
 8 — linea semilunaris; 9 — m. latissimus dorsi; 10 — m. serratus anterior;  
 11 — m. teres major

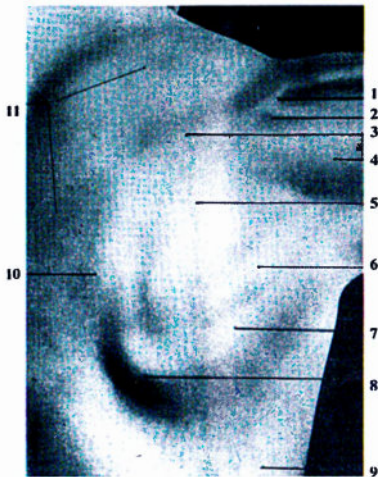
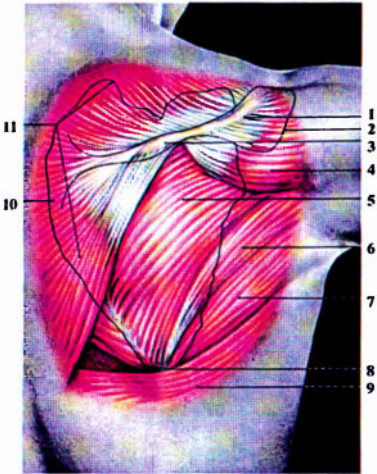


Рис. 48. Рельефная анатомия задней грудной стенки:  
 слева — рельеф живого человека;

1 — acromion; 2 — fossa infraacromialis; 3 — spina scapulae; 4 — m. deltoideus; 5 — m. infraspinatus; 6 — m. teres minor; 7 — m. teres major; 8 — angulus inferior scapulae; 9 — m. latissimus dorsi; 10 — margo medialis scapulae; 11 — m. trapezius



*спина* — анатомия рельефа:

1 — acromion; 2 — fossa infraacromialis; 3 — spina scapulae; 4 — m. deltoideus;  
 5 — m. infraspinatus; 6 — m. teres minor; 7 — m. teres major; 8 — angulus inferior  
 scapulae; 9 — m. latissimus dorsi; 10 — margo medialis scapulae; 11 — m. trapezius

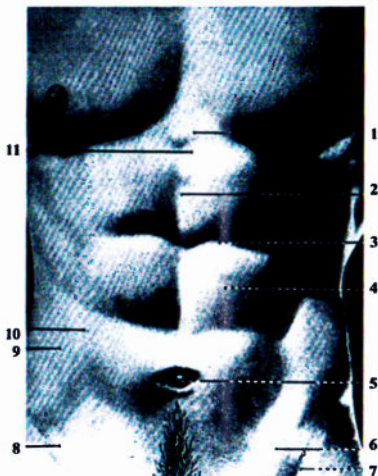
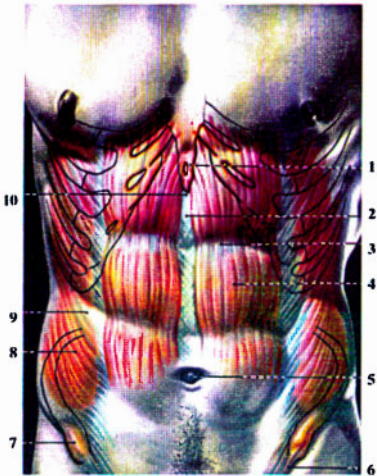


Рис. 69. Рельефная анатомия передней стенки живота:

слева — рельеф живого человека:

1 — processus xiphoideus; 2 — linea alba; 3 — intersectionis tendinea; 4 — m. rectus abdominis; 5 — umbilicus; 6 — v. epigastrica superficialis; 7 — plica inguinalis; 8 — spina iliaca anterior superior; 9 — m. obliquus externus abdominis; 10 — linea semilunaris; 11 — fossa epigastrica





*сирова* — анатомия человека:

1 — processus xiphoideus; 2 — linea alba; 3 — intersectionis tendinea; 4 — m. rectus abdominis; 5 — umbilicus; 6 — plica inguinalis; 7 — spina iliaca anterior superior; 8 — m. obliquus externus abdominis; 9 — linea semilunaris; 10 — fossa epigastrica

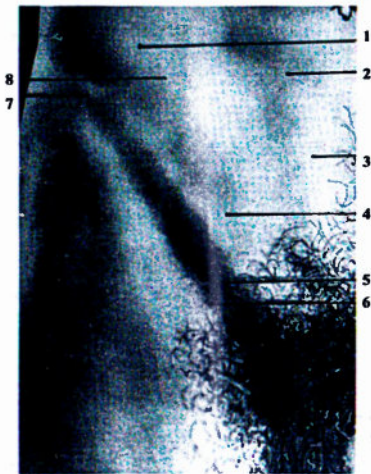
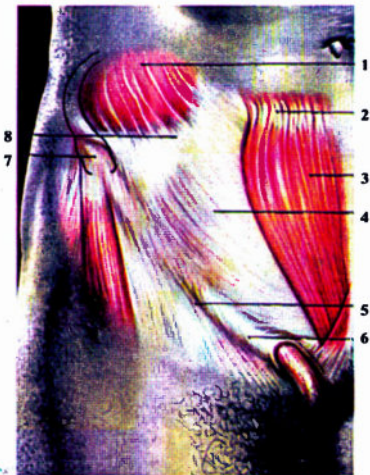


Рис. 70. Рельефная анатомия паховой области:

*слева* — рельеф живого человека:

1 — *m. obliquus externus abdominis*; 2 — *intersectionis tendinea*; 3 — *m. rectus abdominis*; 4 — *aponeurosis m. obliqui externi abdominis*; 5 — *lig. inguinale*; 6 — *plica inguinalis*; 7 — *spina iliaca anterior superior*; 8 — *linea semilunaris*



*справа* — анатомия рельефа:

1 — m. obliquus externus abdominis; 2 — intersectionis tendinea; 3 — m. rectus abdominis; 4 — aponeurosis m. obliqui externi abdominis; 5 — plica inguinalis; 6 — lig. inguinale; 7 — spina iliaca anterior superior; 8 — linea semilunaris

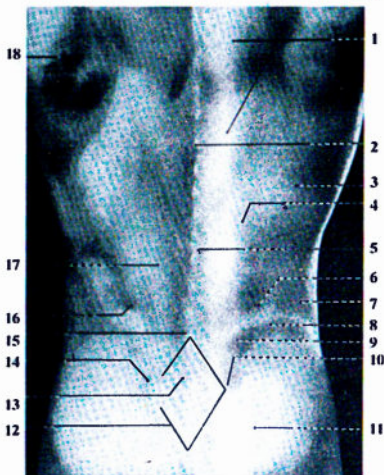
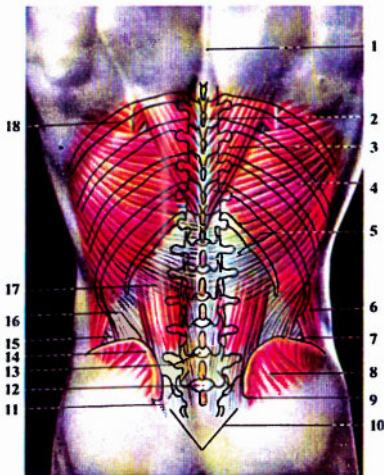


Рис. 71. Рельефная анатомия задней стенки живота (поясницы):  
слева — рельеф живота человека;

1 — *m. trapezius*; 2 — *processus spinosus*; 3 — *m. latissimus dorsi*; 4 — *tetragonum lumbale*; 5 — *sulcus dorsi*; 6 — *trigonum lumbale*; 7 — *m. obliquus externus abdominis*; 8 — *crista iliaca*; 9 — *spina cristae iliaceae*; 10 — *spina iliaca posterior superior*; 11 — *m. gluteus maximus*; 12 — *rhombus lumbalis*; 13 — *fossa lumbalis medialis inferior*; 14 — *fossa lumbalis lateralis inferior*; 15 — *fossa lumbalis medialis superior*; 16 — *fossa lumbalis lateralis superior*; 17 — *m. erector spinae*; 18 — *m. infraspinatus*



*спина* — анатомия рельефа:

1 — sulcus dorsi; 2 — processus spinosus; 3 — m. trapezius; 4 — m. latissimus dorsi; 5 — tetragonum lumbale; 6 — m. obliquus externus abdominis; 7 — crista iliaca; 8 — m. gluteus maximus; 9 — spina iliaca posterior superior; 10 — rhombus lumbalis; 11 — fossa lumbalis lateralis inferior; 12 — fossa lumbalis medialis inferior; 13 — fossa lumbalis medialis superior; 14 — spina cristae iliaceae; 15 — trigonum lumbale; 16 — fossa lumbalis lateralis superior; 17 — m. erector spinae; 18 — m. infraspinatus

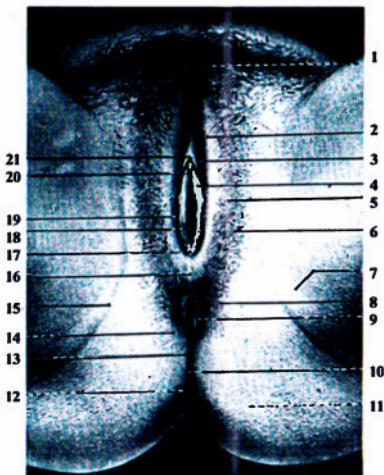
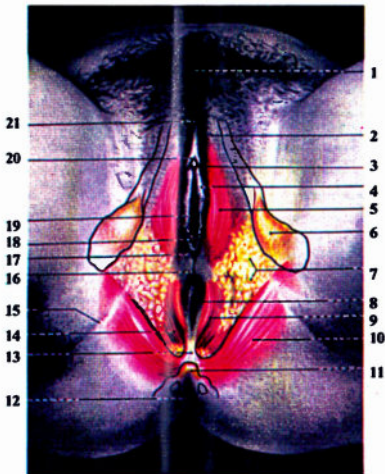


Рис. 135. Рельефная анатомия женской промежности:  
слева — рельеф живого человека;

1 — mons pubis; 2 — labium majus pudendi; 3 — clitoris; 4 — labium minus pudendi; 5 — m. bulbospongiosus; 6 — pili; 7 — tuber ischiadicum; 8 — textus adiposus fossae ischio-rectalis; 9 — anus; 10 — os coccygis; 11 — m. gluteus maximus; 12 — sulcus intergluteus; 13 — lig. Anococcygeum; 14 — m. sphincter ani externus; 15 — sulcus cutaneus femoroperinealis; 16 — raphe perinici; 17 — commissura labiorum posterior; 18 — ostium vaginae; 19 — rima pudendi; 20 — commissura labiorum anterior; 21 — preputium clitoridis



*справа* – анатомия рельефа:

1 — mons pubis; 2 — labium majus pudendi; 3 — clitoris; 4 — labium minus pudendi; 5 — m. bulbospongiosus; 6 — tuber ischiadicum; 7 — textus adiposus fossae ischio-rectalis; 8 — anus; 9 — m. sphincter ani externus; 10 — m. gluteus maximus; 11 — os coccygis; 12 — sulcus intergluteus; 13 — lig. anococcygeum; 14 — m. levator ani; 15 — sulcus cutaneus femoroperinealis; 16 — raphe perinei; 17 — commissura labiorum posterior; 18 — rima pudendi; 19 — ostium vaginae; 20 — preputium clitoridis; 21 — commissura labiorum anterior

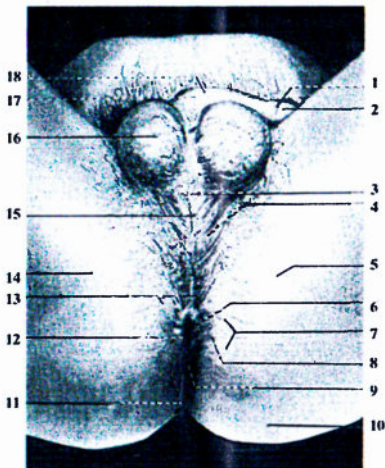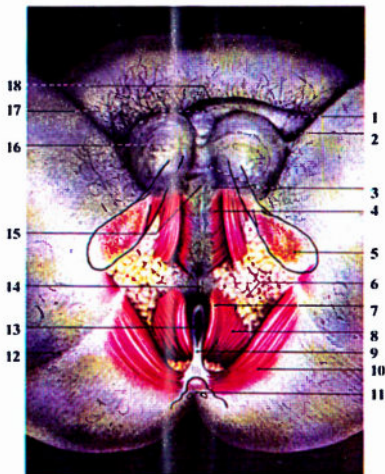


Рис. 136. Рельефная анатомия мужской промежности:

слон — рельеф живого человека:

1 — collum glandis; 2 — preputium; 3 — scrotum; 4 — m. bulbospongiosus; 5 — tuber ischiadicum; 6 — plicae ani; 7 — textus adiposus fossae ischio-rectalis; 8 — m. sphincter ani externus; 9 — lg. anococcygeum; 10 — m. gluteus maximus; 11 — os coccygis; 12 — anus; 13 — raphe perinei; 14 — sulcus cutaneus femoroperinealis; 15 — raphe scroti; 16 — testis; 17 — raphe penis; 18 — corpus penis





*спреди* – анатомия рельефа:

1 – collum glandis; 2 – preputium; 3 – scrotum; 4 – m. bulbospongiosus; 5 – tuber ischiadicum; 6 – textus adiposus fossae ischiorectalis; 7 – m. sphincter ani externus; 8 – m. levator ani; 9 – lig. anococcygeum; 10 – m. gluteus maximus; 11 – os coccygis; 12 – sulcus cutaneus femoroperinealis; 13 – anus; 14 – raphe perineic; 15 – raphe scroti; 16 – testis; 17 – raphe penis; 18 – corpus penis

## ОГЛАВЛЕНИЕ

Введение .....	4
<b>Глава I. ПОНЯТИЕ О КЛИНИЧЕСКОЙ АНАТОМИИ</b> .....	<b>7</b>
<b>Глава II. ГОЛОВА</b> .....	<b>13</b>
Рельефная анатомия головы .....	13
Мозговой отдел головы .....	16
Свод черепа .....	18
Особенности строения мягких тканей и костей свода черепа .....	18
Хирургическая, ориентирная и проекционная анатомия кровеносных сосудов и нервов свода черепа .....	21
Особенности артериального кровоснабжения мягких тканей свода черепа .....	25
Головной мозг .....	26
Общая топография головного мозга .....	26
Хирургическая анатомия желудочков мозга и анатомические пути оттока спинномозговой жидкости .....	28
Хирургическая анатомия оболочек головного мозга .....	30
Основа черепа .....	33
Хирургическая, ориентирная и проекционная анатомия черепных нервов .....	39
Хирургическая, ориентирная и проекционная анатомия кровеносных сосудов головного мозга .....	44
Хирургическая, ориентирная и проекционная анатомия синусов твердой мозговой оболочки .....	47
Особенности венозной системы мозгового отдела головы .....	49
Хирургическая анатомия гипофиза .....	50
Черепно-мозговая топография (проекционная схема) .....	52
Лицевой отдел головы (лицо) .....	54
Хирургическая анатомия костных отверстий лицевого отдела головы .....	54
Топографическая анатомия поверхностных (миолических) и глубоких мышц лица .....	57
Передняя и поверхностная боковая область лица .....	59
Хирургическая, ориентирная и проекционная анатомия кровеносных сосудов и нервов .....	59
Хирургическая анатомия околоушной слюнной железы .....	65
Глубокая боковая область лица .....	67
Хирургическая, ориентирная и проекционная анатомия кровеносных сосудов и нервов .....	67
Клиническая анатомия фасций и клетчаточных пространств лица и анатомические пути распространения гнойных затеков .....	70
Топографическая анатомия поперечных распилов головы .....	75
<b>Глава III. ШЕЯ</b> .....	<b>79</b>
Рельефная анатомия шеи .....	80
Топографическая анатомия фасций шеи .....	84
Передняя область шеи .....	86

Хирургическая, ориентирная и проекционная анатомия поверхностных кровеносных сосудов и нервов . . . . .	86
Топографическая анатомия мышц и понятие о треугольных мышцах . . . . .	89
Хирургическая, ориентирная и проекционная анатомия глубоких кровеносных сосудов и нервов . . . . .	94
Хирургическая анатомия органов шеи . . . . .	113
Поднижнечелюстная слюнная железа . . . . .	113
Гортань . . . . .	114
Трахея . . . . .	116
Глотка . . . . .	117
Пищевод . . . . .	118
Щитовидная железа . . . . .	119
Паратимовидные железы . . . . .	122
Клиническая анатомия клетчаточных пространств и клетчаточных щелей шеи и анатомические пути распространения гнойных затеков . . . . .	123
Задняя область шеи . . . . .	126
Топографическая анатомия мышц . . . . .	126
Топографическая анатомия шейного отдела позвоночника . . . . .	128
Хирургическая, ориентирная и проекционная анатомия кровеносных сосудов и нервов . . . . .	131
Топографическая анатомия поперечных распилов шеи . . . . .	132
<b>Глава IV. ГРУДЬ</b> . . . . .	135
Рельефная анатомия груди . . . . .	136
Стенки груди . . . . .	140
Хирургическая, ориентирная и проекционная анатомия поверхностных кровеносных сосудов и нервов . . . . .	140
Топографическая анатомия мышц . . . . .	141
Топографическая анатомия межреберного промежутка . . . . .	144
Топографическая анатомия грудного отдела позвоночника (спина) . . . . .	144
Хирургическая, ориентирная и проекционная анатомия глубоких кровеносных сосудов и нервов . . . . .	146
Хирургическая анатомия молочной железы . . . . .	148
Хирургическая анатомия диафрагмы . . . . .	150
Клиническая анатомия фасций и клетчаточных пространств грудной стенки и анатомические пути распространения гнойных затеков . . . . .	154
Грудная полость . . . . .	155
Топографическая анатомия плевры и плевральных синусов . . . . .	155
Хирургическая анатомия легких . . . . .	160
Долевое и сегментарное строение легких . . . . .	162
Понятие о воротах легких и хирургическая анатомия корней легких . . . . .	164
Кровоснабжение, иннервация и лимфоотток легких . . . . .	165
Средостение . . . . .	167
Переднее средостение . . . . .	168
Хирургическая, ориентирная и проекционная анатомия кровеносных сосудов и нервов переднего средостения . . . . .	168
Хирургическая анатомия молочной железы . . . . .	174
Хирургическая анатомия грудного отдела трахеи и главных бронхов . . . . .	174
Топографическая анатомия перикарда и синусов перикарда . . . . .	175
Хирургическая анатомия сердца . . . . .	178
Заднее средостение . . . . .	184
Хирургическая, ориентирная и проекционная анатомия кровеносных сосудов и нервов заднего средостения . . . . .	184
Хирургическая анатомия грудного отдела пищевода . . . . .	187

Хирургическая анатомия грудного лимфатического протока	190
Клиническая анатомия фасций и клетчаточных пространств средостения и анатомические пути распространения гнойных затеков	192
Топографическая анатомия поперечных распилов груди	194
<b>Глава V. ЖИВОТ</b>	<b>197</b>
Рельефная анатомия стенок живота	197
Переднебоковая стенка живота	200
Хирургическая, ориентирная и проекционная анатомия поперечностных кровеносных сосудов и нервов	202
Топографическая анатомия мышц	204
Слабые места переднебоковой стенки живота	208
Хирургическая анатомия пупочного канала	210
Хирургическая, ориентирная и проекционная анатомия глубоких кровеносных сосудов и нервов	220
Задняя стенка живота (повсидна)	222
Топографическая анатомия мышц	223
Слабые места задней стенки живота	226
Топографическая анатомия поясничного отдела позвоночника	226
Клиническая анатомия фасций и клетчаточных пространств стенок живота и анатомические пути распространения гнойных затеков	227
<b>Брюшная полость</b>	<b>230</b>
Топографическая анатомия брюшины	231
Хирургическая анатомия органов брюшной полости	239
Желудок	241
Двенадцатиперстная кишка	250
Тонкая кишка	255
Толстая кишка	260
Слепая кишка и червеобразный отросток	262
Ободочная кишка	265
Печень и висцеральные желчные пути	270
Понятие о сегментарном строении печени	271
Желчный пузырь и висцеральные желчные пути	280
Поджелудочная железа	284
Селезенка	288
<b>Забрюшинное пространство</b>	<b>292</b>
Клиническая анатомия фасций и клетчаточных пространств и анатомические пути распространения гнойных затеков в забрюшинном пространстве	292
Хирургическая анатомия органов забрюшинного пространства	295
Почка и мочеточник	295
Мочеточник (брюшная часть)	302
Надпочечник	303
Хирургическая, ориентирная и проекционная анатомия крупных сосудов и нервов	305
Брюшная аорта	305
Нижняя полая вена	307
Грудной лимфатический проток (поясничный отдел) и млечная цистерна	308
Симпатический ствол (поясничный отдел) и вегетативные сплетения	309
Топографическая анатомия поперечных распилов живота	310
<b>Глава VI. ТАЗ</b>	<b>314</b>
Рельефная анатомия мужского и женского таза	315
Стенки таза	320
Топографическая анатомия мышц и отверстий	320
Полость таза	321

Клиническая анатомия фасций и клетчаточных пространств таза и анатомические пути распространения гнойных и мочевых затеков . . . . .	326
Хирургическая, ориентирная и проекционная анатомия кровеносных сосудов и нервов . . . . .	331
Хирургическая анатомия органов таза . . . . .	336
Женский таз . . . . .	337
Мочевой пузырь . . . . .	337
Мочеточник (тазовая часть) . . . . .	339
Матка и придатки матки . . . . .	341
Маточные трубы . . . . .	345
Яичники . . . . .	346
Влагалище . . . . .	348
Прямая кишка . . . . .	349
Мужской таз . . . . .	352
Мочевой пузырь . . . . .	352
Мочеточник (тазовая часть) . . . . .	352
Предстательная железа . . . . .	353
Семявыносящий проток (тазовая часть) . . . . .	355
Семенные пузырьки . . . . .	357
Прямая кишка . . . . .	358
Топографическая анатомия поперечных расщелий таза . . . . .	358
<b>Глава VII. ПРОМЕЖНОСТЬ . . . . .</b>	<b>360</b>
Рельефная анатомия промежности . . . . .	361
Женская промежность . . . . .	361
Мужская промежность . . . . .	362
Топографическая анатомия мышц и понятие о мочеиспускательной и тазовой диафрагме . . . . .	364
Клиническая анатомия фасций и клетчаточных пространств и анатомические пути распространения гнойных затеков . . . . .	369
Хирургическая, ориентирная и проекционная анатомия кровеносных сосудов и нервов . . . . .	371
Хирургическая анатомия женских наружных половых органов и мочеиспускательного канала . . . . .	373
Мочеиспускательный канал . . . . .	373
Большие половые губы . . . . .	374
Малые половые губы . . . . .	374
Клиитор . . . . .	375
Преддверие влагалища . . . . .	375
Большая железа преддверия . . . . .	375
Хирургическая анатомия мужских наружных половых органов и мочеиспускательного канала . . . . .	376
Половой член . . . . .	376
Мочеиспускательный канал . . . . .	378
Мошонка . . . . .	380
Яичко . . . . .	382
Придаток яичка . . . . .	384
Семявыносящий проток (мошоночная и паховая части) . . . . .	386
Семенной канатик . . . . .	386
<b>Атлас рельефной анатомии живого человека . . . . .</b>	<b>389</b>

Кириатовский Игорь Дмитриевич  
Смирнова Элеонора Дмитриевна

# Клиническая анатомия

## Голова, шея, торс

---

Руководитель научно-информационного отдела,  
канд. мед. наук *А.С. Макарян*  
Главный редактор,  
канд. мед. наук *Д.Д. Проценко*  
Ответственный за выпуск *Н.В. Лодыгина*  
Компьютерная верстка *Д.Ю. Рожков*  
Оформление обложки *Д.Ю. Рожков*

---

Гигиеническое заключение № 77.ФЦ.8.950.11.93.12.98 от 24.12.98.

Изд. лиц. № 064889 от 24.12.96.

Подписано в печать 15.12.2002. Формат 60×90<sup>1/16</sup>.

Печать офсетная. Бумага офсетная. Гарнитура Times.

Объем 26,5 печ. л. Тираж 5000 экз. Заказ № 782.

ООО «Медицинское информационное агентство»,

119048, г. Москва, М. Трубетцкая ул., д. 8

(ММА им. И.М. Сеченова), тел./факс 245-8620, 242-9110;

E-mail: [miapubl@mail.ru](mailto:miapubl@mail.ru) <http://www.medagency.ru>

<http://www.medkniga.ru>

Отпечатано с готовых диапозитивов

в ФГУИПП «Курск»

305007, г. Курск, ул. Энгельса, 109.

Качество соответствует доставленным диапозитивам

ISBN 5-89481-124-4



[allmed.pro/books](http://allmed.pro/books)

## МЕДИЦИНСКОЕ ИНФОРМАЦИОННОЕ АГЕНТСТВО

119048 Москва,  
М. Трубеткин ул., д.8  
(ММА им. И.М.Сеченова),  
ком. 713  
Тел./факс: 243 0670  
Тел. 243 9110  
E-mail: info@infoagency.ru  
http://www.infoagency.ru



of. 713,  
Moscow Medical Academy,  
M. Trubetskaya St.,  
Moscow, 119048  
Tel./fax 243-0670  
Tel. 243-9110  
E-mail: info@infoagency.ru  
http://www.infoagency.ru

## MEDICAL INFORMATIONAL AGENCY

### Издательство

**«Медицинское информационное агентство» — одно из ведущих российских медицинских издательств, обладающее большим опытом работы и популярностью на рынке медицинской литературы. За годы своего существования мы выпустили около ста медицинских изданий: учебники и учебные пособия, руководства и справочники, атласы и словари, научные труды и монографии, а также другую медицинскую литературу ведущих отечественных ученых-медиков и врачей, обладающих большим практическим опытом.**

**Наше издательство приглашает к сотрудничеству авторов и авторские коллективы. Издательство поможет вам подготовить к изданию ваши труды (научное и литературное редактирование, технически грамотное и профессиональное художественное оформление, наглядное и корректное выполнение иллюстрационного материала и др.), а также разместить заказ в типографии и распространить тираж.**



*«Отечественная хирургия в настоящее время  
не располагает подобным пособием»  
профессор А.А.Вишневский*

И.Д. Кирпатовский  
Э.Д. Смирнова

## КЛИНИЧЕСКАЯ АНАТОМИЯ

Книга составлена в соответствии с учебной программой дисциплины «Оперативная хирургия, топографическая анатомия» и рекомендована Учебно-методическим объединением по медицинскому и фармацевтическому образованию вузов России. Авторы — И.Д. Кирпатовский и Э.Д. Смирнова — ведущие специалисты в области клинической анатомии и оперативной хирургии.

Преимущество клинической анатомии — тесный симбиоз анатомии с клиникой. Учебник позволяет использовать знания по анатомии живого человека непосредственно у постели больного и во время операции.

- включает все разделы топографической анатомии
- впервые среди учебников подобного рода представлены томографические срезы, данные УЗИ, ангиографии и эндоскопии, а также рентгеноанатомии систем организма
- анатомическая терминология в тексте и подписанных под рисунками дана в соответствии с Международной (Парижской) анатомической номенклатурой
- впервые изложены сведения по анатомии живого человека (рельефной анатомии)
- логичная структура и оригинальные цветные иллюстрации помогут эффективно усвоить материал, а также подготовиться к экзаменам.